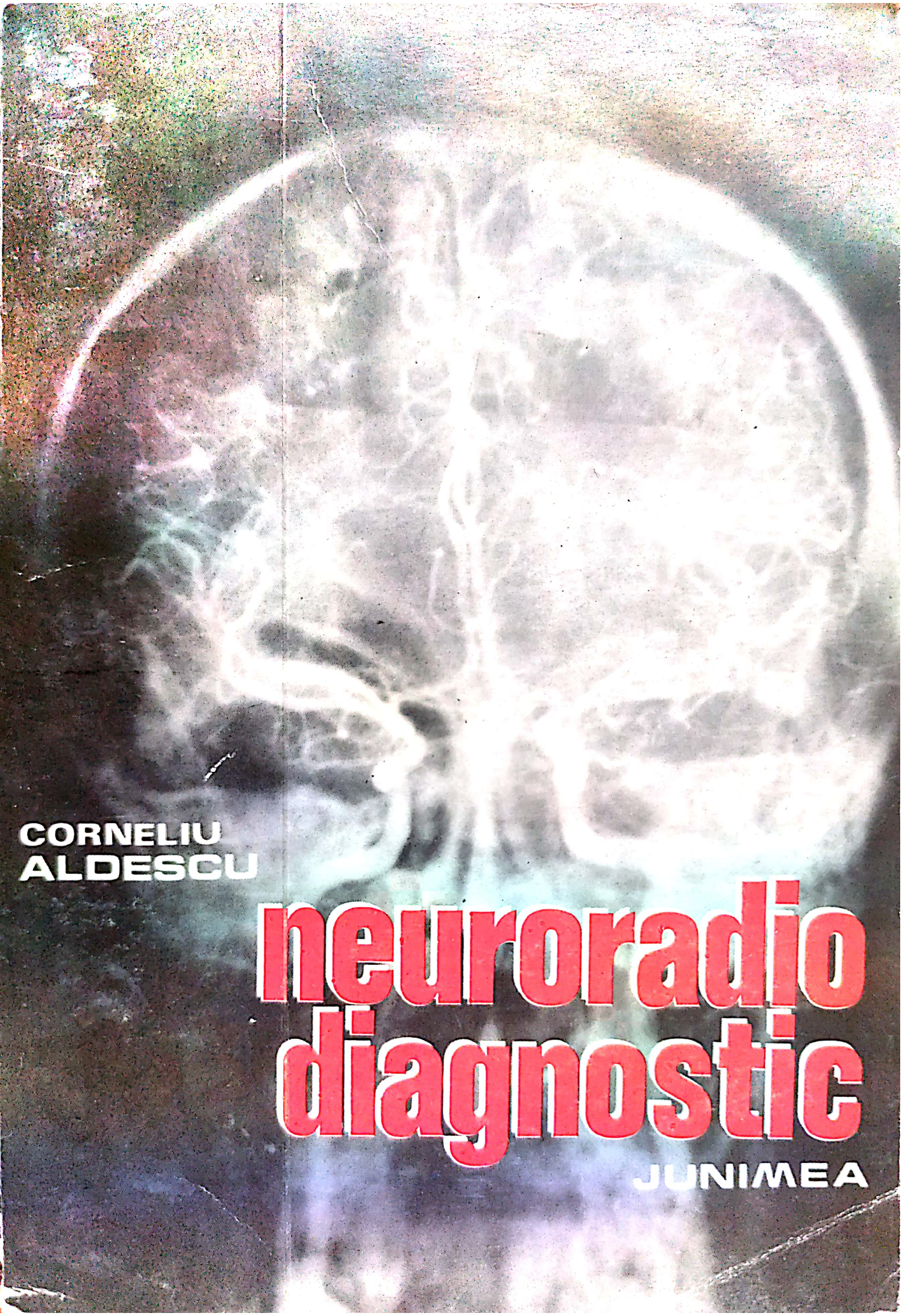

CORNELIU ALDESCU

neuroradio diagnostic

JUNIMEA

Scanned with OKEN Scanner

CORNELIU ALDESCU

DOCTOR ÎN ŞTIINŢE MEDICALE
— MEDIC PRIMAR —

neuroradio diagnostic

—PRACTIC—

Vol. 1

CRANIUL ŞI CONŢINUT

EDITURA JUNIMEA

IAŞI • 1982

Scanned with OKEN Scanner

PREFAȚĂ

De-a lungul unui număr de ani de activitate în explorarea radiologică a sistemului nervos, am constatat unele neclarități în interpretarea rezultatelor examenelor neuroradiologice de către cei interesați (studenți medicinişti şi medici de diferite specialități).

Pornind de la faptul că explorarea radiologică a sistemului nervos şi a conținătorului, neuroradiodiagnosticul, *are un anumit specific în cadrul radiologiei şi o individualitate în cadrul neurochirurgiei şi al neurologiei, am considerat că şi experiența noastră — a Laboratorului de radiodiagnostic-angiografie al Spitalului clinic de Neuro-Chirurgie Iaşi — poate contribui la elucidarea unor astfel de situații.*

Deşi aceste aspecte se găsesc prezentate în tratate de neurochirurgie, neurologie şi radiologie, am intenționat o sistematizare practică a lor, şi chiar dacă se aşteaptă miracolul reprezentat de tomografia axială computerizată, vor mai trece ani pînă ce această metodă va fi accesibilă pe scară largă, şi chiar atunci, neuroradiologia „clasică" va mai fi consistent utilă...

Inegalitatea în prezentarea diferitelor capitole am considerat-o concordantă cu importanța lor practică, insistînd pe ce se poate efectua în majoritatea laboratoarelor de radiologie cu un anumit profil, precum şi în funcție de frecvența solicitărilor de explorare neuroradiologică motivată de cazuistica curentă.

Ne-am condus după modul şi experiența în explorarea radiologică a Clinicii de neurochirurgie din București, magistral organizată şi condusă de prof. dr. C. Arseni, şi am avut permanent în minte aportul consistent al prof. dr. N. Oblu şi prof. dr. Gh. Chişleag în dezvoltarea, la Iaşi, a neuroradiologiei.

Şi dacă această carte va fi utilă... ar fi tot ce ne-am propus, tot ce ne dorim...

AUTORUL

Scanned with OKEN Scanner

NEURORADIODIAGNOSTIC
(PRACTIC)
Volumul I

NEURO-RADIODIAGNOSTIC
(PRATIQUE)
I-er Volume

NEURORADIODIAGNOSIS
(PRACTICAL)
Volume one

PARTEA I
I-ère Partie, Part one

Capitolul I

ISTORIC ŞI EVOLUŢIA DIAGNOSTICULUI NEURORADIOLOGIC — — 19
Historique et évolution du diagnostic neuro-radiologique
Neuroradiologic diagnosis, history and evolution

Capitolul II

CRANIUL — ANATOMIE RADIOLOGICĂ NORMALĂ — — 22
Le crâne — anatomie radiologique normale
The skull — normal radiologic anatomy

A) Consideraţii generale ; puncte, planuri şi linii de referinţă — — 22
Considérations générales ; points, plans et lignes de référence
General considerations ; reference points, planes and lines

B) Forme de craniu — — 23
Formes du crâne
Forms of the skull

C) Aspecte radiologice ale craniului — pe vîrste — — 24
Aspects radiologiques du crâne par rapport à l'âge
Radiologic aspects of the skull — age variations

D) Craniul, aspecte radiografice în incidenţe de ansamblu şi regionale : — — 24
Le crâne, aspects radiographiques en incidences d'ensemble et regionales
The skull, radiographic aspects in general and regional incidences

Incidenţe de ansamblu : — — 25
Incidences d'ensemble
General incidences

I. Imaginea de profil (etajul anterior, etajul mijlociu-şaua turcească, etajul posterior) ; — — 25
L'image de profil (étage antérieur, étage moyen, selle turcique, étage postérieur)
Lateral view (anterior cranial fossa, middle cranial fossa, sella turcica, posterior cranial fossa)

II. Imaginea de bază a craniului — — 29
L'image de base du crâne
View of the base of the skull

III. Incidenţe de faţă (A-P, P-A) — — 31
Incidences de face (A-P, P-A)
Frontal views (A-P, P-A)

Incidenţe regionale : — — 32
Incidences régionales
Regional incidences

Scanned with OKEN Scanner

1. **Pentru stîncile temporale** — — 32
Pour les rochers des temporaux
Of the petrous part of the temporal bone

2. **Pentru fanta sfenoidală şi canalul optic** — — 34
Pour la fente sphénoïdale et le canal optique
Of the superior orbital fissure and optic canal

Capitolul III

MALFORMAŢIILE CRANIO-CEREBRALE, CRANIENE ŞI CRANIO-VERTEBRALE — 36
Les malformations crânio-cérébrales, crâniennes et crânio-vertebrales
Cranio-cerebral, cranial and cranio-vertebral malformations

Aspecte radiologice în : — — 37
Aspects radiologiques dans
Radiological aspects in

1. **Cranioschizisul total** — — 37
Le crânioschisis total
Total cranioschisis

2. **Meningoencefalocele** — — 37
Les méningo-encéphalocèles
Meningoencephalocele

3. **Malformaţia lui Arnold-Chiari** — — 38
La malformation d'Arnold-Chiari
Arnold-Chiari syndrome

4. **Malformaţia lui Dandy-Walker** — — 39
La malformation de Dandy-Walker
Dandy-Walker syndrome

5. **Agenezia de sept pelucid** — — 40
L'agénésie de septum pellucidum
Septum lucidum agenesia

6. **Agenezia de corp calos** — — 40
L'agénésie de corps calleux
Corpus callosum agenesia

7. **Lipomul de corp calos** — — 40
Le lipome de corps calleux
Corpus callosum lipoma

8. **Stenoza apeductului lui Sylvius** — — 40
La sténose de l'aqueduc de Sylvius
Sylvian aqueduct stenosis

9. **Chisturi intracraniene congenitale :** — — 41
Les kystes intracrâniens congénitaux
Congenital intracranial cysts

A) **intracerebrale** — — 41
intracérébraux
intracerebral

B) **ale spaţiilor lichidiene interne** — — 41
des espaces liquidiens internes
of the internal fluid spaces

C) **ale spaţiilor lichidiene externe** — — 42
des espaces liquidiens externes
of the external fluid spaces

10. **Malformaţii craniene :** — — 42
Les malformations crâniennes
Cranial malformations

Scanned with OKEN Scanner

A) lacunele craniene congenitale — — 42
les lacunes crâniennes congénitales
congenital lacunae cranii

B) craniostenozele — — 43
les crâniosténoses
craniostenoses

11. Malformaţii cranio-vertebrale — — 45
Les malformations crânio-vertébrales
Cranio-vertebral malformations

Capitolul IV

DIAGNOSTICUL CALCIFICĂRILOR INTRACRANIENE — — 50
Le diagnostic des calcifications intracrâniennes
Diagnosis of intracranial calcifications

Diagnostic pozitiv — — 50
Diagnostic positif
Positive diagnosis

Diagnostic diferenţial — — 51
Diagnostic différenciel
Differential diagnosis

Diagnostic etiologic : — — 51
Diagnostic étiologique
Etiological diagnosis

— calcificări fiziologice — — 51
calcifications physiologiques
physiologic calcifications

— calcificări patologice : — — 52
calcifications pathologiques
pathologic calcifications

1. tumorale — — 53
tumorales
tumoral

2. vasculare şi hematice — — 54
vasculaires et hématiques
vascular and haematic

3. infecţioase şi parazitare — — 55
infectieuses et parasitaires
infectious and parasitic

● Hiperostozele bolţii craniene — — 56
Les hyperostoses de la voûte crânienne
The vault of the skull hyperostoses

Capitolul V

MODIFICĂRI ALE CRANIULUI ÎN SINDROMUL DE HIPERTENSIUNE INTRACRANIANĂ (H.I.C.) — — 58
Les modifications du crâne dans le syndrome d'hypertension intracrânienne
Changes of the cranium in raised intracranial pressure syndrome

Capitolul VI

INTERESĂRI CRANIENE ÎN TUMORI ŞI RETICULOZE — — 60
Localisations crâniennes dans des tumeurs et des réticuloses
Cranial bone tumours and reticuloses

I. Tumori craniene : — — 60
Tumeurs crâniennes
Cranial tumours

A) benigne (osteomul, chistul dermoid şi epidermoid, angiomul/hemangiomul, tumorile glomusului jugular, cordomul) — — 60
bénignes (ostéome, kyste dermoïde et epidérmoïde, angiome/hémangiome, tumeurs du glomus jugulaire, chordome)
benign tumours (osteoma, dermoid and epidermoid cysts, angioma/hemangioma, jugular glomus tumours, chordoma)

B) semimaligne (osteocondromul, tumorile cu mieloplaxe) ; — — 62
sémimalignes (ostéochondrome, tumeurs à myéloplaxes)
semimalign tumours (osteochondroma, osteoclastic tumours)

C) maligne : — — 63
malignes
malign tumours

— primitive : osteosarcoamele, mielomul multiplu, cloromul, boala lui Hodgkin ; — — 63
primitives : ostéosarcomes, myélome multiple, chlorome, maladie de Hodgkin
primitive : osteosarcomas, multiple myeloma, chloroma, Hodgkin's disease

— secundare (metastatice) ; — — 65
secondaires (métastatiques)
secondary (metastatic)

— propagate — — 65
propagées
propagated

II. Interesări craniene în reticuloze — — 65
Implications crâniennes dans des réticuloses
Cranial involvement in reticuloses

Capitolul VII

CRANIU — TRAUMATISM — RADIOGRAFIE (fracturile craniene) — — 67
Crâne — Traumatisme — Radiographie (les fractures crâniennes)
Skull — Trauma — X-ray (cranial fractures)

1. Fisurile craniene — — 68
Les fissures crâniennes
Cranial fissures

2. Fracturi craniene nedenivelate — — 68
Fractures crâniennes non dénivélées
Cranial fractures

3. Fracturi craniene denivelate — — 69
Fractures crâniennes dénivélées
Evulsive and depressed cranial fractures

4. Fracturi craniene „complexe" : — — 69
Fractures crâniennes „complexes"
"Compound" cranial fractures

— ale etajului anterior al bazei craniului — — 69
de l'étage anterieur de la base du crâne
of the anterior cranial fossa

— ale etajului mijlociu al bazei craniului (fracturile stîncii temporale) — 71
de l'étage moyen de la base du crâne (fractures du rocher du temporal)
of the middle cranial fossa (the fractures of the petrous part of the temporal bone)

Scanned with OKEN Scanner

— ale etajului posterior al bazei craniului — — 73
de l'étage postérieur de la base du crâne
of the posterior cranial fossa

• Particularităţi ale fracturilor craniene la copil — — 73
Particularités des fractures du crâne chez l'enfant
Peculiar aspects of cranial fractures in children

• Fracturile craniene progresive — — 74
Les fractures crâniennes progressives
Progressive cranial fractures

• Aspecte radiologice ale evoluţiei leziunilor craniene posttraumatice — — 74
Aspects radiologiques de l'évolution des lésions crâniennes post-traumatiques
Radiologic aspects in evolution of posttraumatic cranial lesions

PARTEA A II-A
II-ième Parte
Part two

Capitolul VIII(1)

ANGIOGRAFIA CEREBRALĂ, NORMALĂ — — 76
L'angiographie cérébrale normale
Normal cerebral angiography

— Tehnici folosite în angiografia cerebrală (carotidiană şi vertebro-bazilară) — 78
Techniques utilisées dans l'angiographie cérébrale (carotidienne et vertébro-basilaire)
Techniques in cerebral angiography (carotid and vertebro-basilar)

— Anatomia radiologică a sistemului carotidian — — 84
L'anatomie radiologique du système carotidien
Radiologic anatomy of the carotid system

A) Artera carotidă internă — — 84
L'artère carotide interne
Internal carotid artery

— segmentele arterei (C_7—C_1) — — 84
segments de l'artère (C_7—C_1)
artery segments (C_7—C_1)

— ramuri emergente : — — 85
rameaux émergents
emerging branches

— A. oftalmică — — 85
A. ophtalmique
A. ophtalmica

— A. comunicantă posterioară — — 85
A. communicante postérieure
A. communicans posterior

— A. coroidiană anterioară — — 86
A. coroïdienne anterieure
A. choroidea anterior

— A. cerebrală anterioară — — 86
A. cérébrale antérieure
A. Cerebral anterior artery

— A. cerebrală mijlocie — — 87
A. cérébrale moyenne
Middle cerebral artery

— timpul venos al angiografiei carotidiene (flebografia) — — 93
le temps veineux de l'angiographie carotidienne (la phlébographie)
venous phase of carotid angiography (the phlebography)

B) Artera carotidă externă (aspecte angiografice) — — 95
L'artère carotide externe (aspects angiographiques)
External carotid artery (angiographic aspects)

— Anatomia radiologică a sistemului vertebro-bazilar (arterele vertebrale, trunchiul bazilar, arterele cerebrale posterioare, arterele cerebeloase inferioare, mijlocii şi superioare) ; flebografia vertebro-bazilară — — 98
L'anatomie radiologique du système vertébro-basilaire (artères vertébrales, tronc basilaire, artères cérébrales postérieures, artères cérébelleuses inferieurés, moyennes et supérieures), phlebographie vertébro-basilaire
Radiologic anatomy of vertebro-basilar system (vertebral arteries, basilar artery, posterior cerebral arteries, inferior, medium and superior cerebellar arteries) ; vertebro-basilar phlebography

Capitolul VIII(2)

APORTUL METODEI ÎN PATOLOGIE — — 103
L'apport de la méthode dans la pathologie
Method's contributions to pathology

– Angiografia carotidiană în patologia supratentorială – – 103
L'angiographie carotidienne dans la pathologie sus-tentorielle
Carotid angiography in supratentorial pathology

I. Angiografia carotidiană în diagnosticul celor mai frecvente tumori cerebrale — —103
L'angiographie carotidienne dans le diagnostic des plus fréquentes tumeurs cérébrales
Carotid angiography in the diagnosis of the most common cerebral tumours

— **aspecte ale vascularizaţiei tumorale (glioblastoame, astrocitoame şi oligodendrogioame, metastaze cerebrale) ; — — 104**
aspects de la vascularisation tumorale (glioblastomes, astrocytomes et oligodendrogliomes, métastases cérébrales)
aspects of tumoral vascularization (glioblastomas, astrocytomas and oligodendrogliomas, cerebral metastases)

— **diagnosticul etiologic („de natură") ; — — 105**
le diagnostic étiologique („de nature")
etiological diagnosis ("of the nature")

— **diagnosticul angiografic-topografic (tumorile temporale, frontale, fronto-temporale, rolando-parietale, emisferice posterioare, tumorile mediane şi paramediane supratentoriale) — — 112**
le diagnostic angiographique-topographique (les tumeurs temporales, frontales, fronto-temporales, rolando-pariétales, hémisphériques posterieurs, les tumeurs médianes et paramédianes sus-tentorielles)
angio-topographic diagnosis (temporal, frontal, fronto-temporal, rolando-parietal, posterior hemispheric, median and paramedian supratentorial tumours

II. Angiografia carotidiană în diagnosticul afecţiunilor vasculare cerebrale : — — 118
L'angiographie carotidienne dans le diagnostic des affections vasculaires cérébrales
Carotid angiography in the diagnosis of vascular cerebral conditions

1. **Anevrismele arteriale — — 118**
Les anévrysmes artériels
Arterial aneurisms

2. **Malformaţiile arterio-venoase (malformaţii angiomatoase propriu-zise) ; — —120**
Les malformations artério-veineuses (malformations angiomateuses proprement-dites)
Arterio-venous malformations (real angiomatous malformations)

3. **Hemoragia cerebrală ; hematomul intraparenchimatos (netraumatic) — — 122**
L'hémorragie cérébrale ; l'hématome intraparenchymateux (non traumatique)
Cerebral haemorrhage ; intraparenchimatous haematoma (nontraumatic)

4. **Ocluziile arterelor cerebrale (extra- şi intracraniene) — — 123**
Les occlusions des artères cérébrales (extra- et intra-crâniennes)
Cerebral artery oclusions (extra- and intracranial)

Scanned with OKEN Scanner

5. **Aspecte angiografice întîlnite în alte boli vasculare cerebrale — — 126**
Aspects angiographiques rencontrés dans les autres maladies vasculaires cérébrales
Angiographic aspects found in other vascular cerebral diseases

III. **Angiografia carotidiană în diagnosticul afecţiunilor inflamatorii meningo-cerebrale şi parazitare (empiemul subdural, abcesele cerebrale, cisticercoza cerebrală, chistul hidatic) — — 128**
L'angiographie carotidienne dans le diagnostic des affections inflammatoires méningo-cérébrales et parasitaires (l'empyème sous-dural, les abcès cérébraux, la cysticercose cérébrale, le kyste hydatique)
Carotid angiography in the diagnosis of inflammatory meningo-cerebral and parasitic diseases (subdural empyema, cerebral abscesses, cerebral cysticercosis, hydatic cyst)

IV. **Angiografia carotidiană în diagnosticul afecţiunilor traumatice intracraniene — — 130**
L'angiographie carotidienne dans le diagnostic des affections traumatiques intra-crâniennes
Carotid angiography in the diagnosis of intracranial traumatic diseases

— **Aspecte angiografice : — — 132**
Aspects angiographiques
Angiographic aspects

— **în dilacerarea meningo-cerebrală localizată — — 132**
dans la dilacération méningo-cérébrale localisée
in localized meningo-cerebral laceration

— **în hematomul intracerebral (intraparenchimatos) — — 132**
dans l'hématome intracérébral (intraparenchymateux)
in intracerebral (intraparenchymatous) haematoma

— **în hematomul subdural — — 133**
dans l'hématome sous-dural
in subdural haematoma

— **în hematomul extradural — — 133**
dans l'hématome extra-dural
in epidural haematoma

— **în hidroma subdurală şi meningita seroasă — — 136**
dans l'hydrome sous-dural et la méningite séreuse
in subdural hydroma and serous meningitis

— **în sindroame vasculare posttraumatice (ocluzii, anevrisme, fistule arterio-venoase) — — 136**
dans les syndromes vasculaires post-traumatiques (occlusions, anévrysmes, fistules artério-veineuses)
in posttraumatic vascular syndromes (oclusions, aneurisms, artériovenous fistulae)

— **Angiografia carotidiană terapeutică (embolizarea arterială terapeutică) — — 139**
L'angiographie carotidienne thérapeutique (l'embolization artérielle therapeutique)
Therapeutic carotid angiography (therapeutic arterial embolization)

– **Angiografia vertebro-bazilară în patologia neurochirurgicală şi neurologică — 141**
L'angiographie vertebro-basilaire dans la pathologie neurochirurgicale et neurologique
Vertebro-basilar angiography in neurosurgical and neurologic pathology

Aspecte angiografice patologice : — — 141
Aspects angiographiques pathologiques
Pathological angiographic aspects

— **în hernierea amigdalelor cerebeloase ; — — 141**
dans la hernie des amygdales cérébelleuses
in herniation of cerebellar tonsils

— **în procesele expansive ale fosei posterioare ; — — 141**
dans les processus expansifs de la fosse postérieure
in space occupying lesions of the posterior fossa

Scanned with OKEN Scanner

— în alte afecţiuni din teritoriul vertebro-bazilar (anevrisme, abcese, hematoame, ateroscleroză) — — 143
dans d'autres affections du territoire vertébro-basilaire (anévrysmes. abcès, hématomes, athérosclérose)
in other diseases of the vertebro-basilar teritory (aneurisms, abscesses, haematomas, atherosclerosis)

• **Sindromul de furt al subclaviculare**i — — 145
Le syndrome de la sous-claviaire voleuse
Subclavian steal syndrome

Capitolul IX

EXPLORAREA RADIOLOGICĂ A SPAŢIILOR LICHIDIENE INTRACRANIENE PRIN METODE CU CONTRAST ARTIFICIAL — — 147
L'éxploration radiologique des espaces liguidiens intracrâniens par des méthodes à contrastes artificiel
Radiological exploration of the ventricles and subarahnoid spaces using artificial contrast.

Anatomia radiologică a sistemului ventricular şi a celorlalte spaţii lichidene intracraniene : — — 148
L'anatomie radiologique du système ventriculaire et des autres espaces liquïdiens intracrâniens
Radiologic anatomy of the ventricular system and of other intracranial fluid spaces

— **din fosa posterioară — — 148**
de la fosse postérieure
of the posterior cranial fossa

— **supratentoriale — — 151**
sus-tentoriels
supratentorial

Tehnici pneumoencefalografice : — — 154
Techniques pneumoencéphalographiques
Pneumoencephalographic techniques

— **P.E.G. totală — — 154**
P.E.G. totale
Total P.E.G.

— **P.E.G. fracţionată — — 156**
P.E.G. fractionnée
Fractional P.E.G.

— **Ventriculografia gazoasă — — 157**
La ventriculographie gazeuse
Gaseous ventriculography

— **Cisternografia gazoasă — — 159**
La cisternographie gazeuse
Gaseous cisternography

Ventriculografia cu contrast pozitiv (substanţe radioopace lipo- şi hidrosolubile, tehnica şi indicaţiile metodei, imagini patologice) ; — — 159
La ventriculographie à contraste positif (substances radioopaques lipo- et hydrosolubles, technique et indications de la méthode, images pathologiques)
Positive contrast ventriculography (radioopaque lipo- and hydrosoluble mediums, method's technique and indications, pathologic images)

Aportul metodelor P.E.G. în patologie : — — 163
L'apport des méthodes P.E.G. dans la pathologie
Contributions of P.E.G. investigations in pathology

— **în diagnosticul hidrocefaliilor — — 164**
dans le diagnostic des hydrocéphalies
in the diagnosis hydrocephalus

Scanned with OKEN Scanner

— în diagnosticul malformaţiilor cranio-cerebrale, craniene şi cranio-vertebrale (CAP. III) — — 165
dans le diagnostic des malformations crânio-cérébrales, crâniennes et crânio-vertébrales (Chap. III)
in the diagnosis of cranio-cerebral, cranial and cranio-vertebral malformations (Chapter III)

— în patologia degenerativă (atrofiile cerebrale) — — 165
dans la pathologie dégénérative (les atrophies cérébrales)
in degenerative pathology

— în patologia traumatică — — 168
dans la pathologie post-traumatique
in posttraumatic pathology

— în patologia tumorală : — — 169
dans la pathologie tumorale
in tumoral pathology

— herniile creierului — — 169
les hernies du cerveau
in brain herniations

— tumorile fosei posterioare — — 170
les tumeurs de la fosse postérieure
in posterior cranial fossa tumours

— procesele expansive supratentoriale — — 175
les processus expansifs sus-tentoriels
in supratentorial expanding processes

Capitolul X

NOŢIUNI DE TOMOGRAFIE AXIALĂ COMPUTERIZATĂ (generalităţi, aportul metodei în patologia cranio-encefalică) — — 183
Notions de tomographie axiale computérisée (généralités, apport de la méthode dans la pathologie crânio-encéphalique)
Notions on computed axial tomography (general considerations ; its contribution to cranio-encephalic pathology)

BIBLIOGRAFIE SELECTIVĂ — — 191
Bibliographie séléctive
Selective bibliography

ABREVIERI

Rx	— Raze roentgen
A	— arteră
A.C.I.	— artera carotidă internă
A.C.E.	— artera carotidă externă
V	— venă
H.I.C.	— hipertensiune intracraniană
P.E.I.	— proces expansiv intracranian
S.V.	— sistem ventricular
V_3	— ventriculul al III-lea
V_4	— ventriculul al IV-lea
P.E.G.	— pneumoencefalografie
l.c.r.	— lichid cefalo-rahidian
A-P	— antero-posterior
P-A	— postero-anterior
ant.	— anterior
post.	— posterior
sup.	— superior
inf.	— inferior
dr.	— dreapta
stg.	— stînga
segm.	— segment
I.C.V.B.	— insuficiență circulatorie vertebro-bazilară

Scanned with OKEN Scanner

CAPITOLUL I

ISTORIC ŞI EVOLUŢIA DIAGNOSTICULUI NEURORADIOLOGIC

La 8 noiembrie 1895, **Wilhelm Conrad Röntgen** (1845—1923), profesor de fizică teoretică la Universitatea din Würzburg, descoperă **razele „X"**.

În 1905, **Arthur Schüller** (neurolog), considerat fondatorul **neuroradiologiei**, publică *Imagini radiologice ale bazei craniului*, iar în 1912 *Diagnosticul radiologic al bazei craniului*.

În continuare, Oppenheim se ocupă de modificările şeii turceşti (aspectele radiologice în eroziunile şi balonizarea şeii, în cadrul tumorilor hipofizare), Henschen — de aspectele conductului auditiv intern (dilatat în neurinomul de acustico-vestibular), iar în 1912, Lucket şi Steward — constată aer în ventriculii cerebrali (pneumatocel), ca urmare a unor fracturi craniene.

În aceeaşi perioadă, *localizatoarele* şi *diafragmele antidifuzante*, iniţiate de Bucky (1912) şi Potter (1915), contribuie la ameliorarea imaginilor radiologice.

W. Dandy (neurochirurg din Baltimore), a avut ideea înlocuirii l.c.r. cu aer (după ce chirurgul Halstead constatase imagini aerice în perforaţiile intestinale) şi publică, în 1918, memoriile sale asupra *ventriculografiei*, iar în 1919, constatările sale privind *encefalografia gazoasă*; se ocupă, de asemenea, de *mielografia gazoasă*.

În 1923, Sicard injectează (iniţial accidental) Lipiodol în spaţiul subarahnoidian, iar ulterior, Forestier, prin tranzitul lipiodolat, evidenţiază radiografic conturul măduvii spinării.

Lysholm va pune la punct ventriculografia gazoasă, după care va urma dezvoltarea tehnicii *encefalografiei gazoase fracţionate*, graţie lui Dyke şi Davidoff, Robertson, Lindgren, Rugiero şi Liliequist în jurul anilor '40).

În 1927, **Egas Moniz** (1874—1955) şi şcoala portugheză iniţiază **arteriografia cerebrală**, prin descoperire arterială (**Almeida Lima**), iar graţie lui **Shmidzu** (1937) şi **Takahashi** (1940) se pune la punct *puncţia directă* (*percutană*) a arterei carotide şi respectiv a arterei vertebrale. Lindgren şi numeroşi alţi autori perfecţionează tehnica puncţiei directe, în aşteptarea *cateterismului femural* şi a *injectărilor în contracurent*.

De-a lungul anilor, evoluează şi compoziţia substanţelor de contrast, de la iodura de sodiu — 25% (şi Thorotrast), pînă la moleculele mono-, di- şi triiodate.

În explorarea rădăcinilor rahidiene lombosacrate, migrarea lipiodolată este completată, începînd din 1931 (Arnell şi Lindstrom) prin folosirea Methiodol-ului;

Scanned with OKEN Scanner

cu ajutorul rahianesteziei, folosirea produselor de contrast hidrosolubile (radiculografia) a suplimentat posibilitățile de diagnostic.

Tomografia, inițiată în Franța de către Bocage, a fost realizată de către Ziedses des Plantes și Vallebona, în jurul anilor '30. Ea s-a extins în explorarea craniului și a coloanei vertebrale (dezvoltarea mielografiei gazoase — Jirout a fost completată prin tomografia unidirecțională — Lindgren, și hipocicloidă — Metzger).

Începînd cu Lysholm (în colaborare cu Olivecrona), *radiografia de precizie* capătă aplicații majore (pornindu-se de la explorarea stîncii temporale). Cu ajutorul industriei (G. Schönander) se materializează tubul radiogen mobil — *craniograful* (cu grilă fixă — Lysholm).

Ca și în alte domenii, în radiodiagnostic achizițiile tehnice au apărut neîntrerupt : amplificatorul de luminozitate (1950), televiziunea medicală în circuit închis, radiocinematografia, magnetoscopul ; seriografia rapidă automată (uni- și biplană), angiotomografia, sustracția (electronică) a imaginilor, perfecționarea cateterismului (a cateterelor superselective), sporirea puterii tuburilor radiogene, a calității foliilor etc.

Așa cum afirma K. Jasper (cit. de H. Fischgold, 1972) „toate răspunsurile... devin ele însele întrebări", și astfel s-a ajuns la *tomografia axială transversă cu ordinator* (computerizată) sau *tomodensitometria* (T.D.M., Scanner „X", C.T. Scanner etc.).

În Clinica de neurochirurgie din Iași, prima angiografie carotidiană s-a făcut la 23 iunie 1959, în cursul acelui an efectuîndu-se 53 angiografii, iar în 1960, un număr de 123.

De-a lungul anilor, această tehnică a devenit piesă de bază a diagnosticului paraclinic, în 1979 fiind executate 1 533 examene, în 1980, 1 641, iar în 1981, peste 1 800 angiografii cerebrale.

În prezent, în **Laboratorul de radiodiagnostic-angiografie al Spitalului clinic de Neuro-Chirurgie din Iași,** angiografia cerebrală este un examen de rutină, efectuîndu-se prin puncție directă și injectare de la distanță (cu ajutorul unui sistem imaginat de noi).

De regulă, aceste examene sînt efectuate de către medicii laboratorului (începînd cu 1977), iar în perioada 1965—1981 au fost efectuate peste 17 000 de asemenea examene.

AMPLASAREA ȘI DOTAREA SERVICIILOR DE NEURORADIOLOGIE

Cîteva caracteristici sînt deosebit de importante din punct de vedere practic, în ceea ce privește serviciile de radiologie cu profil de explorare neuroradiologică.

Astfel :

— aceste laboratoare trebuie amplasate în imediata vecinătate a sălilor de operație și a serviciilor de anestezie-terapie intensivă. Colaborarea neuroradiologului cu reanimatorul, de la începutul unei explorări, sau la solicitare urgentă, trebuie să fie oricînd posibilă. O sală de operații și o echipă neurochirurgicală trebuie să fie oricînd pregătite pentru a rezolva o potențială complicație în explorarea neuroradiologică sau agravarea bruscă a unui sindrom neurologic ;

— organizarea activității de explorare, în ture continue, — cel puțin cu personal mediu (profilat) este de asemenea extrem de utilă (unele urgențe, de exemplu un hematom intracranian acut sau o tumoare cerebrală agravată, trebuie explorate într-o perioadă de ordinul minutelor...) ;

Scanned with OKEN Scanner

Serviciile de explorări neuroradiologice trebuie să cuprindă :

— sală pentru explorări angiografice (prin puncție directă și cateterism), dotată cu un angioseriograf, întăritor de luminozitate (pentru controlul progresării și al plasării cateterelor în zonele dorite), eventual un sistem de înregistrare a imaginilor, de sustracție etc. Aceasta va fi dotată cu un *aparat de urgență* (din care nu vor lipsi fiole cu acid E.A.C., antihistaminice, produși cortizonici) și sursa de oxigen ;

— sală pentru radiografii simple (și tomografii) ;

— sală pentru mielografii (cu contrast pozitiv și negativ), eventual cu tomograf ;

— sală pentru encefalografii și ventriculografii dotată cu craniograf.

Mai sînt necesare : spații pentru prelucrarea filmelor (de dorit în condiții automate), pentru redactarea rezultatelor, pentru demonstrații, bibliotecă etc.

Unele improvizații folosite, uneori, în rezolvarea problemelor de diagnostic neuroradiologic pot da un fals sentiment de siguranță diagnostică, sînt chiar mai costisitoare economic și mai ales nu lipsite de unele riscuri pentru bolnav și chiar pentru explorationist.

Scanned with OKEN Scanner

CAPITOLUL II

CRANIUL — ANATOMIE RADIOLOGICĂ NORMALĂ

A) CONSIDERAȚII GENERALE ; PUNCTE, PLANURI ȘI LINII DE REFERINȚĂ

Radiodiagnosticul în patologia neurochirurgicală, neurologică și în implicațiile patologiei generale, necesită o cunoaștere exactă a aspectelor anatomiei normale a craniului (neurocraniul și viscerocraniul).

Nu este posibil de a te angaja într-un diagnostic radiologic privind craniul (conținut și conținător) fără a stăpîni aspectul normal, inclusiv variantele, fără ca interpretarea să se facă pe imagini de calitate, în planuri diferite, în incidențe adecvate și neapărat în contextul unei simptomatologii clinice.

Neavizările și incompetența pot determina erori grave, cu implicații dintre cele mai variate.

La nivelul craniului, punctele antropologice (fig. 1), liniile și planurile de referință, multiple și cu importanță practică inegală, au fost standardizate de către „Comisia de incidențe și nomenclatură a grupului de lucru de *neuroradiologie*, Milano, 1960". Dintre acestea menționăm :

1. **Planul bazal al craniului** (planul Virchow), este relativ orizontal și se raportează la *linia antropologică bazală* sau *orizontala germană*. Această linie unește marginea inferioară a orbitei cu marginea superioară a meatului auditiv extern și, unindu-se cele două linii simetrice, realizează planul bazal al craniului ;

— o variantă a planului bazal este *planul Reid*, (în raport cu linia orbito-meatală) care unește unghiurile externe ale orbitelor cu centrul meaturilor.

2. **Planul sagital al craniului** trece prin linia mediană a craniului (perpendicular pe planul bazal). (fig. 2).

3. **Planul frontal** (mai frecvent folosit cel biauricular) este perpendicular pe planul bazal și pe planul sagital) (fig. 2).

În mod curent, reperele folosite în obținerea incidențelor radiografice ale craniului sînt :

— *linia orbito-meatală* și *linia antropologică bazală*.

Alte linii de reper : linia orbitară superioară, linia interpupilară, linia orbitară inferioară (vizibile pe imaginile de față) (fig. 3) și de asemenea :

Linia lui Chamberlain și linia lui Mac Gregor :

— prima unește extremitatea posterioară a palatului dur cu marginea posterioară a găurii occipitale (opisthion) și în mod normal nu trebuie să depășească odontoida (sau nu cu mai mult de 5—7 mm) ;

— a doua linie, cea a lui MacGregor, are același punct de plecare, dar extremitatea sa posterioară este la nivelul punctului cel mai decliv al scoicii occipitale.

Scanned with OKEN Scanner

La subiecții normali aceste linii, practic, se suprapun; sînt folosite frecvent în patologia șarnierei occipito-cervicale.

Unghiul bazal (Boogard), care evidențiază înclinația apofizei bazilare pe planul etajului anterior al bazei este determinat de o latură care pornește de la dorsum selar către nasion și o a doua, către basion; în mod normal este de 115° — 140°; o valoare mai mică a sa pledează pentru *cifoză bazilară* sau, devenind obtuz, poate fi vorba de *platibazie*.

Linia bimastoidiană și mai ales **linia digastrică a lui Fischgold și Metzger**, (fig. 7) care se constată pe imagini tomografice în plan frontal, constituie cele mai importante repere pentru aprecierea impresiunii bazilare (a se vedea capitolul „Malformații craniovertebrale").

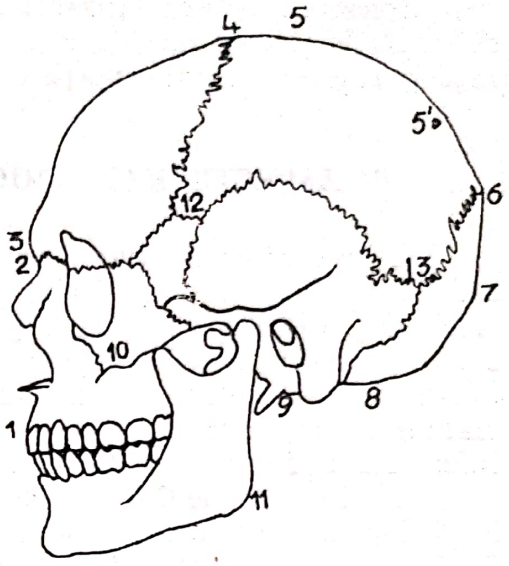

Fig. 1 — **Principalele puncte craniometrice** (Broca).

IMPARE-MEDIANE: *1* — *alveolar* (punctul cel mai anterior al rebordului alveolar superior); *2* — *nasionul* (punct median al suturii fronto-nazale); *3* — *glabela* (punct median supra- și intersprincenar); *4* — *bregma* (situat la nivelul întîlnirii suturii coronare cu sutura sagitală); *5* — *vertexul* (punct median situat la nivelul vîrfului bolții, variabil); *5'* — *obelionul* (situat la nivelul orificiilor parietale); *6* — *lambda* (locul de întîlnire al suturii sagitale cu sutura lambdoidă); *7* — *inionul* (la nivelul protuberanței occipitale interne); *8* — *opisthion* (punct median la nivelul marginii posterioare a găurii occipitale); *9* — *basion* (punct median la nivelul marginii anterioare a găurii occipitale);
BILATERALE: *10* — *punctul malar* (punctul culminant al feței externe a malarului); *11* — *gonionul* (la vîrful unghiului maxilarului inferior); *12* — *pterionul* (la nivelul fosei temporale, unde se întîlnesc: frontalul, parietalul, temporalul și sfenoidul); *13* — *asterion* (punctul unde se întîlnesc: occipitalul, parietalul și porțiunea mastoidiană a temporalului).

B) FORME DE CRANIU

Dimensiunile atipice și mai ales formele de craniu pot fi considerate variante anatomice, cu condiția ca individul să nu prezinte tulburări clinice care să fie atribuite acestor modificări (Schmitzer și colab., 1963).

Ovoidul cranian poate prezenta variații în lungime (dolicocefal, brahicefal) sau în înălțime.

Aprecierea variațiilor *în lungime* se face cu ajutorul **indicelui cranian** (indice cefalic), după formula lui Retzius:

$$I.C. = \frac{\text{diametrul cranian transversal (lărgimea maximă internă)} \times 100}{\text{diametrul antero-posterior (lungimea maximă internă).}}$$

Se consideră craniu normal, *mezocefal*, cu indice = 75—80; craniul lung (*dolicocefal*) (fig. 4) cu indice egal sau mai mic de 75, și craniul scurt (*brahicefal*) (fig. 5) cu indice mai mare de 80—83.

Variațiile craniene *în înălțime* se stabilesc prin intermediul **indicelui auriculo-bregmatic**, astfel:

$$I. = \frac{\text{distanța auriculo-bregmatică} \times 100}{\text{diametrul antero-posterior}}$$

Cînd acest raport este de 58—63 se consideră *ortocefalie*; cînd valoarea acestui indice este mai mare de 63, poate fi *oxicefalie* (sau *turicefalie*), iar cînd este mai mică de 58 se consideră *platicefalie* (sau *scofocefalie*).

Scanned with OKEN Scanner

Insistăm asupra faptului că acestea sînt variante în cadrul normalului; deformările și modificările dimensionale (patologice) ale craniului vor fi prezentate la capitolul „Malformații craniene".

C) ASPECTE RADIOLOGICE ALE CRANIULUI — PE VÎRSTE

La **nou născut, sugar și copilul mic**, (fig. 6) neurocraniul apare, comparativ, mai mare decît masivul facial (viscerocraniul), avînd, în general, aspect brahicefal (fig. 4). Suturile sînt largi (3—6 mm), iar fontanelele principale bine vizibile. Șaua turcească are aspect de omega, fără osificarea tuberculului selar; sincondroza sfeno-occipitală este larg deschisă. Nu există pneumatizare la nivelul bazei craniului. Calota craniană este subțire (nedepășind 1 mm), cu excepția porțiunii inferioare a frontalului (2—3 mm).

Cu timpul, cele 6 fontanele (2 pterice, 2 asterice, bregmatică și lambdoidă), largi și formate din membrane fibroase, se închid complet în al doilea an de viață, (în jurul vîrstei de 18 luni), ultima închizîndu-se fontanela bregmatică.

În jurul vîrstei de 3—4 ani, craniul evoluează rapid, către aspectul craniului de adult.

Apare diploia și canalele venelor diploice, apar fosetele corpusculilor lui Pacchioni (incomplet conturate, bine vizibile după 10 ani). Șaua, osificată, inclusiv dorsum-ul selar, capătă contur rotund, dar are dimensiuni reduse. Au apărut impresiunile digitale la nivelul bolții; persistă sincondroza sfeno-occipitală care dispare către 13—18 ani (în medie la 14—15 ani). Sinusurile aerice ale craniului se pneumatizează și apar vizibile: în jur de 2 ani cele maxilare; în jurul vîrstei de 6 ani cele frontale (care se dezvoltă pînă spre vîrsta de 20 ani); sinusurile sfenoidale își încep pneumatizarea după 4 ani.

Perioadele de sinostozare a suturilor craniene (variabile, după diverși autori) pot fi considerate ca fiind următoarele: sutura *metopică* (interfrontală) se sinostozează la 2—4 ani, putînd persista și după această vîrstă; sutura *sfeno-occipitală*, la 13—18 ani; sutura *coronară* (coronală), începe să se închidă între 10—20 ani (sau mai tîrziu); sutura *sagitală* (interparietală), între 21—30 ani; sutura *lambdoidă* (parieto-occipitală), între 31—40 ani, dar putînd persista (un grad de dehiscență) și după această perioadă.

Se întîlnesc cazuri la care sutura coronară și/sau sutura sagitală se sinostozează mai precoce, iar radiologic, în locul unei linii transparente, dințate, se constată o bandă de scleroză. Persistența unor suturi, după perioadele cînd ar trebui să fie sinostozate, trebuie avută în vedere pentru diagnostic diferențial cu eventuale traiecte de fractură (în implicații medico-legale).

La **vîrstnici**, modificările radiologice ale craniului sînt variabile, implicîndu-se diferit: hiperostoza, scleroza și atrofia osoasă.

D) CRANIUL, ASPECTE RADIOGRAFICE ÎN INCIDENȚE DE ANSAMBLU ȘI REGIONALE

Dintre incidențele fundamentale, de ansamblu, vom prezenta aspectele radiologice ale imaginilor *de profil*, *de față* (fronto-suboccipitală, „față înaltă", a care se adaugă și incidența Blondeau) și *de bază* (Hirtz).

Scanned with OKEN Scanner

Incidențele regionale, particulare pentru anumite regiuni ale craniului vor fi prezentate către sfîrșitul capitolului.

INCIDENȚE DE ANSAMBLU :

I. IMAGINEA DE PROFIL (incidența laterală, temporo-temporală)

De obicei, bolnavul fiind în decubitus ventral, se așază capul cu planul mediosagital paralel cu planul mesei de radiografiat ; alteori, cînd tubul radiogen este plasat lateral, pacientul fiind în decubitus dorsal, se urmărește ca planul bazal să fie perpendicular pe planul mesei de radiografiat și, de asemenea, planul mediosagital. În această incidență, pe imaginea de profil se evidențiază radiografic următoarele : (fig. 7, 9).

— Cele două tăblii, *externă* și *internă*, între care se găsește țesut osos (diploe) neuniform repartizat ; în afara tăbliei externe se află un periost subțire, iar endocranian tăblia internă este în contact cu dura mater (veritabil periost).

Pe secțiune, grosimea tăbliilor craniene și a diploei este de aproximativ 5 mm, fiind mai mare, de exemplu, la nivelul protuberanței occipitale și mult mai redusă la nivelul solzului temporal. Aceste tăblii sînt formate din țesut compact și avînd curburi diferite, tăblia internă este mai frecvent interesată în traumatismele bolții (datorită unei raze mai mici a curburii, supusă unei mai mari încurbări în tendința de redresare). La nivelul bazei craniului tăbliile sînt mai groase, exceptînd regiunea lamei ciuruite (cribriforme) a etmoidului.

Cele două tăblii craniene sînt relativ paralele, iar în regiunea vertexului, tăblia internă este denivelată de către fosetele corpusculilor lui Pacchioni. Conturul bolții este relativ continuu (uneori denivelat și întrerupt la nivelul bregmei și mai ales al lambdei) ; sutura sagitală și lambdoidă apare sub formă de linie zimțată (cînd profilul este discret rotat) ; la nivelul oaselor parietale se poate constata și limita superioară a sinusului longitudinal superior, ca o a treia linie opacă între cele două tăblii.

Amprente *vasculare-venoase*, vizibile la nivelul bolții, pe imaginile de profil : *sinusul sfeno-parietal* (Bréchet), (fig. 8) care pornește din vecinătatea micii aripi sfenoidale cu direcție relativ verticală, paralel cu sutura coronară ; *sinusul transvers* ; amprente *ale venelor diploice* cu calibru și topografie variabilă și care formează, prin confluare, lacuri venoase (în regiunea parietală realizează aspect de „stea") ; *venele emisare* care traversează ambele tăblii se evidențiază, de obicei, cînd sînt surprinse ortograd (emisara frontală, cele parietale și emisara lui Santorini).

Amprentele *vasculare-arteriale*, cele mai frecvent întîlnite, sînt realizate de artera meningee mijlocie și ramurile sale (fig. 10). Aceste șanțuri arteriale au topografie relativ constantă : artera pătrunde în craniu prin mica gaură rotundă și se proiectează pe imaginea de profil, la nivelul fosei cerebrale mijlocii. Dă două ramuri principale : unul anterior (parietal), care are originea în vecinătatea unghiului antero-inferior al parietalului (pterion) și care se dirijează către bregma, ramificîndu-se pe parietal. Acest ram poate da o arteră denumită ramul mijlociu al arterei meningee mijlocii, frecvent interesat în hematoamele intracraniene extradurale ; al doilea ram (constant) al arterei meningee mijlocii, ramul posterior (occipital) se dirijează către lambda, ramificîndu-se la nivelul scoicii temporale, apoi pe parietal (posterior și inferior). Trunchiul arterei meningee mijlocii (ram al arterei maxilare interne) și ramurile sale se află situate într-o dedublare a durei

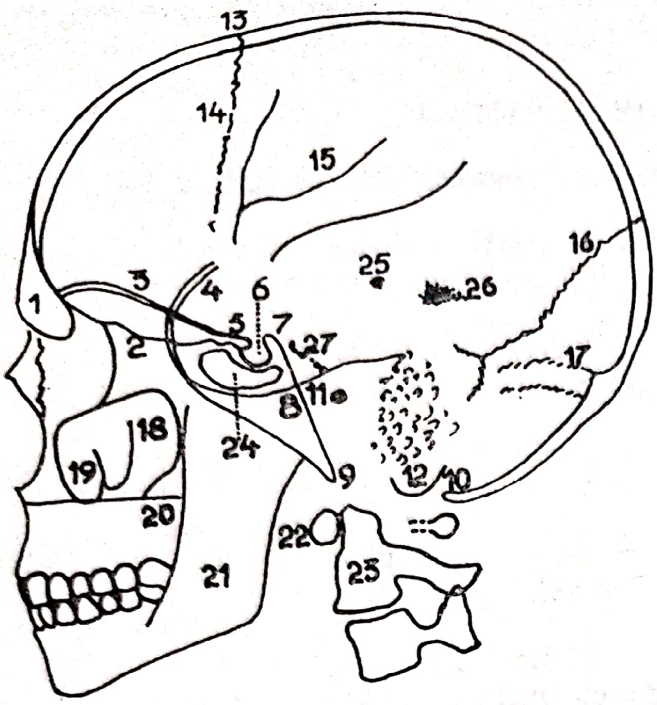

Fig. 9 — Craniu — incidență de profil (schemă).

1 — sinus frontal ; *2* — lama ciuruită a etmoidului ; *3* — plafoanele orbitare ; *4* — marile aripi ale sfenoidului (suprapuse) ; *5* — tubercul selar ; *6* — șaua turcească ; *7* — dorsum selar ; *8* — clivusul ; *9* — marginea ant. a găurii occipitale (basion) ; *10* — marginea posterioară a găurii occipitale (opisthion) ; *11* — mastoidele și meatul auditiv extern ; *12* — vîrful mastoidei și celule mastoidiene ; *13* — bregma ; *14* — sutura coronară (coronală) ; *15* — șanțuri ale A. meningee mijlocii ; *16* — sutura lambdoidă ; *17* — șanț al sinusului lateral ; *18* — sinusurile maxilare (suprapuse) ; *19* — osul malar ; *20* — palatul dur ; *21* — maxilarul inferior ; *22* — arcul ant. al atlasului ; *23* — axisul (cu odontoida) ; *24* — sinus sfenoidal ; *25* — epifiza (calcificată) ; *26* — plexuri coroide (calcificate) ; *27* — calcificarea ligamentelor clinoido-pietroase.

mater, fixate pe tăblia internă ; calibrul acestora se reduce, depărtîndu-se de baza craniului, se divid dicotomic și, cu vîrsta, amprentele realizate se aprofundează.

Artera este însoțită de două vene satelite.

Suturile craniene, la adult, sînt de regulă închise, constatîndu-se (după 30 de ani), în locul lor, o bandă de densitate sporită, cu limite imprecise (la nivelul suturii coronare, temporo-parietale, lambdoide). Pe imaginea de profil, se pot constata (cînd radiografiile sînt efectuate cu regim slab) și umbrele pavilioanelor urechilor, proiectate postero-superior față de orificiul extern al conductului auditiv.

Oasele supranumerare.

Uneori, la nivelul craniului se pot constata *oase fontanelare* (la nivelul fontanelelor), *oase suturale* (de-a lungul suturilor) și *oase intercalare* (la distanță de suturi, în aria unui os cranian).

Tot pe imaginea de profil, la nivelul bolții craniului, se pot depista calcificări ale plexurilor coroide, calcificări ale glandei epifize, hiperostoză frontală internă, osificarea coasei etc.

La nivelul b a z e i c r a n i u l u i, pe imaginile de profil, se constată :

— 3 etaje, delimitate de aripile sfenoidale și marginile superioare ale stîncilor (crestele stîncilor) : etajul anterior, mijlociu și posterior.

Etajul anterior, anatomic, conține următoarele elemente (care nu se văd în totalitate pe imaginile de profil) : bosele frontale, lateral, iar pe linia mediană — apofiza crista galli, lama ciuruită a etmoidului, șanțurile olfactive, găurile optice.

Din punct de vedere neurochirurgical, și sinusul frontal este considerat o cavitate anexă a etajului anterior al bazei craniului, care ține de la circumferința găurii occipitale la conturul superior al sinusurilor frontale ; marginea posterioară a găurii occipitale și scoica occipitalului aparțin bolții prin semnificația și topografia traiectelor de fractură (Le Beau).

Radiologic, pe imaginea de profil se constată trei linii orizontale, opace, două reprezentînd plafoanele orbitare (ondulate), care pornesc de la clinoidele anterioare și care, anterior, traversează transparența sinusului frontal. A treia linie, sub celelalte două, pornește de la tuberculul selar, formează *planul sfenoidal* și se continuă cu lama ciuruită ; se prelungește cu peretele posterior al sinusului frontal și tăblia internă a frontalului.

Scanned with OKEN Scanner

Planul sfenoidal, care prezintă două ridicături, tuberculul selar (posterior) și limbul sfenoidal (anterior), între care, uneori, se constată, șanțul chiasmatic, împreună cu linia lamei ciuruite, formează *planul Granger*. Cînd sinusurile frontale prezintă recesus-uri supraorbitare (prelungiri posterioare), la nivelul etajului anterior se constată : linia planșeului orbitar (ondulată), linia planului Granger și linia peretelui inferior al prelungirii sinusale.

Etajul mijlociu al bazei (fig. 9), pe imaginea de profil, este încadrat între marile aripi ale sfenoidului (două linii opace concave în sus și posterior) — clivus și crestele stîncilor, posterior.

Este situat pe un plan inferior etajului anterior al bazei, și, din punct de vedere anatomic, conține : corpul sfenoidului cu șaua turcească și sinusurile cavernoase, fanta sfenoidală, gaura mare rotundă, gaura ovală, gaura ruptă antecarotidă internă pătrunde în sinusul cavernos).

Aceste elemente anatomice se evidențiază mai clar pe incidența de bază (Hirtz), imaginea de profil fiind mai adecvată studiului șeii turcești.

Șaua turcească (fig. 10) este o depresiune osteo-tendinoasă situată la nivelul feței superioare a osului sfenoid, avînd formă concordantă cu tipul de craniu (la mezocefali este rotundă-ovalară, la brahicefali este adîncă, iar la dolicocefali este plată).

După Schüller (cit. de Chișleag), există 3 tipuri de șa : *circular-rotund* (aproximativ 24% din cazuri), *oval* (58%) și *semilunar-semicircular* (șa largă), fiind în funcție de vîrsta și de gradul de pneumatizare al sinusului sfenoidal. La copii șaua este de *tip juvenil*, adîncă, cu aspect de *omega*, iar la vîrstnici are conturul imprecis, demineralizat.

Șaua turcească are trei pereți osoși : anterior, posterior și inferior (planșeul, fundus-ul).

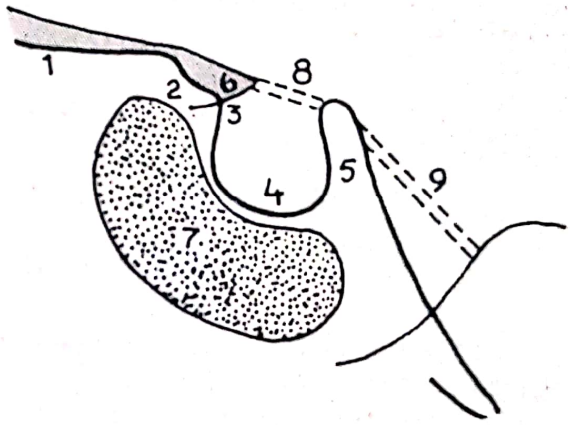

Fig. 10 — Șaua turcească — incidență de profil.

1 — jugum sfenoidal ; *2* — șanț optic ; *3* — tubercul selar ; *4* — fundul șeii ; *5* — dorsum selar ; *6* — apofiza clinoidă anterioară ; *7* — sinus sfenoidal ; *8* — ligamente interclinoidiene ; *9* — ligament clinoido-pietros.

Peretele anterior începe la nivelul tuberculului selar în vecinătatea șanțului chiasmatic ; unghiul format de tuberculul selar și peretele anterior al șeii este, de regulă, un unghi drept, iar cînd șanțul chiasmatic și tuberculul selar sînt coborîte, șaua are aspect de omega, cu diametrul antero-posterior sporit.

Peretele posterior al șeii turcești este reprezentat de dorsum-ul selar, care se continuă superior cu apofizele clinoide posterioare. În mod normal, este discret înclinat înainte și depășește în înălțime apofizele clinoide anterioare. Dorsum-ul pare scurt, la copii nefiind încă osificat, sau poate să nu apară pe radiografii, datorită demineralizării, la vîrstnici.

Peretele inferior sau fundus-ul este reprezentat de peretele superior al sinusului sfenoidal ; are, în medie, o grosime de 1 mm, iar pe conturul său, uneori, se pot constata apofizele clinoide mijlocii.

Conturul selar interior este reprezentat anterior de o linie unică, iar fundul șeii poate să prezinte două-trei linii, în funcție de adîncimea lojetei și de poziționarea craniului.

Diafragmul selar (deschiderea șeii) are dimensiuni variabile, dependent de înclinarea dorsum-ului și de dimensiunile și orientarea apofizelor clinoide anterioare. La acest nivel, între clinoidele anterioare și posterioare, mai frecvent, și între clinoidele anterioare și cele mijlocii, uneori, se întind ligamente fibroase constituite din fibre ale durei. Aceste ligamente interclinoidiene se pot osifica, evidențiindu-se pe radiografii în 5—10% din cazuri. Dimensiunile șeii turcești, constatate pe radiografii de craniu efectuate cu o distanță focar-film de 90 cm, sînt următoarele :

— după Lorentz, raportul dintre lungimea etajului anterior al bazei (tăblia internă a frontalului — tubercul selar) și distanța tubercul selar — lama patrulateră (diametrul longitudinal al șeii), variază cu vîrsta ; este de 1/9 la 20 ani și de 1/6 la 50 ani. Ca valori, lungimea șeii este de aproximativ 12 mm la adultul tînăr și 13 mm la adultul peste 50 ani ; profunzimea șeii, calculată prin „unghiul selar" este de 6,6—12 mm, în medie de 9,3 mm.

— după Schinz și colab., șaua se dezvoltă rapid de la naștere pînă la 4 ani, apoi continuă să crească mai lent pînă la sfîrșitul pubertății, după care rămîne relativ stabilă.

	Profunzime/ mm	Lungime/ mm	Suprafață/ mm²
— pînă la 1 an	4— 6	6— 8	20— 40
— între 1—4 ani	7—10	9—12	60— 90
— între 4—13 ani	8—11	10—13	70—100
— între 13—16 ani	9—11	11—13	80—110
— între 16—50 ani	9—12	12—15	90—120

În aprecierile făcute, se consideră că *diametrul antero-posterior* al șeii este distanța dintre tuberculul selar și dorsum-ul selar, iar *diametrul vertical* (profunzimea) este reprezentat de lungimea unei perpendiculare din punctul cel mai decliv al fundus-ului pe diametrul antero-posterior.

Alți autori, ca Bergerhoff, care apreciază forma și mărimea șeii turcești prin „metoda angulară", Haas, care măsoară suprafața șeii prin „metoda planimetrică", Di Chiro, care consideră că volumul șeii este egal cu jumătate din produsul : diametrul longitudinal, diametrul lateral, înălțime, dau valori relativ asemănătoare ale dimensiunilor, suprafeței și volumului șeii turcești dar, așa cum afirma Schmitzer și colab., „măsurătorile, diametrele și suprafața șeii turcești nu au importanță decît în prezența unui sindrom clinic corespunzător".

Etajul posterior al bazei, pe imaginea de profil, este delimitat de etajul mijlociu prin clivus (lama patrulateră împreună cu apofiza bazilară) a cărui imagine se pierde în opacitatea stîncilor.

Anatomic, dinainte înapoi, conține : șanțul bazilar (cu bulbul și protuberanța), gaura occipitală (ocupată de bulb, de cele două artere vertebrale și parțial de amigdalele cerebeloase) ; lateral, șanțul sinusului pietros superior, conductul auditiv intern (în care se angajează nervul auditiv, facial, intermediarul lui Wrisberg și artera auditivă), apeductul vestibulului (cu canalul endolimfatic), șanțul sinusului lateral, gaura ruptă posterioară (traversată de vena jugulară și nervul pneumogastric, spinal și glosofaringian) și șanțul sinusului pietros inferior.

Scanned with OKEN Scanner

Creasta occipitală internă, care prelungește șanțul longitudinal al endobolții, divide etajul posterior al bazei în două fose ocupate de cerebel.

Pe imaginile de profil, în acest etaj, se mai poate constata prezența unor osteofite pe fața posterioară a clinoidelor posterioare, osificări ale inserției anterioare a ligamentului petro-clinoidian medial și, uneori, sincondroza sfeno-occipitală, care apare ca o transparentă transversală de cîțiva mm, la nivelul lamei bazilare (aspect întîlnit numai pe radiografii la copii și adolescenți).

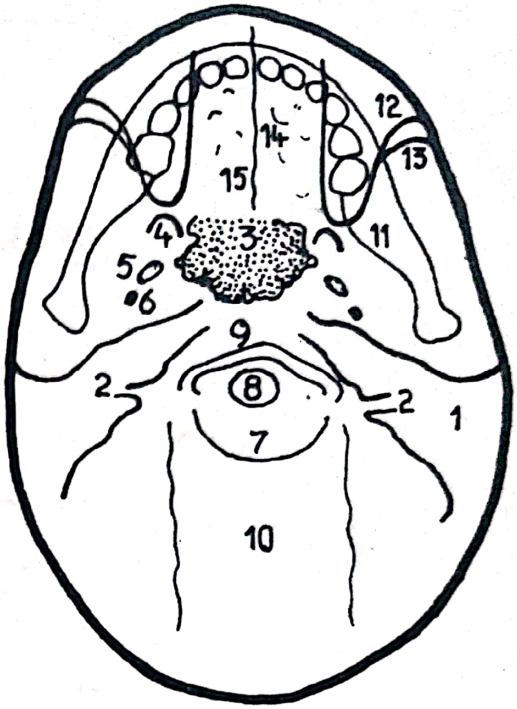

Fig. 11 — Craniu — incidența de bază (Hirtz).

1 — stînca temporală ; *2* — conduct auditiv intern ; *3* — sinus sfenoidal ; *4* — apofiza pterigoidă ; *5* — gaura ovală ; *6* — gaura mică rotundă ; *7* — gaura occipitală ; *8* — odontoida ; *9* — arcul anterior al atlasului ; *10* — coloana cervicală ; *11* — maxilarul inferior ; *12* — marginea postero-laterală a sinusului maxilar ; *13* — marea aripă a sfenoidului ; *14* — proiecția celulelor etmoidale ; *15* — septul nazal.

II. IMAGINEA DE BAZĂ A CRANIULUI

Se realizează printr-o deflectare exagerată a capului, pacientul fiind în decubitus dorsal, cu umerii ridicați ; raza incidentă trebuie să fie perpendiculară pe planul Reid la nivelul planului medio-sagital.

Incidența se efectuează dificil la bolnavii vîrstnici și este periculoasă în caz de sindrom de H.I.C. și traumatisme cervicale.

Pentru interpretarea radiologică a imaginii bazei craniului (fig. 11), este recomandabilă schema lui Baclesse, modificată de J. Bories și Y. Allain, care permite reperajul tuturor structurilor (fig. 12 A, B, C) :

Se trasează linia M—M_1 (planul medio-sagital) și conturul cranian ; două diagonale A—A_1 și B—B_1 trec prin centrul geometric al clișeului, divizînd craniul în trei etaje : anterior, mijlociu și posterior ;

Se recunoaște ușor gaura occipitală (1) și, înaintea ei, lama bazilară (2).

La nivelul limitei dintre etajul anterior și cel mijlociu există trei linii relativ suprapuse : una rectilinie (care urmează liniile diagonale) și care reprezintă *fața orbitară a marii aripi sfenoidale* (3) — peretele extern al orbitei ; o a doua linie convexă anterior este reprezentată de *marginea posterioară a micii aripi sfenoidale* (4) care se termină intern, prin apofiza clinoidă anterioară ; a treia linie, concavă înainte are două segmente : unul extern, ca un S italic, care încrucișează pe primele două și care corespunde *peretelui extern al sinusului maxilar*, și altul intern rectiliniu și paralel cu planul sagital median, *peretele intern al sinusului maxilar* (5) (limita externă a etmoidului).

La nivelul etajului anterior, linia mediană este reprezentată de o linie densă, *cloazonul* foselor nazale (6), a cărei extremitate posterioară este în formă de Y (vomerul) ; în spatele cloazonului nazal se află *peretele anterior al sinusului sfenoidal* (7) (în formă de omega), care încrucișează lama bazilară.

Scanned with OKEN Scanner

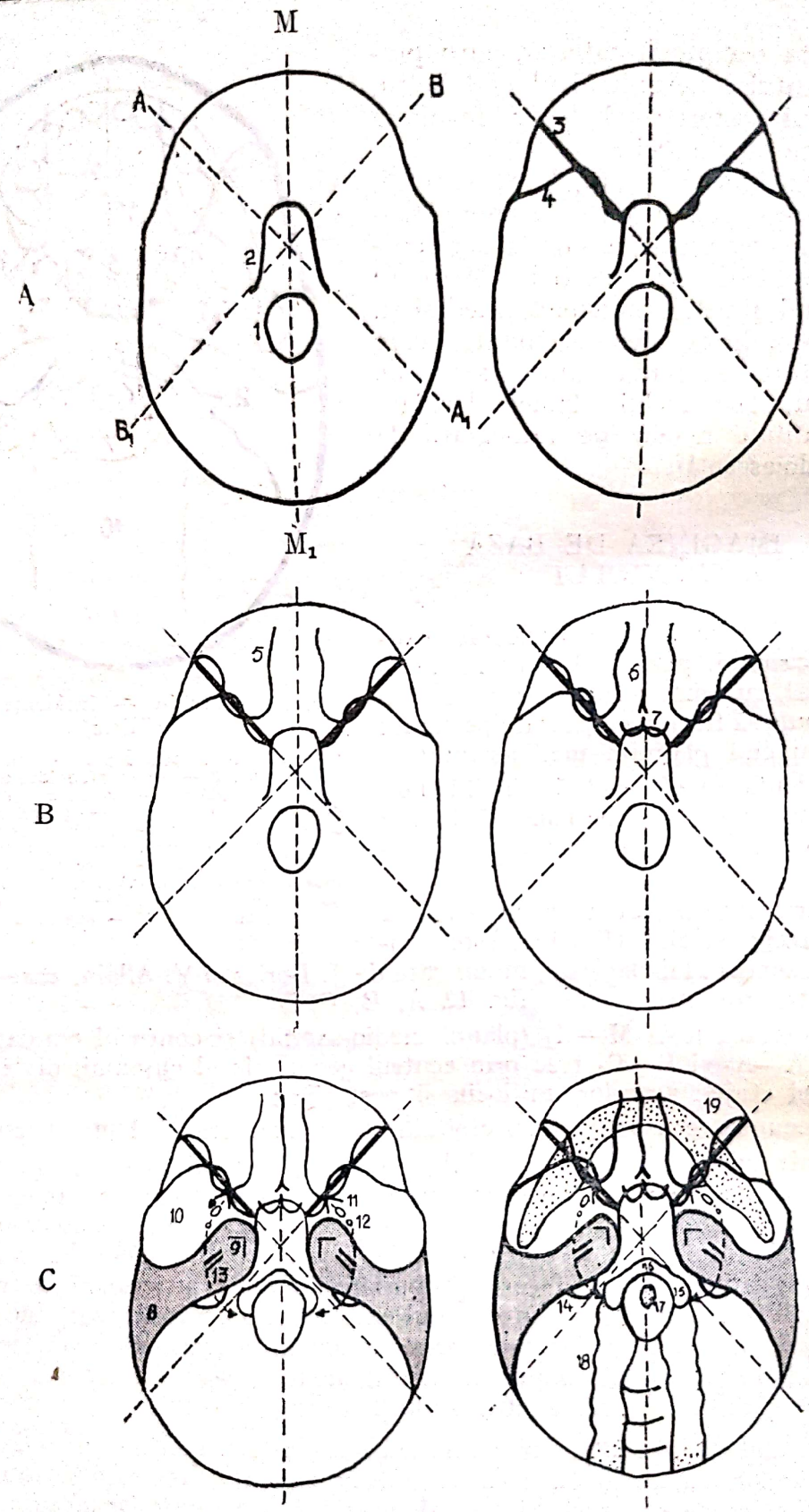

Fig. 12 — Schema lui Baclesse modificată de J. Bories şi Y. Allain.

Scanned with OKEN Scanner

Stîncile temporale (8) sînt situate la limita dintre etajul mijlociu și posterior, marginea lor posterioară urmînd, aproximativ, axele diagonale (A—A_1 și B—B_1), iar marginea anterioară este, discret, concavă anterior ; ele se termină anterior în vecinătatea lamei bazilare sub forma unei linii imprecise, *gaura ruptă anterioară* (9).

Apofizele pterigoide (10) au aspectul unui V deschis posterior și în afară și sînt situate imediat înaintea (și puțin în afara) găurilor rupte anterioare.

Este de menționat că o linie curbă imaginară (bilaterală, simetrică) care unește fiecare apofiză pterigoidă cu jumătatea anterioară a găurii occipitale (de fiecare parte) și care trece prin mijlocul piramidei pietroase, traversează : *gaura ovală*, (11) (pentru nervul maxilar inferior și artera mică meningee), *gaura mică rotundă* (12) (pentru artera meningee mijlocie), *canalul carotidian* (13) și *conductul auditiv intern* ; *gaura ruptă posterioară* (14) ; *condilul occipitalului* (care se află la terminarea acestei linii). Cu ajutorul acestei scheme se mai pot repera : *masele laterale ale atlasului* (15), de o parte și de alta a găurii occipitale ; *arcul anterior al atlasului* (16), înaintea găurii occipitale ; imaginea (circulară) a *apofizei odontoide* (17), în gaura occipitală ; *umbra coloanei cervicale*, (18) în spatele găurii occipitale ; *maxilarul inferior* (19) suprapus pe segmentul anterior al filmului.

În aceste condiții, se pot recunoaște relativ ușor, la nivelul bazei craniului, anomalii osoase, zone osteolitice, zone osteocondensate etc.

III. INCIDENTE DE FAȚĂ
(A-P, P-A și variante)

Aceste incidențe sînt descrise în funcție de *unghiul orbito-meatal*, format de raza incidentă și linia orbito-meatală. Fiecare incidență este recunoscută, grație poziției stîncilor, în raport cu orbitele sau cu sinusurile maxilare :

— incidența denumită „față înaltă" (stîncile sub orbite) ;

— incidența Worms (stîncile deasupra orbitelor) ;

— incidența Blondeau (stîncile proiectate sub sinusurile maxilare).

Incidența „față înaltă" (fig. 13)

Implică înclinarea razei centrale 15° cranial, stîncile proiectîndu-se sub orbite ; permite o bună individualizare a sinusuri'or frontale, a orbitelor, a fantelor sfenoidale, a aripilor sfenoidale. Poate da relații asupra bolții craniene și planșeului șeii turcești, care se proiectează în fosele nazale ; prin tomografie, este o bună incidență pentru studiul foselor nazale.

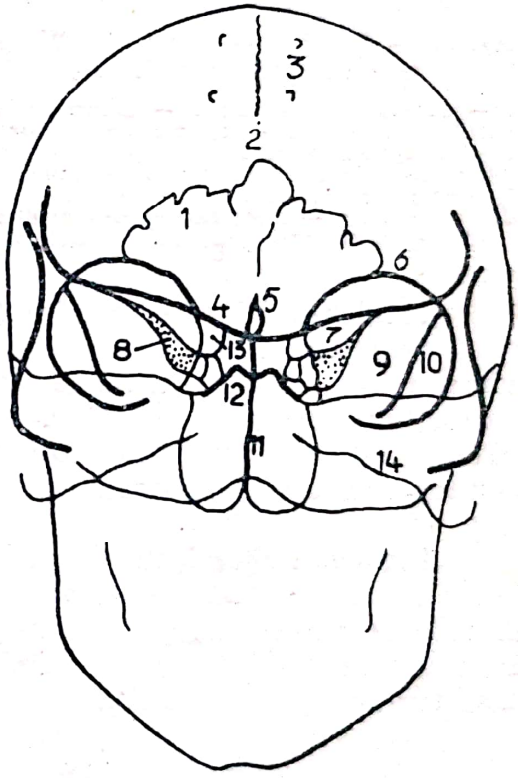

Fig. 13 — Craniu, incidență „față înaltă" (stîncile sub orbite).

1 — sinus frontal ; *2* — sutura interparietală ; *3* — fosete ale granulațiilor Pacchioni ; *4* — lama ciuruită a etmoidului ; *5* — apofiza crista galli ; *6* — marginea sup. a orbitei ; *7* — mica aripă a sfenoidului ; *8* — fanta sfenoidală ; *9* — marea aripă a sfenoidului ; *10* — linia lui Stenvers (opacitate tangențială a curburii marii aripi a sfenoidului) ; *11* — septul nazal ; *12* — planșeul șeii turcești ; *13* — celule etmoidale ; *14* — stîncile, proiectate pe maxilarul superior.

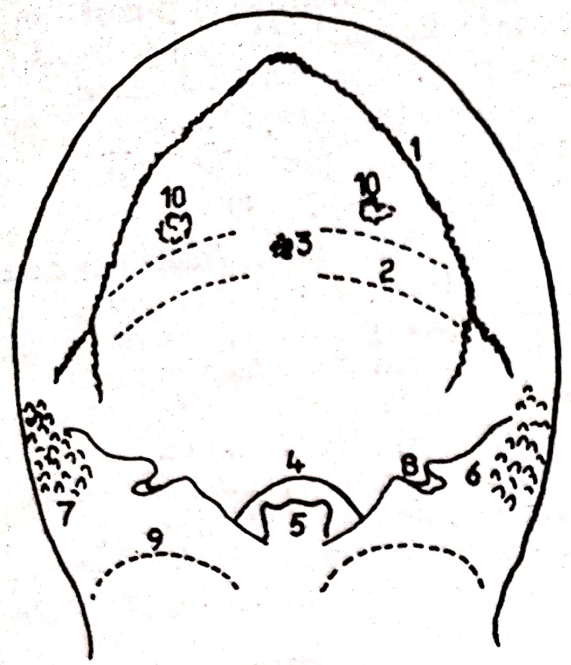

Fig. 14 — Craniu — incidența Worms (stîncile deasupra orbitelor).

1 — sutura lambdoidă ; *2* — amprenta sinusului lateral ; *3* — epifiza (calcificată) ; *4* — marginea posterioară a găurii occipitale ; *5* — dorsum selar ; *6* — stîncile ; *7* — celule mastoidiene ; *8* — conductul auditiv intern ; *9* — marginea sup. a orbitei ; *10* — calcificarea plexurilor coroide.

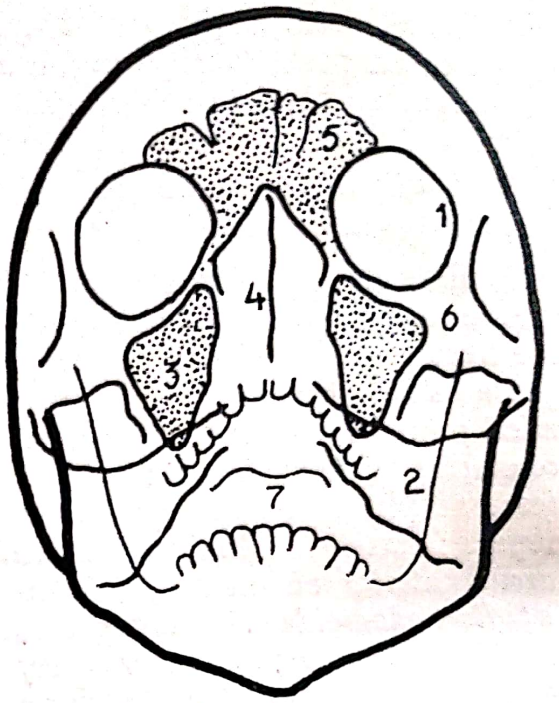

Fig. 16 — Craniu — incidența Blondeau (stîncile sub sinusurile maxilare).

1 — orbita ; *2* — stîncile ; *3* — sinusul maxilar (bine degajat) ; *4* — septul nazal ; *5* — sinus frontal ; *6* — os malar ; *7* — limba.

Incidența Worms sau fronto-suboccipitală (Towne-Bretton) (fig. 14)

Se realizează în decubitus dorsal, înclinînd raza centrală (incidentă), aproximativ 30°, caudal. Stîncile sînt proiectate deasupra orbitelor, permițînd o foarte bună evidențiere a fosei cerebrale posterioare și a bolții în ansamblu (incidența este deosebit de valoroasă în traumatologia craniană), a stîncilor și a conductelor auditive interne, a poziției normale a glandei epifize (calcificate) (fig. 15).

Incidența Blondeau (fig. 16)

Se obține printr-o înclinare cranială, de aproximativ 25°, a razei incidente ; stîncile se proiectează sub sinusurile maxilare, fiind o bună incidență pentru studiul masivului facial (în mod deosebit pentru planșeul orbitelor, sinusurile maxilare și oasele malare).

INCIDENȚE REGIONALE

În afara incidențelor de ansamblu, folosite pentru obținerea radiografiilor standard, recomandate în funcție de contextul clinic, există o multitudine de incidențe orientate asupra unei anumite regiuni, incidențe regionale (de exemplu pentru stînca temporală, canal optic, fantă sfenoidală etc.), cu diverse denumiri proprii. Menționăm pe cele folosite mai frecvent :

1. PENTRU STÎNCILE TEMPORALE

Este necesar să se amintească unele noțiuni de anatomie pentru a înțelege diferitele incidențe radiologice ale stîncilor. Astfel, clasic, marele ax al stîncii

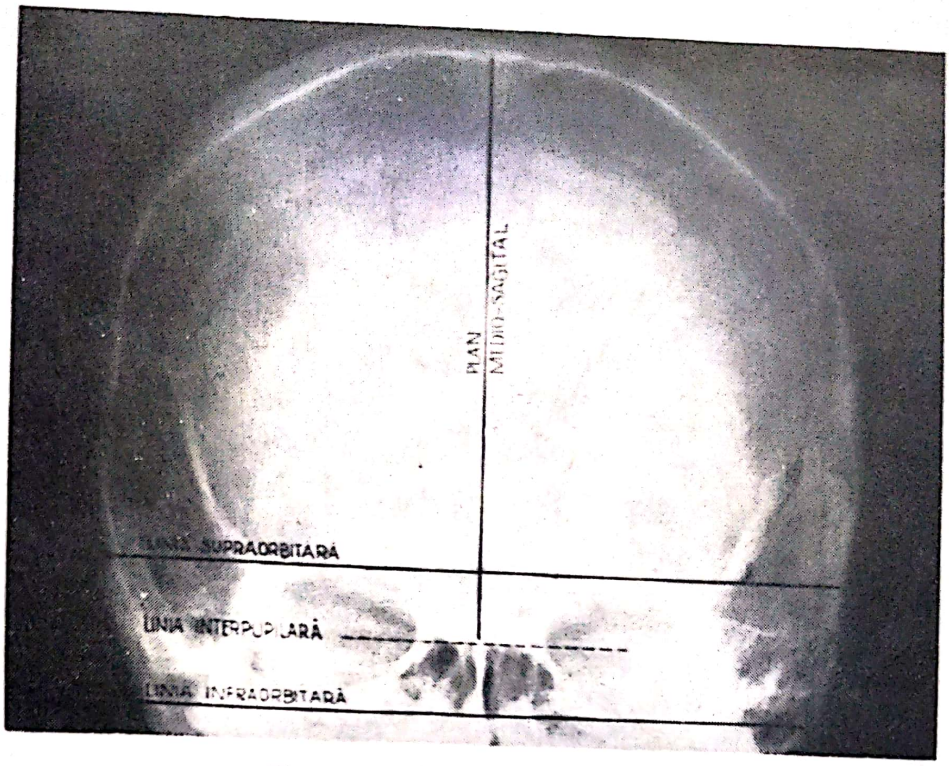

Fig. 2 — **Planul medio-sagital**

Fig. 3—**Planul medio-sagital, planul frontal-biauricular şi axul longitudinal al stîncii temporale**

Scanned with OKEN Scanner

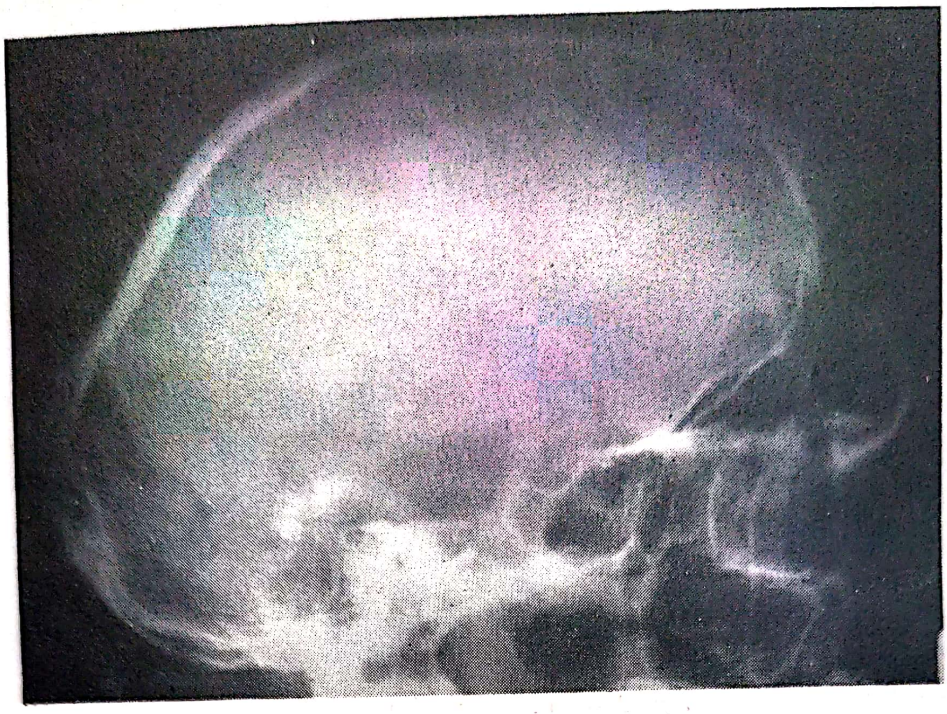

Fig. 4 — **Craniu dolicocefal**

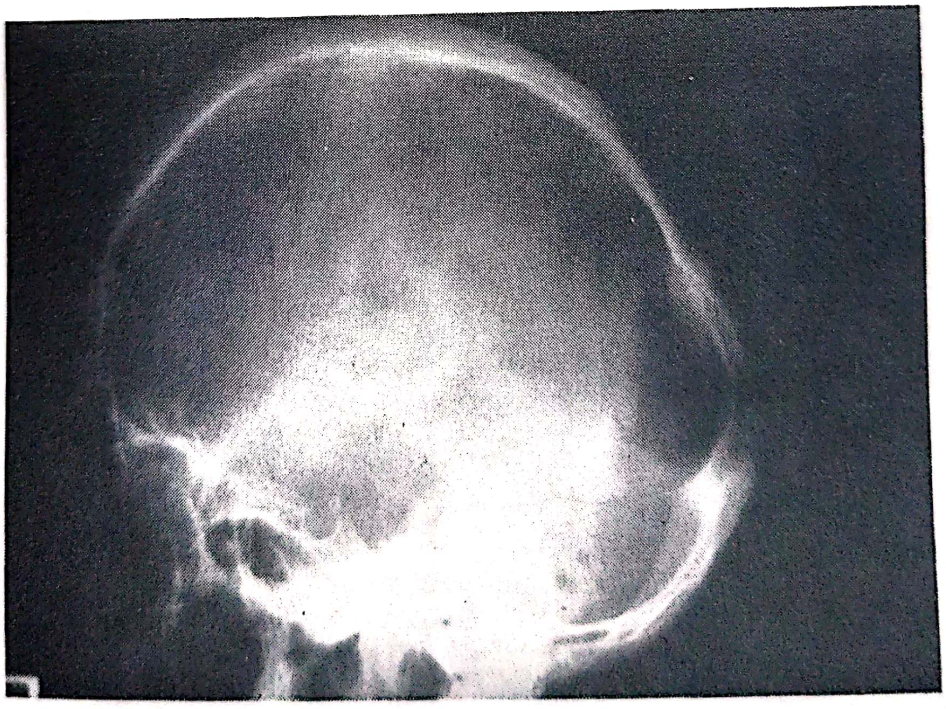

Fig. 5 — **Craniu brahicefal**

Scanned with OKEN Scanner

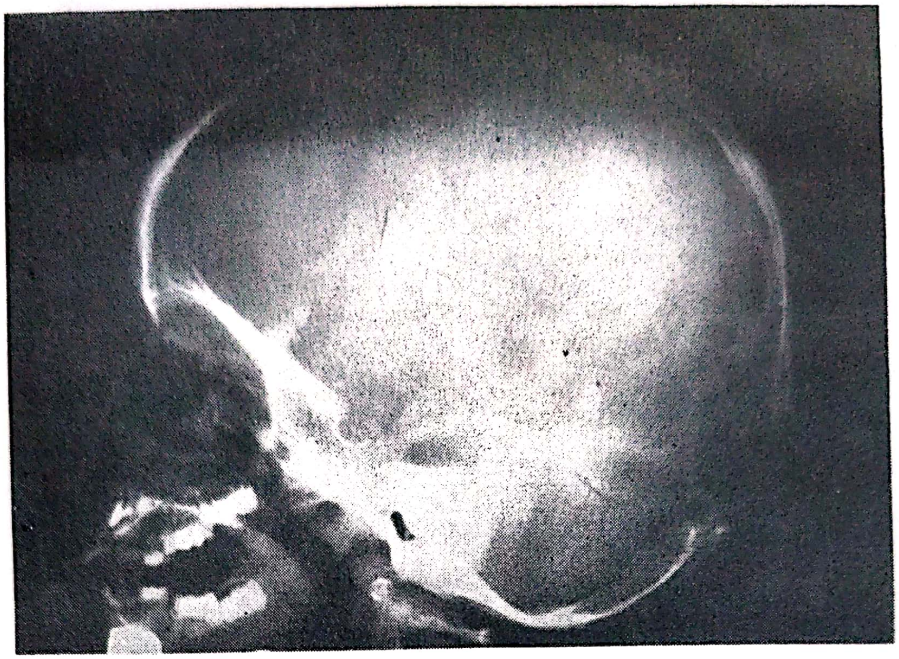

Fig. 6 — Radiografie de craniu (copil) imagine de profil

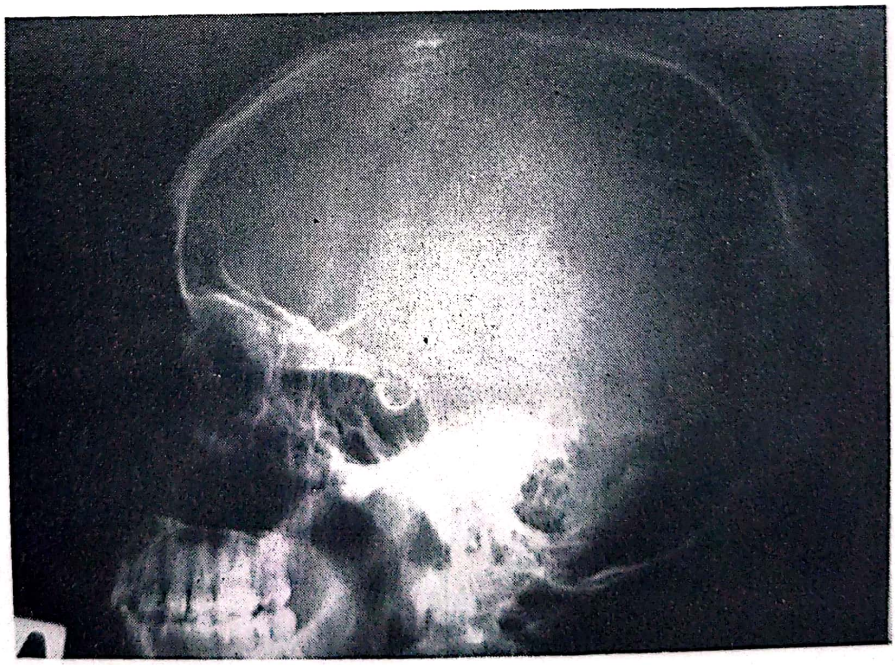

Fig. 7 — Craniu mezocefal

Scanned with OKEN Scanner

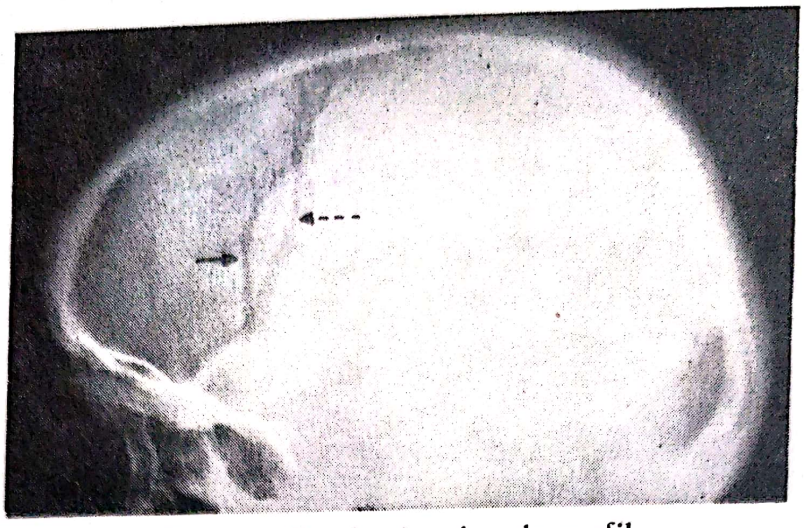

Fig. 8 — Craniu, imagine de profil. Amprente arteriale și venoase

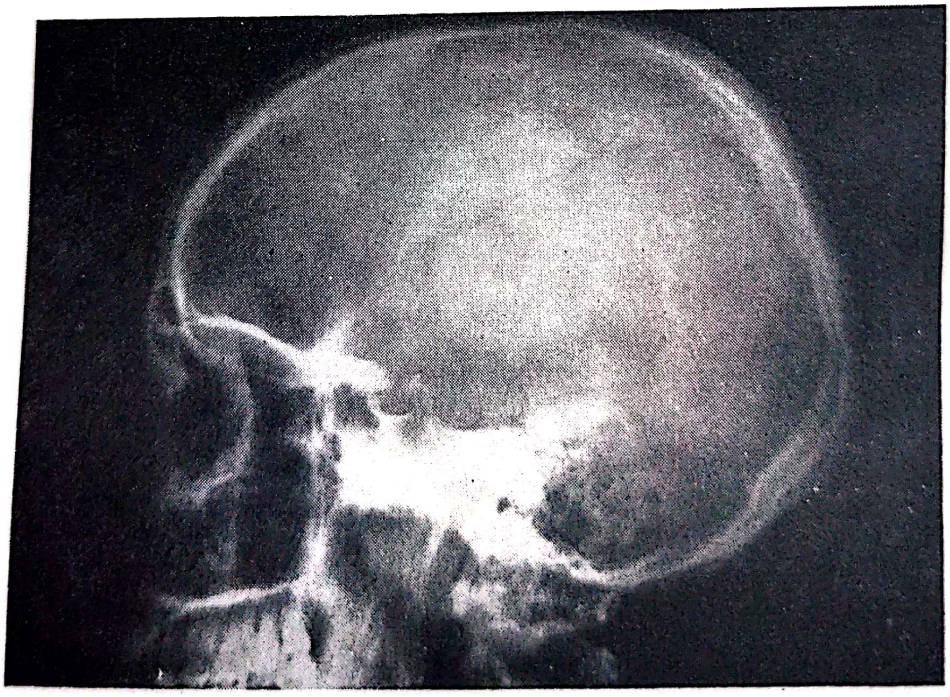

Fig. 9 bis — Craniu, imagine de profil, etajul mijlociu

Scanned with OKEN Scanner

Fig. 15 — Craniu, incidența Worms (fronto-suboccipitală)

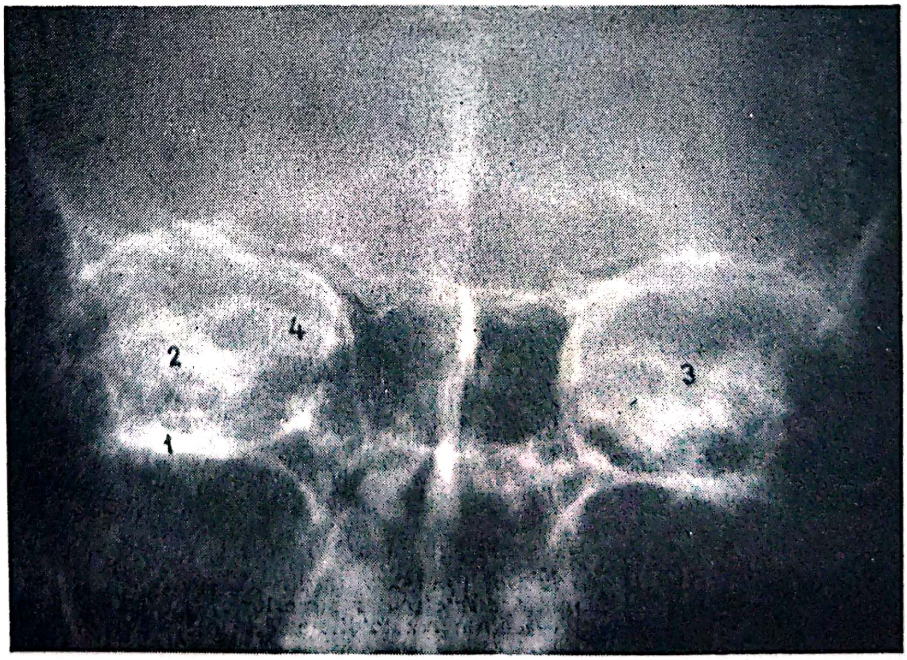

Fig. 17 — Craniu, incidență „stînci în orbite"
1 — marginea inferioară a orbitei dr. ; 2, 3 — stîncile temporale ; 4 — porus-ul conductului auditiv intern dr.

Scanned with OKEN Scanner

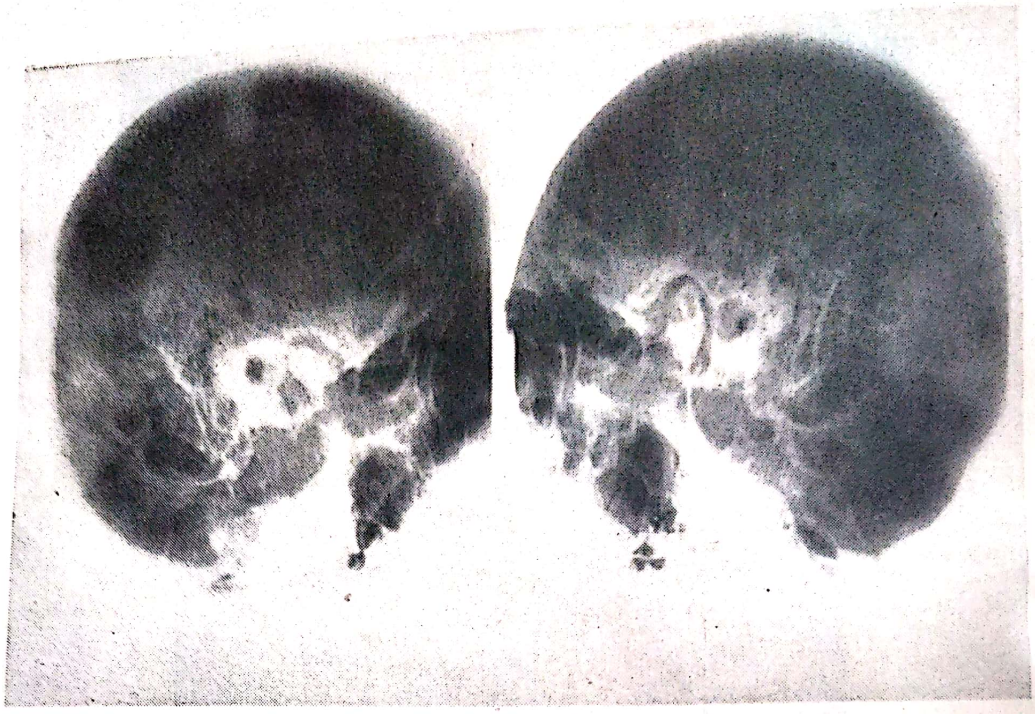

Fig. 18 — **Craniu, incidenţă Schüller (bilateral)**

Fig. 20 — **Craniu, incidenţă Stenvers.**

1 — conductul auditiv intern ;
2 — canalul semicircular superior ;
3 — celule mastoidiene

Scanned with OKEN Scanner

este oblic înainte și înăuntru, realizînd un unghi de 45° cu planul sagital median al craniului ; axul piramidei prelungit anterior trece prin apofiza orbitară externă controlaterală, iar posterior, în vecinătatea șanțului retroauricular.

Diferitele incidențe radiologice individualizează următoarele elemente anatomice :

— *urechea externă* cu conductul auditiv extern, al cărui ax este perpendicular pe planul medio-sagital al craniului ;

— *urechea medie*, constituită din : antrum și celulele mastoidiene (în spatele conductului auditiv extern) ; aditus (canal între antrum și căsuța timpanului) ; căsuța timpanului cu oscioarele (care transmit vibrațiile la vestibul — element al urechii interne) ; trompa lui Eustache, care face să comunice căsuța timpanului cu rinofaringele ; și

— *urechea internă* : labirintul format din vestibul, cohlee și canalele semicirculare ; conține organele senzoriale ale audiției (în cohlee) și receptorii senzoriali ai echilibrului (în vestibul și canalele semicirculare). Orientarea spațială a canalelor semicirculare este următoarea : cel superior este vertical, perpendicular pe axul stîncii, cel extern este orizontal, iar cel posterior este vertical și paralel cu marele ax al stîncii

A) *INCIDENȚE BILATERALE ȘI COMPARATIVE*

— incidența **„stînci în orbite"** (fig. 17) ; se realizează simplu, raza incidentă trecînd prin unghiul extern al orbitei și orificiul extern al conductului auditiv (planul Reid) ; incidența trebuie să fie strict de față pentru a se evita erori.

Se realizează, de obicei, pentru a compara cele două conducte auditive interne (dimensiunile lor, simetria) ;

— incidența **Worms-Bretton** ; permite, printre altele, studiul conductelor auditive interne (care se proiectează la nivelul marginii superioare a stîncilor, de o parte și de alta) al morfologiei (și transparenței) antrum-ului și al celulelor mastoidiene ;

— incidența **Hirtz** (descrisă anterior) evidențiază, la nivelul bazei craniului, piramidele pietroase cu conductele auditive interne, cu vîrfurile stîncilor și găurile rupte anterioare, fosele temporale cu gaura ovală și mică rotundă, sinusul sfenoidal și clivus-ul.

B) *INCIDENȚE UNILATERALE*

Fiecare incidență studiază o structură particulară a osului temporal, avînd denumiri proprii curente :

— incidența **Schüller** (temporo-timpanică), (fig. 18) pentru mastoidă. Este o imagine de craniu-profil, efectuată cu înclinarea razei incidente de 30°, pentru a evita suprapunerea stîncilor. Pe filmul realizat se evidențiază bine celulele mastoidiene, articulația temporo-mandibulară și eventualele fracturi, iradiate de la scoica temporalului la piramida pietroasă ;

— incidențele **Chaussé-III** și **Guillen** sînt cele mai frecvent folosite pentru studiul urechii medii (fig. 19).

Incidența standard Chaussé-III este tangentă la peretele extern al căsuței timpanului (care face un unghi de aproximativ 15° cu planul sagital al craniului), urechea medie proiectîndu-se între creasta laterală a frontalului (în sus), apofiza orbitară externă (intern) și occipitalul (în jos).

Scanned with OKEN Scanner

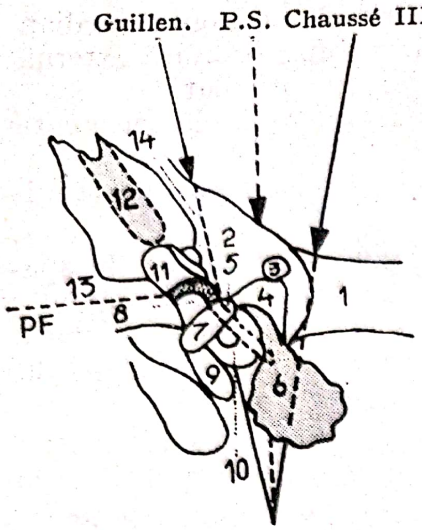

Fig. 19

Incidenţe pentru urechea medie.
P.S. — plan sagital,
P.F. — plan frontal ;
1 — conductul auditiv extern ; *2* — căsuţa timpanului ; *3* — ciocan ; *4* — nicovală ; *5* — scăriţa ; *6* — antrum mastoidian ; *7* — canal semicircular superior ; *8* — nerv facial ; *9* — canal semicircular extern ; *11* — cohlea ; cular posterior ; *10* — canal semi- *12* — canalul carotidian ; *13* — conduct auditiv intern ; *14* — trompa lui Eustache.

Elementele anatomice osoase vizibile sînt: peretele extern al aticii (imagine triunghiulară cu un pinten superior şi altul inferior), unde se inseră timpanul ; intern, labirintul (vestibulul şi cohlea), deasupra fiind canalul semiauricular superior (jumătate derulat) ; canalul semicircular extern este văzut tangenţial. Cavităţile urechii medii sînt degajate bine : antrum-ul, o cavitate în mijlocul celulelor mastoidiene, aditus-ul ad antrum, o strangulare între peretele extern al aticii şi canalul semicircular extern, prin care antrum-ul comunică cu căsuţa timpanului ; căsuţa timpanului, care conţine masa oscioarelor (neindividualizate).

Incidenţa Guillen (transorbitară) ; raza incidentă este orizontală şi trece la nivelul peretelui intern al căsuţei timpanului ; urechea internă se proiectează în orbită. De obicei, incidenţa se foloseşte cu tomografie, permiţînd studiul oscioarelor, al transparenţei căsuţei, peretele aticii şi canalul semicircular extern, foseta ovală şi fundus-ul conductului auditiv intern.

Incidenţa tomografică Pöschl, perpendiculară pe micul ax al stîncii, completează studiul oscioarelor, al fosetei ovale şi al cohleei ;

Incidenţa Stenvers şi **Chaussé-IV**, pentru urechea internă.

Incidenţa Stenvers (occipito-zigomatică) (fig. 20) este perpendiculară pe marele ax al stîncii, paralelă cu axul canalului semiauricular superior ; permite evidenţierea fundus-ului conductului auditiv intern şi al crestei falciforme ; buza posterioară a conductului auditiv intern cu porus-ul ; canalul semicircular superior şi cel extern, vestibulul şi cohlea.

Este o incidenţă foarte valoroasă şi în studiul fracturilor transversale ale piramidei pietroase.

Incidenţa Chaussé-IV este o variantă foarte apropiată a incidenţei Stenvers, capul fiind mai rotat, pentru a se degaja mai bine vîrful stîncii (raza centrală este înclinată extern 20°).

Incidenţa Athanasiu-Meţianu este o variantă a incidenţelor anterioare, înclinaţia razei centrale fiind caudo-cranială, 10°, în sensul axului conductului auditiv intern. Este folosită în diagnosticul tumorilor nervului acustico-vestibular.

2. PENTRU FANTA SFENOIDALĂ ŞI CANALUL OPTIC

Fanta sfenoidală este, de obicei, analizată prin incidenţa de craniu zis „faţă înaltă" (fig. 13).

Cînd limita sa internă este mascată de celule etmoidale, se apelează la o incidenţă de degajare : raza incidentă face un unghi de aproximativ 15° cu planul medio-sagital al craniului (raza rămînînd perpendiculară pe film, se înclină craniul) şi este paralelă cu planul bazal. Orbita de radiografiat este mai aproape de film, iar raza centrală iese prin centrul orbitei respective.

Scanned with OKEN Scanner

Incidența este folosită în *sindromul de fantă sfenoidală*, caracterizat prin paralizii oculare extrinseci și hipo- sau anestezie corneană.

Canalul optic, mai corect gaura optică (extremitatea orbitară a canalului optic) se radiografiază prin *incidențele Rhese* și *Gilles și Hartemann*. Avînd în vedere că conductul osos reprezentînd canalul optic este orientat intern, către linia mediană (cu care realizează un unghi de aproximativ 35°) și în jos (30° față de planul orizontal), prin incidența Rhese, fasciculul roentgen cade ortograd în lumenul său. În această incidență, gaura optică se proiectează în cadranul infero-extern al orbitei respective, cu formă circulară, eliptică, ovalară; dimensiunile diametrului transversal variază între 4,30 mm și 6 mm (fig. 67 A și B).

Incidența trebuie efectuată comparativ (dreapta-stînga) pentru a fi concludentă; în context clinic, se poate evidenția o diferență de formă, sau mai ales de dimensiuni, ale celor două găuri optice.

Cele mai frecvente situații de sporire a diametrului unei găuri optice se întîlnesc în gliomul sau în meningiomul de nerv optic; reducerea diametrului se constată în afecțiuni inflamatorii cronice, iar deformarea găurii optice se poate constata în fracturile cranio-orbitare cu interesarea acesteia.

O a doua incidență folosită în radiografierea găurii optice (foarte asemănătoare cu prima) este cea a lui Gilles și Hartemann : raza incidentă face un unghi de 35° cu planul medio-sagital al craniului și de 15—20° cu planul bazal; raza incidentă iese prin cadranul infero-extern al orbitei respective.

Alături de incidențele clasice, *de ansamblu*, orientative și cele specifice, *regionale*, care se folosesc în funcție de contextul clinic, radiografiile *tangențiale* și *direct mărite* completează posibilitățile de diagnostic radiologic.

În plus, în multe situații, *tomografiile craniene*, în plan frontal, sagital etc. reprezintă un prețios procedeu tehnic.

Scanned with OKEN Scanner

Scanned with OKEN Scanner

CAPITOLUL III

MALFORMAȚIILE CRANIO-CEREBRALE, CRANIENE ȘI CRANIO-VERTEBRALE

NOȚIUNI DE DEZVOLTARE A CRANIULUI

Dezvoltarea craniului este complexă și se realizează, la nivelul *bazei*, pe modele cartilaginoase, prin orificare encondrală, iar la nivelul *calotei* (partea superioară a occipitalului, scoama temporală, parietalul și frontalul) prin metaplazia unor membrane fibroase.

Osificarea se face centrifug, radiar, în cercuri concentrice, în așa fel că unghiurile diferitelor piese și contururile lor osoase sînt ultimele care se osifică.

Aceasta este **perioada fontanelară**, care se întinde de la naștere pînă la 2—3 ani. În această etapă de dezvoltare, unghiurile dintre piesele constitutive ale craniului sînt reprezentate de membrane fibroase : două mediane (impare), *fontanela bregmatică* (anterior, între frontal și parietal) și *fontanela lambdoidă* (posterior, între occipital și oasele parietale), patru fontanele laterale : două *pterice* anterioare, sfenoidale sau 3 și 4) și două *asterice* (posterioare, mastoidiene, sau 5 și 6). Fontanelele pterice se închid pînă la 6 luni, iar cele asterice în cursul primului an de viață.

Există și *fontanele accesorii*, cu sediul frecvent de-a lungul suturii sagitale (prin care se pot realiza meningocele sau meningoencefalocele) : fontanela *glabelară* (7), *metopică* (8), *parietală* (9) și *cerebeloasă* (10).

După perioada fontanelară, urmează cea **osteosuturală**, care durează toată perioada adultă a individului.

O ultimă perioadă evolutivă este cea **senilă**, cînd se instalează osteoporoza bolții, cu atrofie (și condensare — scleroză) a țesutului diploic și a tablelor osoase craniene (această perioadă începe în jur de 40 de ani).

CONCEPTUL DE MALFORMAȚIE

Așa cum afirma C. Arseni și colab. (1979), *în prezent, prin malformație se înțeleg anomalii ale funcției, structurii și formei organismului, în totalitate, sau anomalii care cuprind numai anumite organe și sisteme, determinate de tulburări ale proceselor de diferențiere în cursul perioadelor precoce ale ontogenezei.*

Termenul de „malformație" fiind mult discutat, s-a propus denumirea de „anomalie de dezvoltare" sau „defect congenital" (Bareliuc și Neagu, 1977). Se păstrează și adaosul de „congenital", pentru a preciza că aceste afecțiuni sînt prezente la naștere.

ASPECTE RADIOLOGICE ÎN MALFORMAȚIILE CRANIO-CEREBRALE. CRANIENE ȘI CRANIO-VERTEBRALE

Clasificarea malformațiilor sistemului nervos este amplu prezentată de C. Arseni și colab. (în *Afecțiunile neurochirurgicale ale sugarului și copilului mic*, 1979). Noi vom prezenta numai caracteristicile morfologice și *aspectele radiologice* ale unor malformații cranio-cerebrale, craniene și cranio-vertebrale.

1. **Cranioschizisul total** constă în absența calotei craniene ; este incompatibil cu viața și prezintă două forme : anencefalia și exencefalia.

2. **Meningoencefalocelele** reprezintă o herniere a conținutului intracranian (meninge, țesut nervos, ventricul) printr-un orificiu cranian, congenital situat frecvent pe linia mediană.

Cînd prolabarea conținutului intracranian este reprezentată numai de meninge și l.c.r., poartă denumirea de *meningocel*, iar cînd punga herniată conține și porțiuni dintr-un ventricul se numește *encefaloventriculocel*.

Cele mai frecvente situații sînt reprezentate de *meningoencefalocele*, punga herniată fiind constituită din meninge, l.c.r. și substanța nervoasă.

După sediu, meningoencefalocelele sînt clasificate astfel :

— *de convexitate* (fig. 21, 22) (occipitale, parietale, frontale-interfrontale, laterale) ;

— *de bază* (fronto-etmoidale) și care cuprind formele : nazo-frontale (între porțiunea bazală a frontalului și osul nazal (fig. 23), exteriorizîndu-se supranazal) ; nazo-etmoidale (între etmoid și frontal, vizibile între segmentul osos și cartilaginos al nasului) ; nazo-orbitare (orbitare anterioare) ; meningoencefalocele bazale neexteriorizate : sfeno-orbitare (orbitare posterioare), sfeno-maxilare (în fosa sfeno-maxilară), nazo-faringiene, sfeno-etmoidale, sfeno-faringiene.

Radiografic se constată că *orificiul anormal*, congenital, pe unde se realizează hernierea, este rotund, ovalar, cu limitele discret condensate (datorită efectului compresiv) ; acesta își sporește diametrele în timp, putînd să apară și deformări și/sau dislocări ale regiunilor osoase vecine.

Chiar și în formele cele mai frecvente sînt necesare incidențe radiologice variate, adaptate regiunii interesate și, aproape de regulă, sînt indicate și secțiuni tomografice (fig. 24) (în plan frontal și sagital).

Concomitent cu meningoencefalocelele, se pot depista și alte malformații (microcefalie, macrocefalie, meningo-mielocel etc.) (fig. 27).

În anumite situații, diagnosticul diferențial se face cu : cefalhematomul calcificat al sugarului, cînd, radiografic, se constată bombarea tablei externe în regiunea interesată și nu se constată orificiu osos ; fracturi progresive, situate de obicei la nivelul boselor craniene, cu aspect radiografic de lipsă de substanță osoasă cu marginile subțiate ; tumori maligne craniene, avînd aspect osteolitic, cu margini neregulate ; sinus pericranian. În cazul meningoencefalocelelor bazale, diagnosticul trebuie să excludă : tumorile dermoide, angioamele orbitare, mucocelele, chisturile parazitare, polipul nazal (C. Arseni și colab., 1979).

Scanned with OKEN Scanner

3. **Malformația lui Arnold-Chiari** (fig. 25). Este o malformație congenitală, care constă în migrarea ectopică, sub gaura occipitală, în canalul cervical, a porțiunii inferioare a bulbului, a V_4 (parțial), a porțiunii inferioare a cerebelului (malformată).

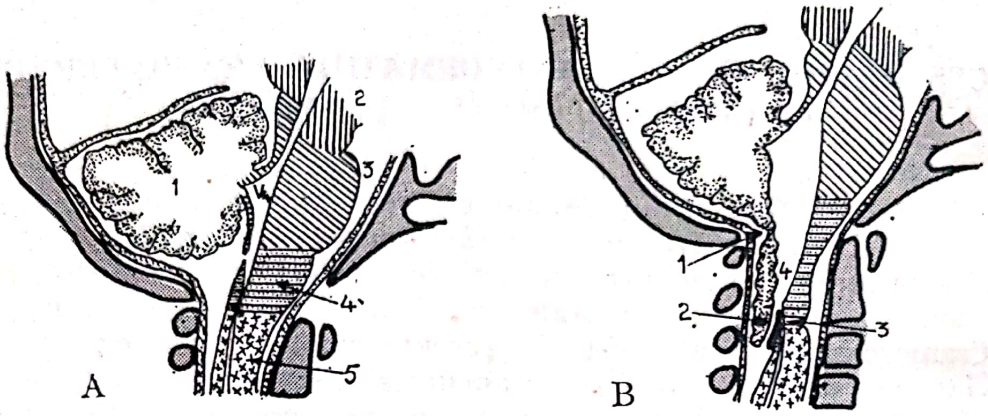

Fig. 25 — **Malformația lui Arnold-Chiari.**
Secțiune sagitală prin trunchiul cerebral, cerebel și măduvă.
A) — aspect normal.
1 — cerebelul ; *2* — pedunculii cerebrali ; *3* — protuberanța inelară ; *4* — bulbul; *5* — măduva ; V_4 — ventriculul al IV-lea.
B) — aspect al malformației.
1 — repliu al durei, înaintea opisthionului ; *2* — o parte din polul inferior al cerebelului dependentă de vermis ; *3* — o porțiune mai mult sau mai puțin importantă din bulb se află sub gaura occipitală ; *4* — între 2 și 3 se află partea inferioară a V_4 cu găurile Magendie și Luschka.

Malformația Arnold-Chiari se poate asocia și cu alte malformații ale șarnierei cranio-cervicale : impresiune bazilară și platibazie, occipitalizarea atlasului (sau spina bifida), sindrom Klippel-Feil, hipoplazia cortului creierașului (și a coasei creierului), craniostenoză (Arseni și Stanciu, 1966).

Diagnosticul radiologic. În general, puncția lombară este contraindicată, putînd favoriza angajarea cerebeloasă.

Radiografiile cranio-cervicale pot evidenția semne de hidrocefalie, platibazie, impresiune bazilară, sindrom Klippel-Feil etc. (la nivelul coloanei lombo-sacrate poate exista concomitent dehiscența arcurilor vertebrale).

Mielografia cu contrast negativ (aer) evidențiază oprirea completă a coloanei aerice, suboccipital ; uneori, se poate constata reducerea diametrului benzilor aerice (pre- și retromedulară), datorită dilatării măduvei cervicale (hidromielie).

Mielografia cu contrast pozitiv (Lipiodol)*.* Substanța de contrast, introdusă în regiunea lombară și dirijată caudo-cranial, realizează un stop total în regiunea cervicală superioară (concav cranial, mulînd amigdalele cerebeloase herniate). Se poate constata, de asemenea, hidromielie.

Cînd, totuși, cu precauție, se face P.E.G., pe imaginile de profil, cisternele preaxiale sînt comprimate, marea cisternă este colabată, cisternele laterale sînt închise, apeductul lui Sylvius întins și stenozat ; V_4 nu se contrastează. Secțiunile tomografice (frontale) executate pe P.E.G. arată trunchiul cerebral situat median.

Angiografia carotidiană arată semne de hidrocefalie internă, iar angiografia vertebrală precizează gradul de angajare al amigdalelor cerebeloase (artera cerebeloasă postero-inferioară conturînd polul inferior alamigdalei cerebeloase are aspect concav cranial, „loop sign",—Spillane și colab., 1957) (vezi „angiografia vertebro-bazilară").

4. **Malformația lui Dandy-Walker** (fig. 26). Este o malformație congenitală rară, care se manifestă prin sindrom de H.I.C. și sindrom neurologic de fosă posterioară.

Se caracterizează prin : agenezie a vermisului superior, atrezie a orificiilor Magendie și Luschka, V_4 mult dilatat și care comunică cu un chist voluminos, arahnoidian (conținînd un plex coroid) și hidrocefalie obstructivă.

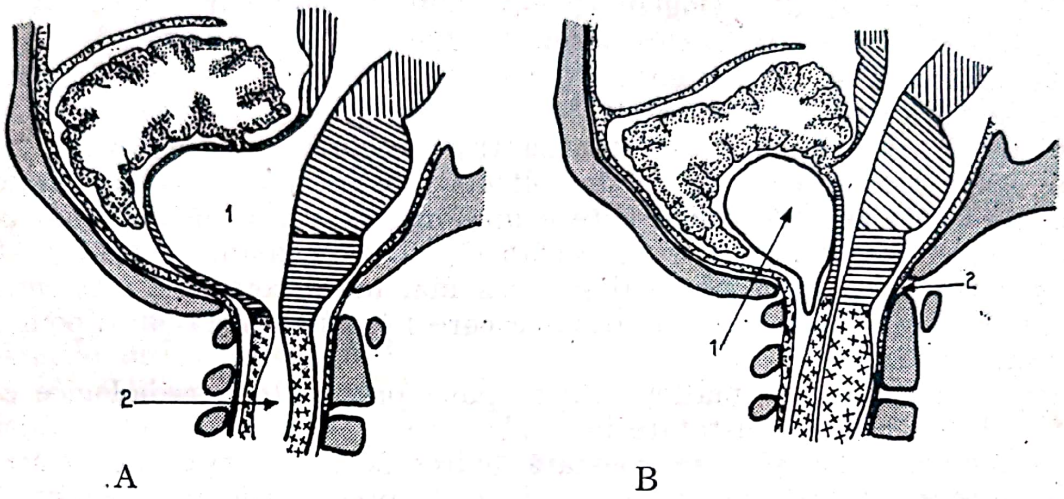

Fig. 26 — **Sindromul Dandy-Walker.**
Secțiune sagitală prin trunchiul cerebral, cerebel și măduvă.
A) — cu dilatarea V_4 ; *1* — V_4 dilatat și *2* — hidromielie asociată.
B) — cu chist al fosei posterioare ; *1* — chist al fosei posterioare, *2* — impresiune bazilară moderată.

Fosa cerebrală posterioară are dimensiuni mari, cortul cerebelos este inserat înalt, sinusul transvers mult împins superior, iar emisferele cerebeloase (rudimentare) sînt deplasate superior și lateral.

Diagnosticul clinic care se presupune este de hidrocefalie obstructivă decompensată (craniul cu dimensiuni sporite în prezența unui sindrom de H.I.C.), sau de neoformație de fosă posterioară (C. Arseni și colab., 1979).

Diagnosticul radiologic reprezintă posibilitatea practică de stabilire a diagnosticului.

Radiografiile de craniu evidențiază dimensiuni sporite ale fosei posterioare și ale craniului în ansamblu. Se poate aprecia, uneori, inserția înaltă a cortului creierașului la nivelul occipitalului.

Examenul ventriculografic demonstrează hidrocefalia internă, dilatația (și deplasarea) V_4, și chiar prezența chistului arahnoidian, la nivelul fosei posterioare. Orificiul Magendie poate fi obstruat sau nu, iar cînd este obstruat există o hidrocefalie a întregului S.V., și numai prin ventriculografie aerul poate pătrunde în ventriculii laterali, apoi în V_3 și V_4 Cînd orificiul Magendie este permeabil, prin P.E.G. fracționată și dirijată, aerul pătrunde în marea cisternă, apoi în V_4, bine vizibil numai prin corelarea mai multor incidențe.

Cu ajutorul angiografiei vertebro-bazilare, se poate suplimenta diagnosticul acestei malformații, în general, topografia vasculară a fosei posterioare este deplasată cranial, artera cerebeloasă postero-inferioară fiind concavă caudal. Sînt autori (Raimond și colab., Wolpert și colab., Torre și colab.) (cit. de Arseni și colab., 1979) care au constatat că ramurile arteriale și venoase vermiene sînt absente în acest tip de malformație.

Scanned with OKEN Scanner

5. **Agenezia de sept pelucid.** Malformația constă în absența septului pelucid, formațiune interemisferică situată în plan sagital, care împarte ventriculii laterali în două cavități distincte. În absența congenitală a acestui sept, ventriculii laterali comunică larg. Afecțiunea este rară, iar diagnosticul radiologic se stabilește prin P.E.G. — imagini în incidență antero-posterioară.

În aceste condiții, se constată o singură cavitate ventriculară (cu formă de inimă), „ventricul unic congenital" (fig. 29). În segmentul posterior, ventriculii laterali sînt separați, fiecare avînd prelungirea sa occipitală.

Această cavitate ventriculară, unică, poate avea dimensiuni proporțional sporite (hidrocefalie pasivă) și se însoțește, frecvent, de agenezia corpului calos. Alteori, malformația este însoțită de craniostenoză (trigonocefalie) și hipotelorism, de craniu lacunar, spina bifida, agenezia lobilor olfactivi și displazia tractului optic.

6. **Agenezia de corp calos.** Este o malformație rar întîlnită, fiind o manifestare a disgeneziei structurilor telencefalice pe linia mediană. Constă în absența, totală sau parțială, a corpului calos — cea mai mare comisură interemisferică. Frecvent, în locul formațiunii anatomice care lipsește, există un lipom sau un chist arahnoidian.

Diagnosticul acestei malformații se pune prin metode radiologice cu contrast, de obicei fiind o constatare întîmplătoare.

Pneumoencefalografic, se constată hidrocefalie și aspect de „fluture" al S.V. În agenezia totală, pe imaginile de față, prelungirile frontale sînt foarte depărtate (între ele), efilate și divergente, cu marginea internă concavă (către linia mediană); V_3 este dilatat, dezvoltîndu-se cranial, între ventriculii laterali (între prelungirile frontale); coarnele occipitale sînt dilatate.

În agenezia parțială a corpului calos, imaginile P.E.G. sînt mai puțin concludente; se constată ascensiunea V_3 între ventriculii laterali și, uneori, coexistența unui chist de sept pelucid sau ventricul Verga.

Angiografia carotidiană evidențiază: traiect vertical (sau discret oblic anterior) al A. cerebrale anterioare, cu dispariția curburii existente în mod normal la nivelul genunchiului corpului calos, pe imaginile de profil.

7. **Lipomul de corp calos.** Este o tumoră congenitală întîlnită, de regulă, cu agenezia de corp calos. Incidența este foarte redusă.

Diagnosticul se stabilește cu ajutorul radiografiilor craniene, cînd tumora este calcificată periferic, sau prin P.E.G., cînd se constată, pe imaginile de față, că ventriculii laterali sînt depărtați între ei, de obicei cu dimensiuni sporite, cu fața medială concavă către planul sagital; V_3 este deplasat caudal (de către formațiunea care ocupă locul corpului calos) (fig. 30).

Angiografic, se evidențiază nedeplasarea vaselor mari, intracraniene, de către lipom, acestea traversîndu-l (Talairach, cit. de C. Arseni și colab., 1979). Aspectul angiografic este considerat patognomonic pentru lipomul de corp calos, în contextul altor tumori cu această localizare.

8. **Stenoza apeductului lui Sylvius.** Comunicarea l.c.r. între V_3 și V_4 se face printr-un canal — apeductul lui Sylvius, care are dimensiuni aproximative de 10 — 12 mm lungime și 1 — 2 mm diametru.

Una dintre cauzele producerii *hidrocefaliei interne obstructive, netumorale*, considerată cea mai frecventă la copii, este obstrucția congenitală a apeductului Sylvius. Russell (1949) a relevat importanța acestei malformații în producerea hidrocefaliei interne, delimitînd trei forme anatomice: *stenoză propriu-zisă, bifurcarea apeductului în ramuri închise* și *malformații septale ale apeductului* (C. Arseni și colab., 1979).

Scanned with OKEN Scanner

Stenoza congenitală a apeductului Sylvius, *completă* sau *incompletă*, se manifestă clinic diferit ; cînd este completă, copilul se naște cu o hidrocefalie existentă, sau aceasta se instalează imediat după naștere, fiind rapid progresivă ; cînd stenoza este incompletă, hidrocefalia și manifestările ei clinice apar mai tardiv.

Pentru stabilirea diagnosticului, examenele ventriculografice, și mai ales iodoventriculografia, demonstrează hidrocefalia internă (bilaterală și simetrică), cu V_3 dilatat și contrastarea parțială a apeductului Sylvius. V_4 nu se contrastează, sau, în stenozele incomplete, aceasta se face dificil, incomplet.

Diagnosticul diferențial se face în contextul clinic (și paraclinic), eliminîndu-se alte cauze ca : alte malformații generatoare de hidrocefalie, tumori (ale apeductului, ale V_4), cauze inflamatorii (meningoencefalite, arahnoidite fibro-adezive de fosă posterioară) etc.

9. **Chisturi intracraniene congenitale.** Sînt cavități pline cu l.c.r., care comunică sau nu cu sistemul ventricular intracerebral sau cu spațiile subarahnoidiene.

C. Arseni și colab. (1979) citează pe Gerlach și colab. (1967) care grupează chisturile intracraniene în :

A) *Chisturi intracerebrale* (*porencefalie*), care în prezent înglobează toate chisturile intracerebrale congenitale (inițial se considera porencefalie chistul intracerebral congenital care comunică cu spațiul subarahnoidian și cu ventriculul lateral).

Diagnosticul este radiologic, și pe imagini P.E.G. se constată formațiunea chistică contrastată aeric, însoțită de sporirea dimensiunilor ventriculului lateral ipsilateral.

B) *Chisturi ale spațiilor lichidiene interne* : ependimare, ale găurii Monro, ale septului pelucid și ale cavității Verga.

a) *ependimare* — foarte rare, situate în pereții ventriculilor laterali sau la nivelul apeductului Sylvius. Radiologic, prin ventriculografie se constată, în cazul localizărilor apeductale, hidrocefalie internă generatoare de sindrom de H.I.C. (acută, letală). Uneori, prin P.E.G. se poate evidenția formațiunea chistică intraventriculară (defect de contrast, limitat, circumscris, într-un ventricul lateral, eventual cu dimensiuni sporite) ;

b) *chisturile găurii Monro* sînt, de asemenea, foarte rare, și situate în porțiunea anterioară a V_3, la nivelul găurii Monro. Prin P.E.G. sau ventriculografie se constată hidrocefalie internă unilaterală, iar uneori poate fi materializată chiar formațiunea chistică, sugerînd o neoformație de V_3 sau tumoare de nuclei bazali.

c) *chisturile septului pelucid și chisturile cavității Verga* se întîlnesc, mai frecvent, împreună :

— chistul septului pelucid și sub alte denumiri (V_5, ventriculul septului pelucid, chist septal) reprezintă o sporire a volumului cavității existente (și persistente) între cele două foițe ale septului pelucid.

Această cavitate poate fi închisă (necomunicantă cu sistemul ventricular) sau deschisă, comunicantă (datorită ruperii foiței laterale). Cînd chistul de sept pelucid se însoțește de o agenezie de corp calos, este comunicant de la început cu sistemul ventricular ;

— chistul cavității Verga (V_6 sau ventriculul suplimentar Verga) (fig. 28) se află situat între fornix și corpul calos (caudal față de cavitatea chistului pelucid).

Diagnosticul radiologic, prin metode aerografice, pune în evidență : pe imaginile P.E.G. de față, chistul cavității Verga este situat între ventriculii la-

Scanned with OKEN Scanner

terali, între prelungirile frontale ale acestora, care au, uneori, fețele mediale concave ; pe imaginile de profil, formațiunea este situată deasupra V_3, în spatele găurii Monro.

Chistul se poate evidenția direct numai cînd este comunicant.

C) *Chisturi ale spațiilor lichidiene externe* (arahnoidiene). Sînt procese intracraniene înlocuitoare de spațiu, generatoare de hidrocefalie, bombare locală a craniului, modificări ale structurilor cerebrale și simptomatologie neurologică.

Au o patogenie discutabilă și, implicit, multiple alte denumiri : arahnoidită chistică, arahnoidită cronică, chist leptomeningeal, malformație arahnoidiană etc. (cit. din C. Arseni și colab., 1979).

Majoritatea sînt congenitale, dar există și chisturi arahnoidiene cîștigate, cu etiologie diversă (posttraumatice, infecțioase, posthemoragice). Sînt situate extracerebral, fiind diverticuli sau duplicări (dedublări) ale arahnoidei (Robinson, 1971) ; pot comunica sau nu cu spațiile subarahnoidiene.

Sediile cele mai frecvente sînt : fosa cerebrală mijlocie și posterioară, apoi suprafața emisferelor cerebrale, regiunea interemisferică, supraselară etc.

Diagnosticul diferențial se face cu toate procesele intracraniene înlocuitoare de spațiu, care determină sindrom de H.I.C. și modificări osoase, locale (de tip *atrofie prin compresiune*, deci cu evoluție lentă). Trebuie avut în vedere că subțierea tăbliilor osoase craniene în regiunea chistului arahnoidian nu se întîlnește în toate cazurile și că și alte afecțiuni cranio-cerebrale cu evoluție lentă, ale copilului, pot determina modificări osoase asemănătoare (chistul porencefalic, chistul hidatic, unele glioame, hematomul subdural cronic etc.).

Diagnosticul radiologic implică : radiografii de craniu, angiografie (carotidiană sau/și vertebrală), examene aerografice.

Radiografiile craniene (corect realizate ca regim de expunere, simetrice etc.) pot evidenția subțierea tabliilor osoase craniene (în special tablia internă) și bombarea regiunii. În sectorul respectiv este interesat și stratul diploic, transparența craniană fiind sporită (fig. 31).

Angiografic, se constată deplasări vasculare importante (în chisturile voluminoase), pe seama cărora se poate stabili prezența și localizarea unui proces expansiv intracranian, avascular. Numai prin acest examen nu se poate aprecia un diagnostic „de natură".

Prin P.E.G. sau ventriculografie, cînd chistul este comunicant, acesta se injectează, apreciindu-i-se localizarea, forma, volumul, raporturile de vecinătate. Cînd nu este comunicant, se stabilește numai existența și localizarea unui proces expansiv intracranian.

10. **Malformații craniene** (lacunele craniene congenitale și craniostenozele).

A) *Lacunele craniene congenitale.*

Sînt reprezentate de zone în care substanța osoasă este absentă (total sau parțial), limitate de os cu structură normală sau modificată. Cînd forma și sediul acestor pierderi de substanță osoasă sînt tipice, etiologia lor congenitală se stabilește ușor.

Dintre acestea menționăm :

Lacunele parietale.

Denumite și găuri parietale congenitale, sînt situate uni- sau biparietal (în ultimul caz, simetrice) ; au caracter familial și ereditar.

Radiologic, se constată lipsă de substanță osoasă ovalară, cu diametrul longitudinal de 0,5—6 cm (dispus antero-posterior) situate parietal, postero-

Scanned with OKEN Scanner

superior, la distanță (0,5—2 cm) de sutura interparietală. Lipsa de os este înlocuită printr-o membrană fibroasă ; limitele defectului congenital sînt subțiri, regulate, fără reacție condensantă.

Meningoencefalocelul (descris anterior).

Sinusurile dermale congenitale.

Sinusul dermal este o malformație caracterizată prin prezența unui mic orificiu tegumentar-occipital, care se continuă cu un traiect, de lungime variabilă, uneori pînă în endocraniu (în afara localizărilor occipitale, cea mai mare parte dintre aceste malformații sînt situate în regiunea lombosacrată ; în regiunea sacro-coccigiană se numesc sinusuri pilonidale).

Localizările craniene se pot complica cu o meningită (septică sau aseptică) sau pot determina sindrom de H.I.C.

Radiologic, pe radiografii craniene se constată orificiul osos occipital (median sau paramedian), iar prin fistulografie se evidențiază traiectul fistulos.

Sinusurile pericraniene

Malformația constă într-o ectazie venoasă, pericraniană, care comunică transosos, printr-un orificiu, cu sinusul longitudinal superior.

Radiologic, se poate evidenția orificiul osos cranian, iar diagnosticul de certitudine se stabilește prin injectarea unei substanțe de contrast iodate, în ectazia venoasă exocraniană (Ohta și colab., 1975), constatîndu-se comunicarea cu sinusul longitudinal superior. Angiografia carotidiană (timp venos—*flebografie superficială*) și *sinografia* (injectarea substanței de contrast direct în sinusul longitudinal superior) pot da imagini revelatoare.

Craniul lacunar al nou-născutului

Malformația mai poartă denumirile : „craniu cu creste", „craniu cu grilaj", „craniu alveolar".

Pe radiografii craniene se constată defecte osoase, zone de demineralizare (de diferite grade), care se materializează prin transparențe ovalare, bine delimitate, variabile ca dimensiuni, bilaterale (asimetrice). Aceste zone transparente sînt separate prin septuri de os dens, cu aspect de rețea, vizibile ca zone intens opace.

Localizarea frecventă este la nivelul oaselor parietale și mai puțin evidentă la nivelul occipitalului.

Diagnosticul diferențial (pentru formele fruste) se face cu modificările osoase, indirecte, din sindromul de H.I.C. (impresiunile digitale și eminențele mamilare) și cu aspectele întîlnite în craniostenoze.

B) *Craniostenozele*

Sînt realizate de închiderea prematură, primitivă, a uneia sau a mai multor suturi craniene, cu repercusiuni asupra formei craniului și, implicit, asupra dezvoltării sistemului nervos central.

Sinostozarea prematură a unei (sau a unor) suturi antrenează, compensator, deformări secundare ale craniului, după legea lui Virchow : „creșterea osoasă normală este inhibată în direcție perpendiculară pe sutura interesată, iar o creștere compensatoare se produce paralel cu sutura sinostozată".

Deformările craniene, și mai ales întîrzierea în dezvoltare a S.N.C., sînt cu atît mai importante, cu cît sinostozarea se face mai precoce ; deformările craniene se conturează odată cu creșterea copilului.

Examenele radiologice (radiografiile craniene) inițial pot confirma diagnosticul de „anomalie a suturilor", cînd se constată : sporirea densității osoase la nivelul uneia (sau a mai multor) suturi, cu individualizare dificilă a elementelor

Scanned with OKEN Scanner

componente, și chiar absența suturii ; poate fi vizibil și începutul unei anomalii de formă a craniului, care se va exagera cu timpul.

Datorită faptului că oasele craniului cresc, perpendicular pe linia de sutură, se întîlnesc următoarele aspecte :

— sinostozarea precoce a *suturii sagitale* realizează *dolicocefalie* ori *scafocefalie* ;

— sinostozarea *bilaterală a suturii coronare* limitează creșterea diametrului A-P al craniului ; craniul este *acrobrahicefal* (brahicefal cu tendință la acrocefalie) ;

— sinostozarea precoce, *unilaterală* a *suturii coronare* (și a suturii squamoase) determină *plagiocefalie* ;

— sinostozarea *suturii metopice* (cu creștere marcată a regiunii occipitale) duce la *trigonocefalie* ;

— *oxicefalia* (craniu țuguiat) se realizează prin sudarea precoce a *tuturor suturilor*, creșterea craniului făcîndu-se pe seama fontanelei anterioare (în sens vertical); în condiții asemănătoare se poate produce și *turicefalia* (craniu cu aspect de turn).

Existînd și forme intermediare, uneori asociate (dar forma craniului fiind dominată de modificările dependente de sudarea precoce a primei suturi), acestea sînt principalele tipuri de craniostenoze simple (care pot fi însoțite și de alte malformații).

Craniostenozele complexe sînt plurimalformative, dintre acestea reținînd : disostoză cranio-facială (Crouzon), acrocefalo-sindactilia (Apert) și disostoza cleido-craniană (boala P. Marie și Sainton).

Disostoza cranio-facială (Crouzon)

Este o afecțiune congenitală și familială. Craniul are forme variabile, turtit antero-posterior, turicefal, alteori oxicefal sau trigonocefal. Se adaugă : hipertelorism și exoftalmie (cu tulburări ale funcției vizuale) și multiple alte malformații.

Etajul anterior al bazei craniului este scurtat, înclinat antero-inferior, iar fosa posterioară este profundă ; se realizează o importantă impresiune bazilară. Maxilarul superior este hipoplazic, iar cel inferior cu aspect normal.

Există semne de H.I.C., cu impresiuni digitale manifeste și sporirea diametrului A-P al șeii turcești (cu planșeul bombat în sinusul sfenoidal) (fig. 32, 33).

Acrocefalo-sindactilia (Apert).

Este un complex malformativ interesînd craniul și membrele, însoțit frecvent și de : hipertelorism, exoftalmie (moderată), macroglosie, malformații ale urechii, spina bifida, encefalocel etc.

Face parte din același cadru nosologic cu boala Crouzon (Cruveilhier, 1954). Craniul este turtit în sens antero-posterior, înalt, cu fruntea bombată ; nasul este în „cioc de papagal".

La nivelul membrelor se constată sindactilie (uneori polidactilie).

Disostoza cleido-craniană

Are caracter familial și se caracterizează printr-o dezvoltare exagerată a diametrului transversal al craniului (cu o întîrziere a închiderii fontanelelor) și o aplazie claviculară (completă sau incompletă).

Craniul este brahicefal, cu dezvoltare exagerată a diametrului biparietal ; multiple oase vormiene dau craniului aspect de „mozaic" ; suturile sînt deschise, iar amprentele vasculare la nivelul bolții sînt exagerate. Masivul facial este atrofic. Afecțiunea se însoțește de simptomatologie neuropsihică (epilepsie, tulburări psihice etc.) și de alte malformații.

Scanned with OKEN Scanner

Este de reținut că în cadrul craniostenozelor (simple sau complexe) există, la nivelul craniului, modificări care se intrică, determinate de sinostozarea precoce a unei (unor) suturi și, secundar, de sindromul de H.I.C.

Radiologic, se constată :

— manifeste *impresiuni digitale*, inițial occipitale și frontale ; aceste aspecte *moderate* se întîlnesc și în mod normal pînă la 1 an și după 7 ani ;

— *scurtarea etajului anterior al bazei craniului*, cu verticalizarea orbitelor ;

— *șaua este modificată*, adesea mărită evident ;

— *cifoza bazilară* se întîlnește frecvent (fosa cerebrală posterioară fiind profundă) ;

— prin P.E.G. (fracționată), se poate constata *atrofie cerebrală* (secundară) ;

— sînt situații cînd craniostenoza trebuie diferențiată de *microcefalie* ; în această afecțiune, craniul are dimensiuni reduse (nestimulat de dezvoltarea normală a creierului) ; nu se constată sindrom de H.I.C., suturile sînt prezente, șaua nemodificată (concordantă cu bolta) ; masivul facial este normal dezvoltat.

11. **Malformațiile cranio-vertebrale** (anomaliile congenitale ale șarnierei cervico-occipitale).

Anomaliile congenitale ale acestei regiuni sînt multiple, dar mai frecvent se întîlnesc : impresiunea bazilară, occipitalizarea atlasului, fuziunea (bloc) primelor vertebre cervicale, dislocările atloido-axoidiene, spina bifidă cervicală.

Impresiunea bazilară. (fig. 36 A, B și C, D, fig. 37).

Această deformare a bazei craniului se caracterizează prin înfundarea în cavitatea craniană a diverselor piese osoase care înconjoară gaura occipitală :

— înainte, partea posterioară a lamei bazilare sau clivusul (bazioccipitalul), formînd marginea (buza) anterioară a găurii occipitale sau *basionul*.

— lateral, masele laterale ale occipitalului cu condilii, care se articulează cu atlasul ;

— înapoi, scoica occipitală, marginea posterioară a găurii occipitale sau *opisthionul*.

Cînd această deformare este accentuată, regiunile care înconjoară gaura occipitală se înfundă (se învaginează) cu cavitatea craniană, realizînd *invaginația bazilară* ; regiunile vecine ascensionează (piramidele pietroase se dirijează în sus și intern), micșorînd fosa posterioară.

Uneori, impresiunea bazilară, redresînd planul clivusului, poate fi o cauză de platibazie. În acest caz, *unghiul bazal* (Boogard, fig. 34) care evidențiază poziția (înclinația) apofizei bazilare pe planul etajului anterior al bazei, este mai mare de 150° (acest unghi se materializează printr-o linie care unește *nasionul* cu apofizele clinoide posterioare și o a doua, care pleacă de la aceste apofize, unindu-le cu marginea anterioară a găurii occipitale ; normal este de 115°—140°).

De precizat că, așa cum sublinia Garcin și Oeconomos (cit. de Godlewski și Dry, 1964), impresiunea bazilară și platibazia pot coexista (platibazia poate avea și alte cauze, și există situații cînd se întîlnește platibazie fără impresiune bazilară).

Radiologic, există mai multe repere care pot demonstra ascensiunea intracraniană a componentelor osoase din jurul găurii occipitale realizînd impresiunea bazilară.

Dintre acestea, consemnăm :

a) pe imaginile de profil (profil corect, cu centrare pe șarnieră) :

— *linia lui Chamberlain* și *linia lui Mac Gregor* (vezi cap. II) (fig. 37 A, B, C).

Fig. 36 (A, B şi C, D)

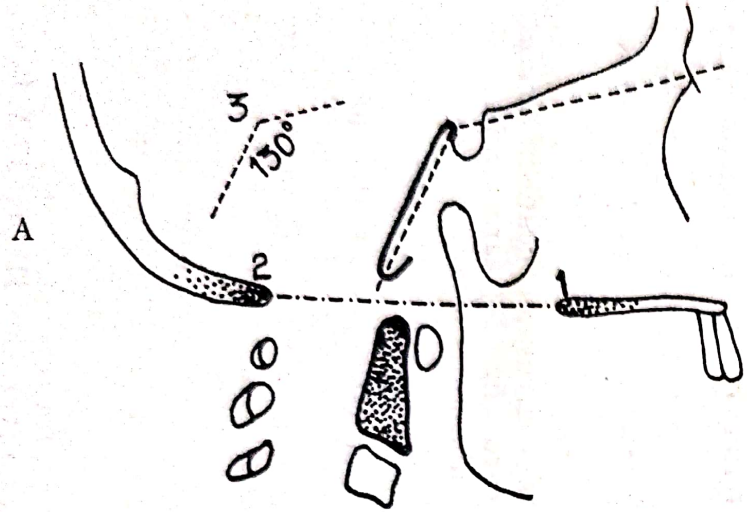

A) Şarniera cervico-occipitală — aspect normal :
1 — palatul dur ; *2* — marginea posterioară a găurii occipitale ; *3* — unghiul Boogard (nasion—dorsum selar—basion), normal 130°.

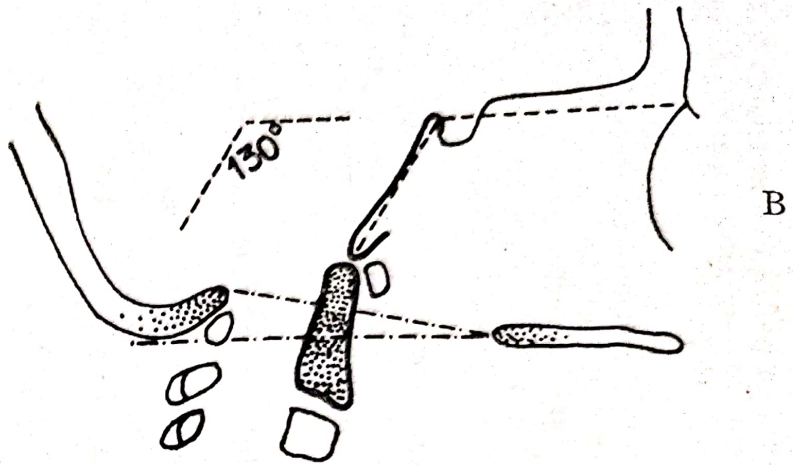

B) Impresiune bazilară — fără platibazie.
Odontoida depăşeşte liniile Chamberlain şi MacGregor, dar unghiul Boogard are valoare nemodificată.

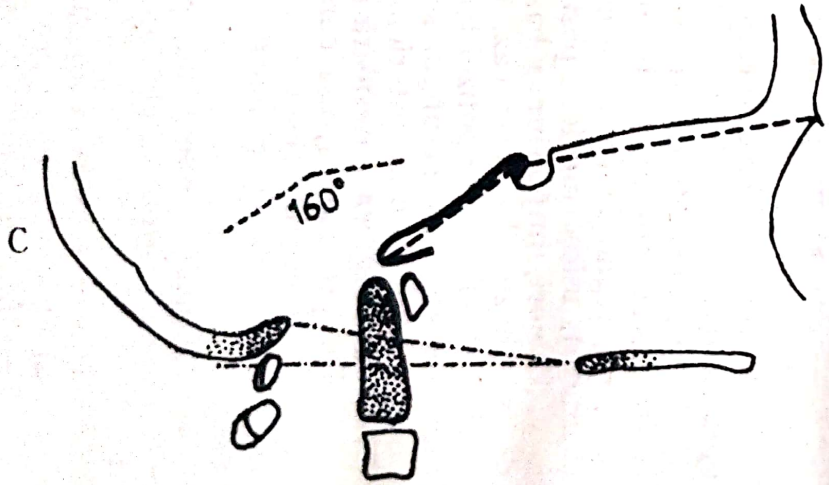

C) Impresiune bazilară — cu platibazie.
Odontoida depăşeşte liniile Chamberlain şi MacGregor şi este modificat şi unghiul lui Boogard (160°).

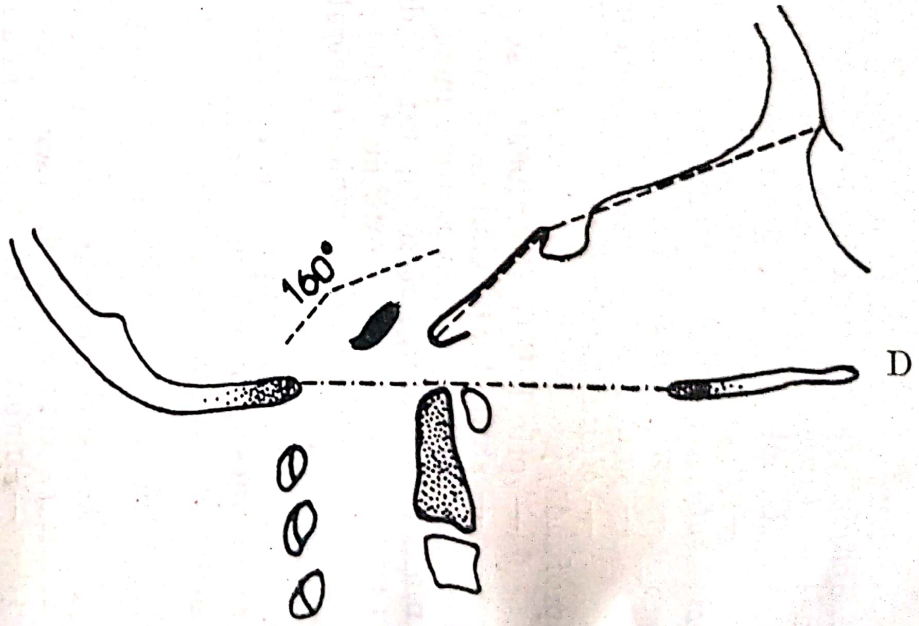

D) Platibazie — fără impresiune bazilară.
Unghiul Boogard are valoare de 160°, dar odontoida nu este întretăiată de liniile Chamberlain şi MacGregor.

Scanned with OKEN Scanner

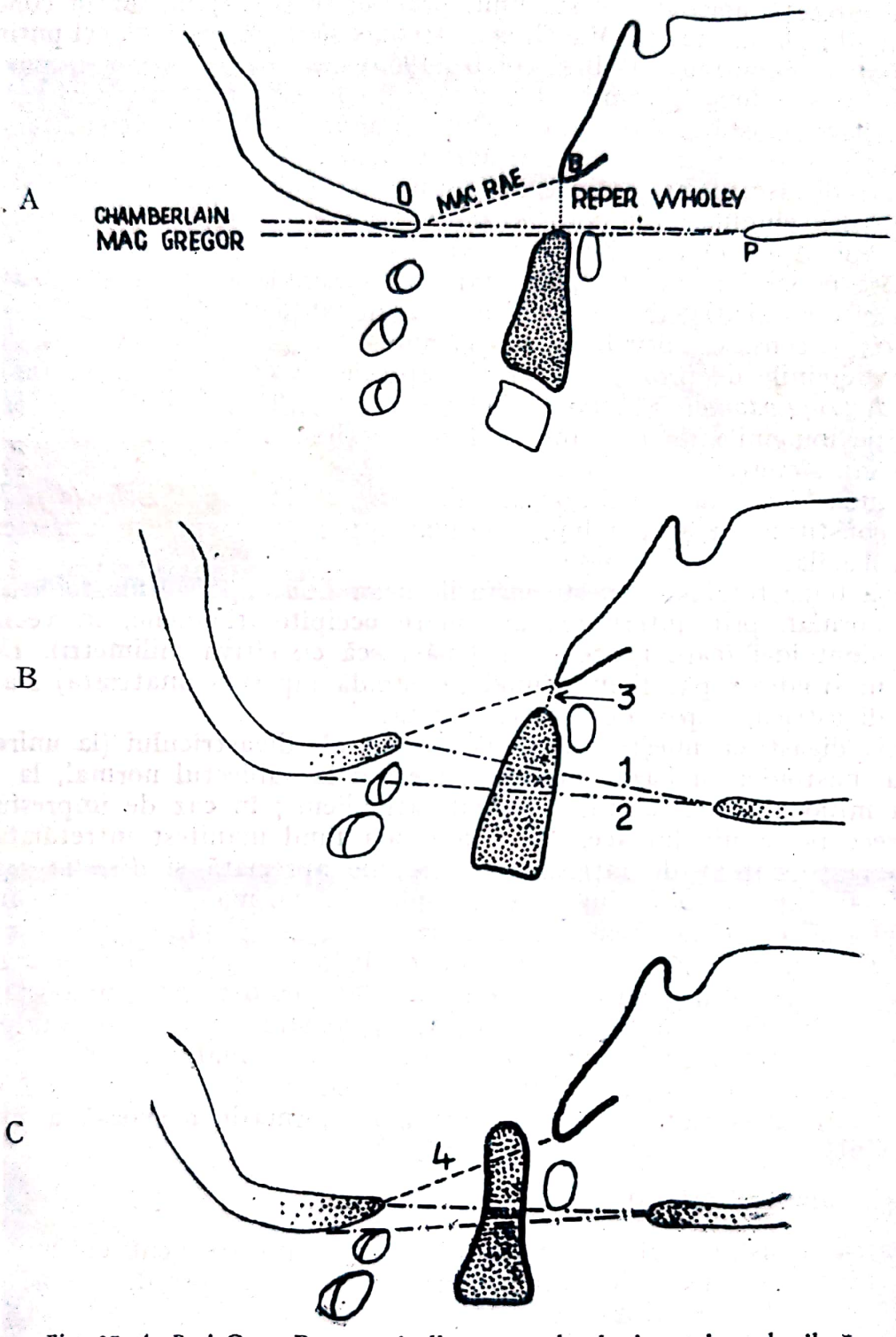

Fig. 37 A, B și C — Repere și diverse grade de impresiune bazilară (pe radiografia de profil).

P. — palatul dur ; *O.* — marginea posterioară a găurii occipitale (opisthion) ; *B.* — basion.

A) — Reperul Wholey (distanța : vîrful odontoidei-basion), valoare normală 5 mm.

B) Impresiune bazilară moderată — linia lui Chamberlain (I) se separă net de linia lui Mac Gregor *(2)* ; valoarea reperului Wholey scade sub 5 mm (3).

C) Impresiunea bazilară foarte accentuată : — odontoida depășește și linia lui Mac Rae (linia găurii occipitale) 4, pătrunzînd în gaura occipitală.

La subiecții normali, aceste linii, practic, se suprapun, iar în condiții de impresiune bazilară, linia lui MacGregor trebuie să depășească cu cel puțin 9 mm vîrful apofizei odontoide (Bull și colab., 1955).

Deși aceste două linii sînt cel mai frecvent folosite pentru aprecierea impresiunii bazilare, există situații, rare, cînd o odontoidă hipoplazică (situată mult sub aceste repere) coexistă cu impresiunea bazilară, sau cînd o odontoidă foarte lungă (care depășește mult aceste linii), apare ca o invaginație bazilară care nu există. Pentru eliminarea acestor erori, Fischgold, Lievre și Simon, 1959, au introdus reperul *distanța temporo-maxilară—atlas* care este reprezentată de o linie care unește, pe verticală, articulația temporo-mandibulară cu marginea superioară a arcului anterior al atlasului ; normal, această distanță este de 30 mm (22—39 mm) și patologic se consideră o valoare sub 17 mm.

Pe imaginile de profil, se mai pot aprecia : *unghiul lui Bull, indicele lui Klaus* și *distanța odontoidă-basion* (Wholey și colab., 1958).

b) pe imaginile de față (de preferat secțiuni tomografice, frontale, plan bimastoidian simetric) :

— linia *bimastoidiană* și mai ales linia *digastrică a lui Fischgold și Metzger*, (fig. 35) constituie, cu certitudine, cele mai importante repere în aprecierea impresiunii bazilare.

Linia bimastoidiană unește vîrfurile celor două apofize mastoide și trece, în mod normal, prin interliniile articulare occipito-atloidiene, în vecinătatea vîrfului odontoidei (care poate să o depășească cu cîțiva milimetri). Deoarece vîrfurile mastoidelor pot fi mai lungi (mastoidă hiperpneumatizată) s-a apelat la linia digastrică, reper de interes capital.

Linia digastrică unește cele două șanțuri ale digastricului (la unirea feței interne a mastoidei cu baza craniului), trecînd la subiectul normal, la 15 mm deasupra mijlocului articulațiilor occipito-atloidiene ; în caz de impresiune bazilară, trece pe la nivelul acestora, odontoida fiind manifest întretăiată.

În acest context de interpretare, trebuie apreciată și *direcția regiunilor paracondiliene* ale occipitalului, care, la subiectul normal, sînt oblice în jos și intern (formînd un fel de pîlnie care se varsă în gaura occipitală) ; în impresiunea bazilară, direcția acestor regiuni este oblică în sus și intern (semn major de depistare a impresiunii bazilare, care se constată pe o tomografie de față).

Este de subliniat că nu există un raport constant între gradul impresiunii bazilare și gravitatea sindromului neurologic asociat malformației ; unele „invaginații bazilare" mari pot fi bine tolerate, iar alteori o impresiune bazilară discretă poate fi asociată cu o importantă malformație nervoasă a joncțiunii bulbo-medulare.

Occipitalizarea atlasului

Pentru depistarea acestei malformații, asociată frecvent cu impresiunea bazilară, sînt necesare radiografii cranio-cervicale, de profil, uneori secțiuni tomografice sagitale și frontale.

Occipitalizarea atlasului poate fi completă (*asimilarea atlasului*) sau parțială.

Formele incomplete (parțiale) constau în : fuzionarea arcului posterior al atlasului la occiput, unirea arcului anterior cu partea inferioară a clivusului, fuzionarea maselor laterale cu condilii occipitali.

Occipitalizarea atlasului se însoțește frecvent de ascensiunea odontoidei în partea anterioară a găurii occipitale și în consecință apare uneori simptomatologie neurologică.

Scanned with OKEN Scanner

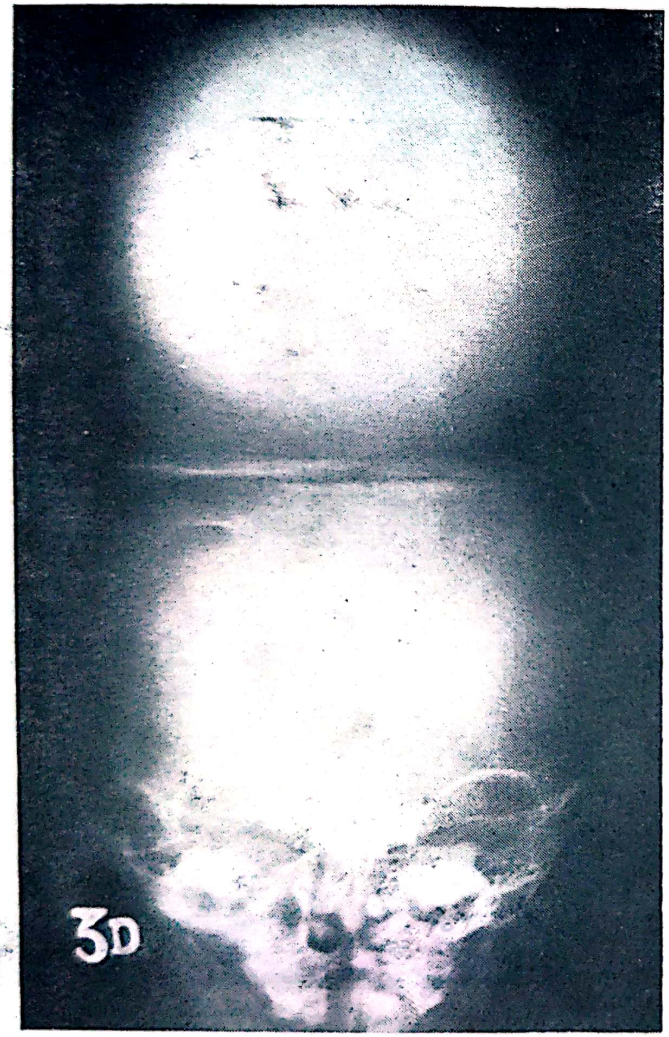

Fig. 21

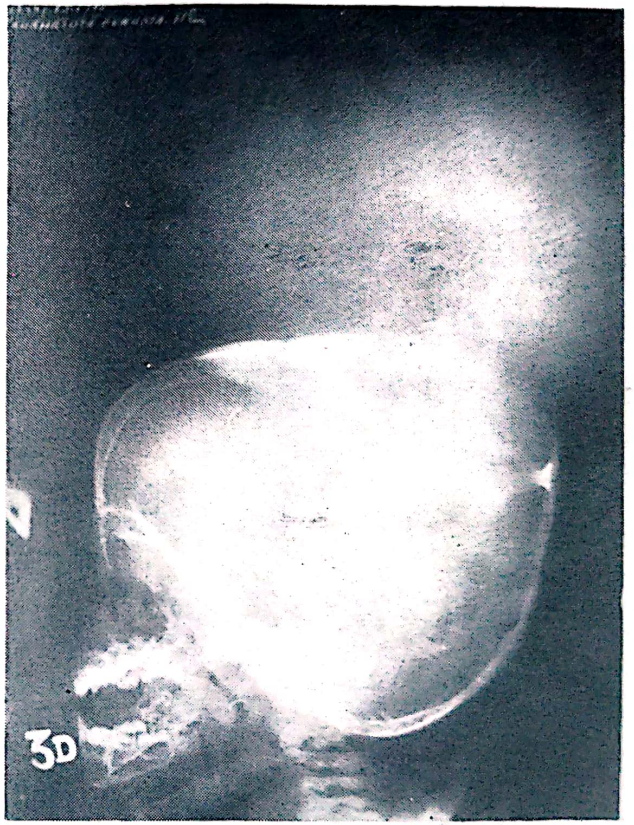

Fig. 22

Radiografii de craniu (A-P şi profil).
Meningoencefalocel de convexitate (interparietal)

Scanned with OKEN Scanner

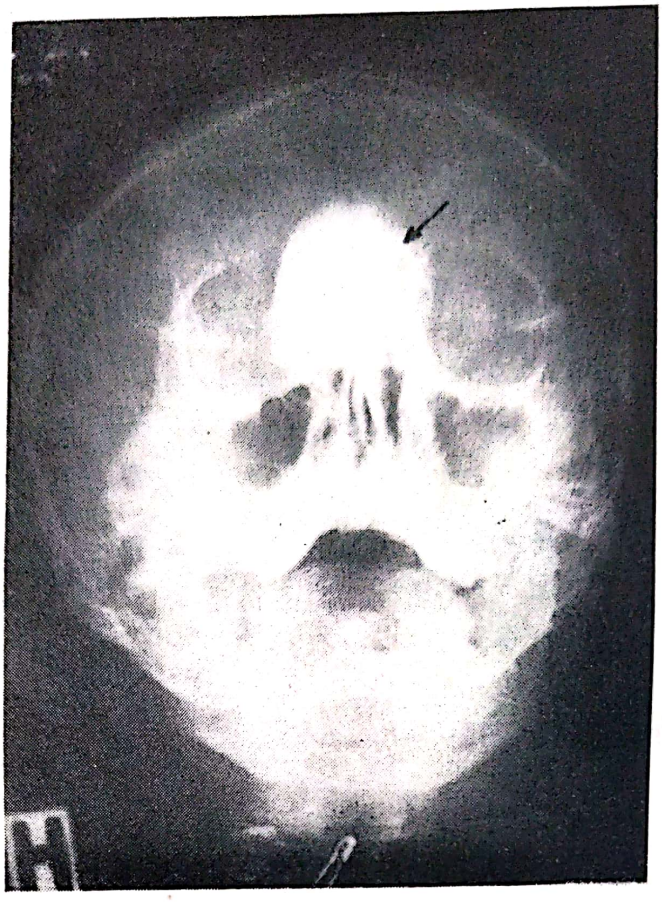

Fig. 23 — Meningoencefalocel de bază (fronto-etmoidal)

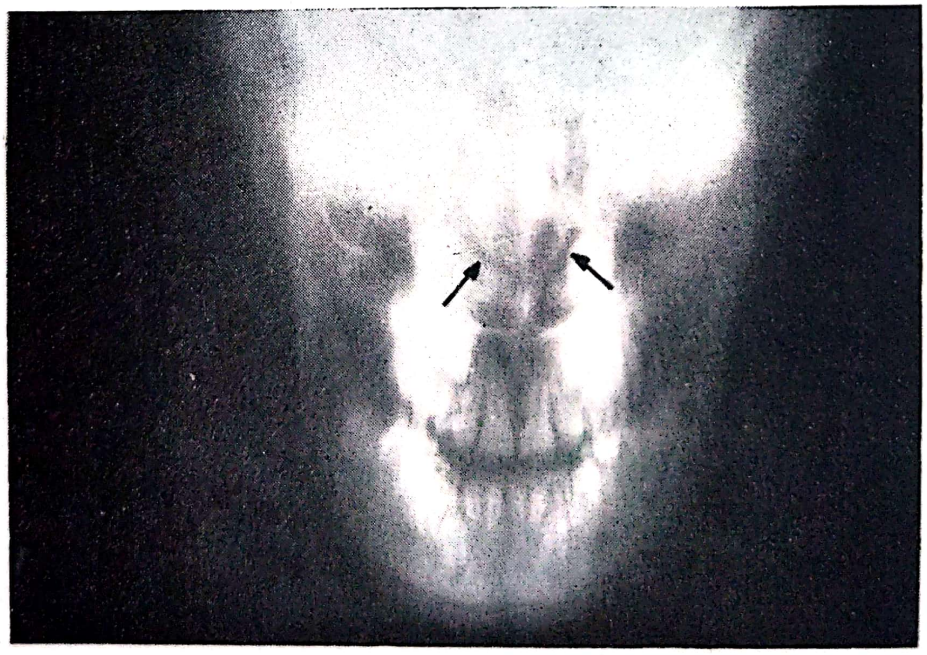

Fig. 24 — Meningoencefalocel de bază (secţiune tomografică)

Scanned with OKEN Scanner

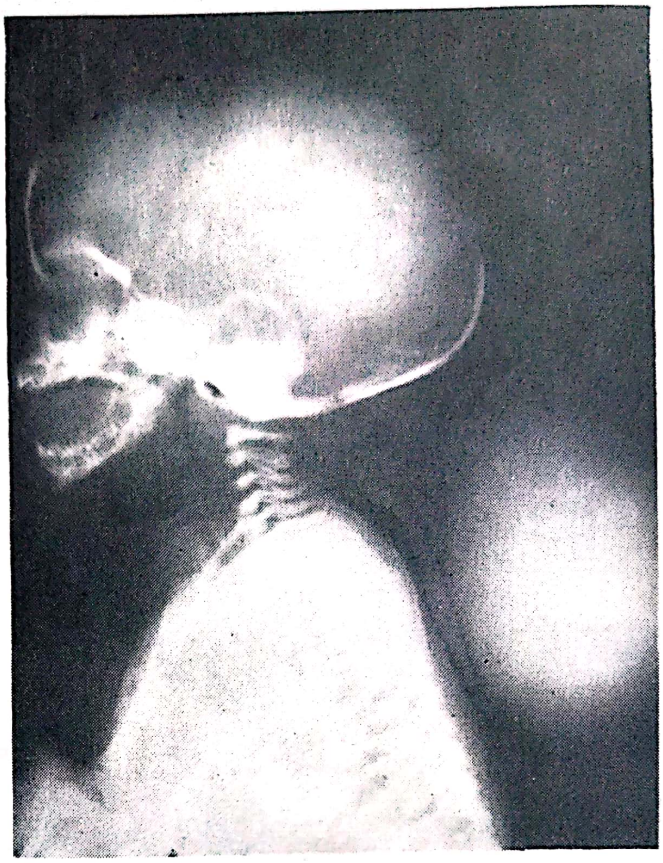

Fig. 27 — Macrocefalie cu meningomielocel
Radiografie de craniu, profil

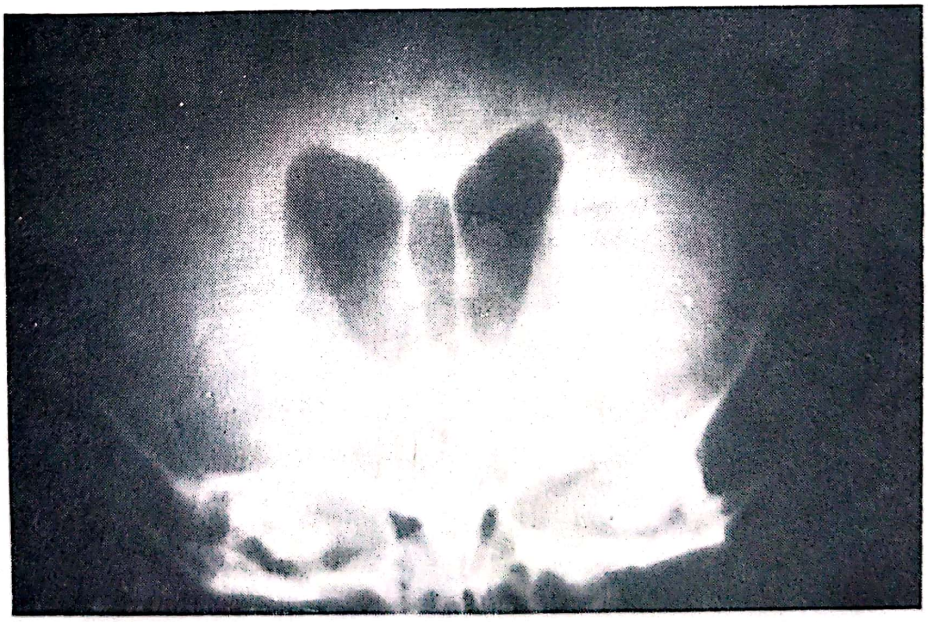

Fig. 28 — Ventricul suplimentar Verga. P.E.G., imagine de față

Scanned with OKEN Scanner

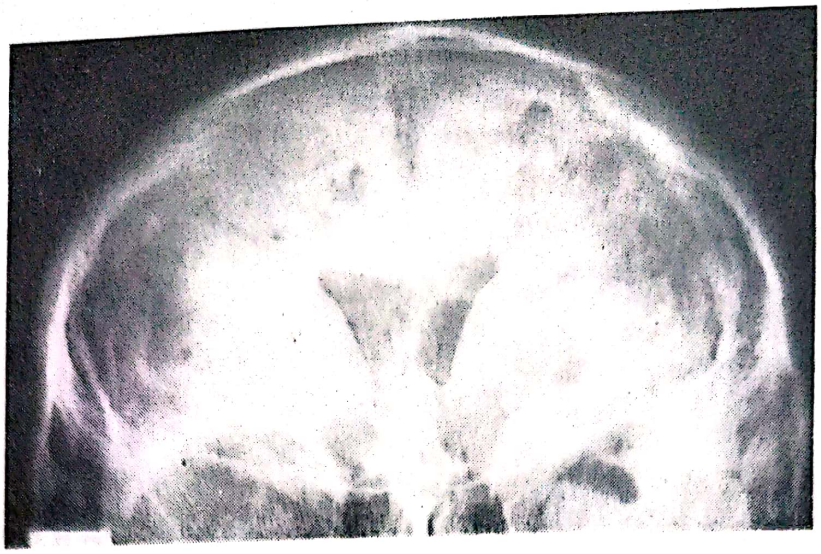

Fig. 29 — Ventricul unic congenital. P.E.G., imagine de față

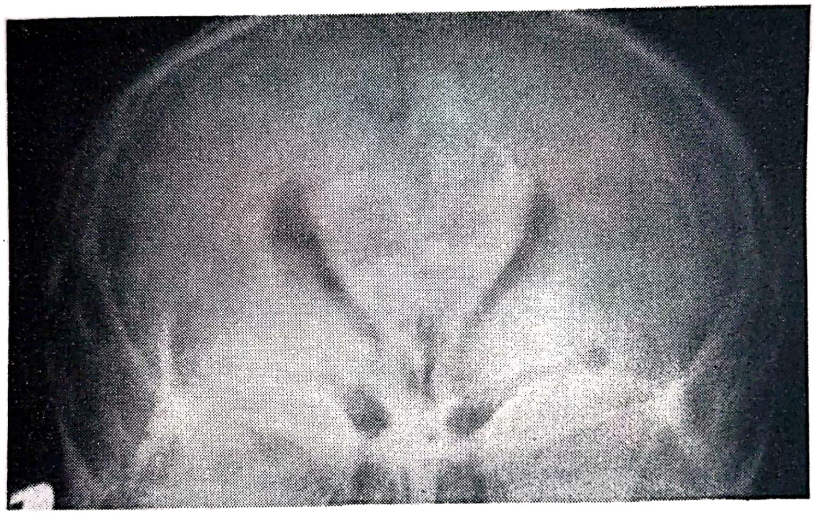

Fig. 30 — Lipom de corp calos. P.E.G., imagine de față



Fig. 31 — Modificări osoase în chist arahnoidian. Radiografie de craniu, imagine de profil

Scanned with OKEN Scanner

Fig. 32 — Craniostenoză (Crouzon).
Radiografie de craniu, imagine A-P

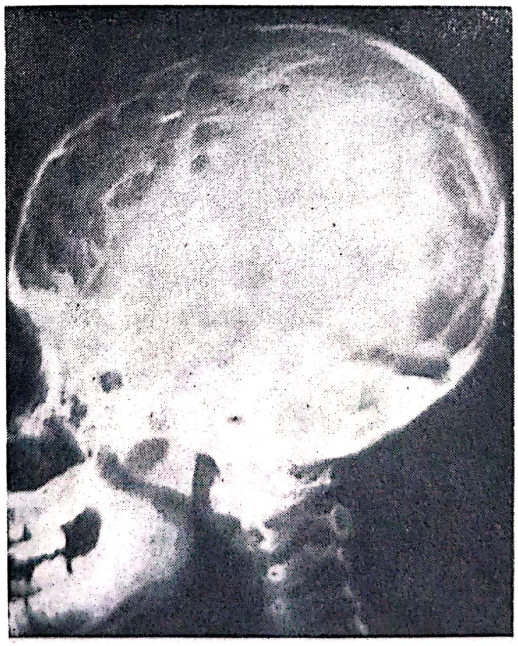

Fig. 33 — Craniostenoză (Crouzon)
Radiografie de craniu, imagine de profil

Scanned with OKEN Scanner

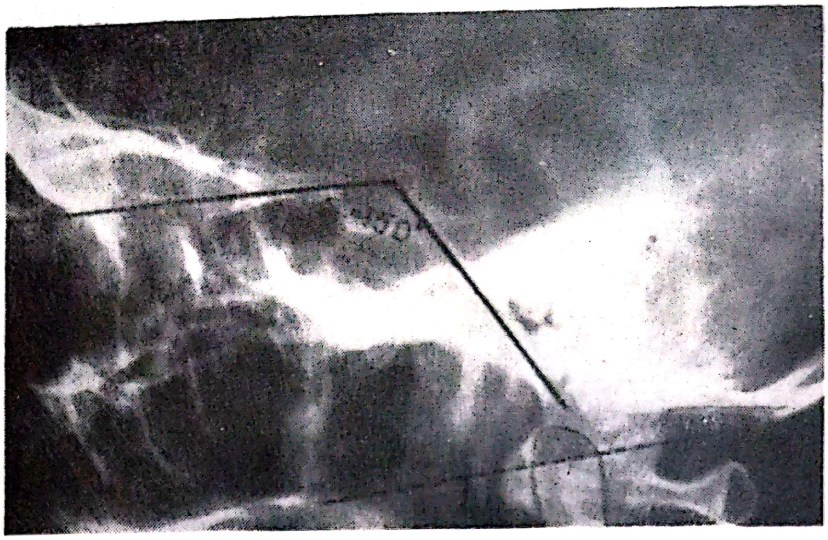

Fig. 34 — Unghiul bazal (Boogard)
Radiografie de craniu, profil

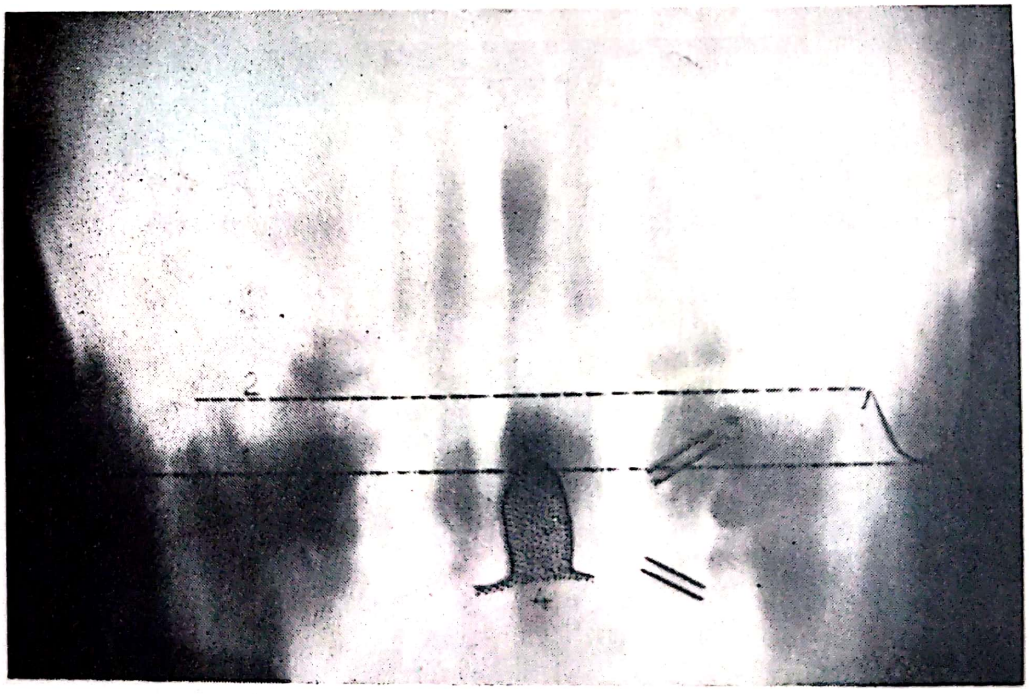

Fig. 35 — Linia bimastoidiană și linia digastrică (Fischgold și Metzger), secțiune tomografică

1 — linia bimastoidiană ; *2* — linia digastrică ; *3* — interliniile occipito-atloidiene ; *4* — odontoida

Scanned with OKEN Scanner

Blocurile cervicale

Sindromul Klippel-Feil se poate însoți sau nu de alte malformații ale șarnierei, poate avea sau nu expresie clinică majoră.

Anomaliile odontoidei

Acestea constau în : odontoidă hipoplazică, odontoidă înaltă și/sau cu calibru sporit, odontoidă separată („proces odontoidian separat" — MacRae). În această ultimă situație s-au subliniat dificultățile de diagnostic între aspectul procesului odontoidian separat și modificările posttraumatice tardive.

Indiferent de etiologia separării odontoidei de corpul axisului, mielopatia care rezultă ca urmare a luxației atloido-axoidiene se exteriorizează tardiv.

Dislocările atloido-axoidiene

Reprezintă cea mai gravă anomalie a șarnierei cranio-cervicale, datorită pericolului potențial al comprimării joncțiunii bulbo-medulare (cu repercusiuni vitale).

Spina bifida cervicală

Dehiscența arcurilor vertebrale se poate întîlni separată sau asociată cu alte malformații (situație mai frecventă). Se pot constata : rahischizis anterior al atlasului, dehiscența arcului posterior al atlasului, al axisului, cu sau fără meningocel, cu sau fără impresiune bazilară ; se poate întîlni concomitent cu malformația lui Arnold-Chiari.

Scanned with OKEN Scanner

CAPITOLUL IV

DIAGNOSTICUL CALCIFICĂRILOR INTRACRANIENE

Diagnosticul calcificărilor intracraniene se impune frecvent în studiul radiografiilor standard ale craniului.

Aceste calcificări se definesc, radiologic, ca depozite intracraniene radioopace, formate în general din săruri de calciu.

Diagnosticul acestor calcificări cuprinde două etape :

— identificarea lor,

— recunoașterea caracterului lor *fiziologic* sau *patologic*, precizînd, pe cît posibil, etiologia lor, cu ajutorul datelor clinice și al altor examene complementare.

DIAGNOSTICUL POZITIV

Calcificările se întîlnesc pe radiografii recomandate pentru diferite acuze clinice sau în cadrul grafiilor de craniu, indicate sistematic în cadrul serviciilor de neurologie, neurochirurgie, endocrinologie etc.

Aceste radiografii trebuie să fie de o bună calitate (în incidență de față și profil), efectuate în apnee, utilizînd focar fin, cu o distanță focar-film de 90—100cm, con localizator și grilă antidifuzoare mobilă.

Pe lîngă cele două incidențe standard, în funcție de topografia calcificării, sînt uneori necesare incidențe ca, de exemplu, Worms-Bretton (fronto-suboccipitală), pentru degajarea masivului facial, sau ambele profile de craniu, în cazul calcificărilor multiple.

Se mai poate apela la : radiografii mărite, incidențe tangențiale (pentru recunoașterea caracterului intracranian al calcificărilor), tomografii, angiografie carotidiană și/sau pneumoencefalografie (pentru studiul topografic și etiologic al cazurilor dificile sau pentru a aprecia volumul unei eventuale tumori, care nu este decît parțial calcificată).

Analiza atentă a radiografiilor va permite de a se aprecia în cazul calcificărilor intracraniene :

— topografia (mediană sau paramediană, selară, supraselară sau paraselară, periferică etc.) ;

— numărul și morfologia (unică sau multiplă, simetrică sau nu, liniară, curbilinie, punctiformă, „în placă" etc.) ;

— dimensiunea (de la limita vizibilității sau de dimensiuni mari vizibile pe toate incidențele);

— semne radiografice asociate (care pot fi predominante: semne de H.I.C., modificări ale șeii, ale bolții etc.).

DIAGNOSTICUL DIFERENȚIAL

— vor trebui eliminate falsele imagini (Lipiodol, corpuri străine radioopace intracraniene etc.);

— calcificările extracraniene (tumori benigne ale pielii capului) sau imagini false extracraniene;

— calcificări la nivelul bolții craniului, care se pot însoți de calcificări intracranien e.

DIAGNOSTICUL ETIOLOGIC

Este de un interes deosebit de a diferenția calcificările zise *fiziologice* (vizibile la un subiect normal) de calcificările *patologice*.

Calcificările fiziologice reprezintă, adesea, un prețios reper topografic; ele pot fi deplasate de un proces expansiv intracranian, unilateral.

Calcificările patologice au semnificație foarte variată, de la limita normalului pînă la calcificările din unele tumori.

Trebuie subliniat că, deși examenul radiologic este cel mai important element în stabilirea diagnosticului etiologic al calcificărilor endocraniene, el nu este singurul.

Date importante poate aduce examenul clinic (vîrsta, istoricul afecțiunii, semnele neurologice, examenul cardiovascular etc.) și mai ales examenele complementare (E.E.G., fundul de ochi, gamaencefalografia etc.).

Confruntarea rezultatelor acestor examene va stabili un diagnostic etiologic cît mai corect al calcificărilor endocraniene.

CALCIFICĂRI FIZIOLOGICE

1. Calcificarea glandei pineale
2. Calcificările plexurilor coroide
3. Calcificările coasei creierului
4. Alte calcificări fiziologice mai puțin frecvente

1. Calcificarea glandei pineale

Este impară și mediană; epifiza este situată în partea postero-superioară a ventriculului al III-lea și ea involuează începînd de la 7 ani. Depozitele calcice sînt rar vizibile înainte de 10 ani și existența lor înainte de această vîrstă poate să sugereze diagnosticul de pinealom.

— *Frecvența* calcificării epifizei variază după vîrstă: 15—18% între 10—20 ani și mai mult de 80% după 60 ani.

— *Topografic*, pe un film în incidența A-P (de preferință incidența fronto-suboocipitală), glanda pineală se proiectează pe linia mediană la egală distanță de cele două oase parietale, deasupra apofizei crista galli. În condițiile executării unei corecte radiografii, orice deplasare laterală mai mare de 2 mm pledează

pentru un proces expansiv, controlateral, temporal sau din jumătatea posterioară a emisferului.

În incidența temporo-temporală (de profil) proiecția epifizei are un sediu fix, stabilit frecvent prin metodele Delmas-Marsalet, Vastine, Lorenz etc.

— *Morfologie.* Se prezintă ca o mică opacitate, relativ regulată, formată din sferule multiple, în general globuloasă, uneori conică.

— *Dimensiune.* Diametrul mediu al epifizei calcificate este de 5—6 mm, iar cînd acest diametru depășește 10 mm, există suspiciunea unui pinealom.

2. Calcificările plexurilor coroide (fig. 38)

Aceste calcificări sînt mai rare decît precedentele, putînd realiza o frecvență de 15—20%, la adult. Au ca zonă de predilecție răspîntia ventriculară.

— *Topografie.* Sediul lor nu este fixat ca în cazul epifizei. Pe un film în incidența A-P, aceste calcificări, adesea bilaterale și simetrice (în raport cu linia mediană), se proiectează deasupra orbitelor, mai aproape de linia mediană decît de peretele cranian. Pe imaginea de profil ele se proiectează deasupra marginii posterioare a stîncii, postero-inferior față de sediul glandei pineale.

— *Morfologie.* Uneori unilaterale, formează, în general, o imagine circulară sau ovalară (cu marea axă în direcție oblică postero-inferior), cu contur neregulat dar destul de net, neomogen. Se realizează o opacitate de micronodul de 1—2 mm diametru.

3. Calcificările coasei creierului (fig. 39)

Coasa creierului, prelungire a durei mater, se calcifică după vîrsta de 20 ani la aproximativ 6—10% dintre subiecți, avînd de regulă o redusă importanță practică; în caz de calcificări evidente, trebuie avută în vedere posibilitatea unui meningion de coasă și eliminată eventualitatea unei hiperostoze frontale interne.

— *Topografie.* În incidența A-P, coasa calcificată formează o opacitate liniară, destul de omogenă, cu limitele nete. Pe imaginea de profil, calcificarea este delimitată inferior de imaginea liberă a coasei, ocupînd treimea anterioară.

— *Morfologie.* Aspectele întîlnite sînt adesea caracteristice; pe imaginile de față, au formă liniară, în bandă, flacără, lentilă biconvexă — plan convexă, fiind omogene, rar discontinue; pe imaginea de profil sînt reprezentate de opacități granulare, nodulare, de formă geometrică, cu conturul estompat.

4. Alte calcificări fiziologice mai puțin frecvente

Acestea au importanță practică redusă și pot afecta: cortul creierașului, ligamentele interclinoidiene (sau clino-clinoidiene), ligamentele petro-clinoidiene, ligamentele clinoido-carotidiene. De asemenea, se pot constata calcificări hipofizare (granulare intraselare, netumorale) și calcificări ale granulațiilor Pacchioni (cu sediu în regiunea fronto-parietală, de o parte și de alta a sinusului longitudinal superior).

CALCIFICĂRI PATOLOGICE

1. Tumorale
2. Vasculare și hematice
3. Infecțioase și parazitare
4. Facomatoze
5. Boala Fahr

Variatele aspecte radiografice întîlnite au și importanță practică inegală.

1. CALCIFICĂRI TUMORALE

În cazul suspiciunii clinice de tumoră cerebrală, radiografiile standard sînt obligatorii înaintea metodelor de explorare cu contrast (angiografia, ventriculografia etc).

Pe aceste radiografii se pot descoperi :

— semne de hipertensiune intracraniană (disjuncție de suturi la copil, accentuarea impresiunilor digitale, modificări ale șeii turcești : sporirea diametrelor, uzura dorsum-ului, erodarea clinoidelor) ;

— modificări ale bolții craniului (invadare osoasă cu imagini distructive sau proliferative) ;

— deplasarea glandei pineale (calcificată) ;

— calcificări tumorale (în aproximativ 10—15% dintre cazuri) care permit un diagnostic topografic și, uneori, chiar de natură histologică.

Glioamele (fig. 40)

Acestea reprezintă aproximativ jumătate din tumorile cerebrale și aspectul calcificărilor variază adesea cu tipul histologic. Cel mai frecvent, aceste calcificări se întîlnesc în tumorile cu evoluție lentă :

— *Oligodendroglioamele* se dezvoltă în substanța albă a emisferelor, realizînd calcificări sub forma unui conglomerat cu limite difuze, desenînd benzi curbilinii, rectilinii, iar alteori, cu aspect amorf.

— *Astrocitoamele benigne* se dezvoltă în emisferele cerebrale sau în cerebel. Se calcifică rar și realizează imagini fine de linii curbe continue sau punctiforme, alteori arborescente.

— *Astrocitoamele maligne,* fiind tumori cu evoluție foarte rapidă, se calcifică extrem de rar, sub formă de benzi curbilinii.

Meningioamele (fig. 41)

Dezvoltîndu-se din meninge, ele sînt localizate mai frecvent la nivelul convexității, al bazei sau dependente de coasa creierului. Se întîlnesc, cel mai adesea, la adult. Calcificările au aspectul unui conglomerat micronodular sau al unui infiltrat masiv („psamom" sau „piatră cerebrală") care se manifestă pe radiografie printr-o masă intens opacă, avînd contururi precise, policiclice. Aceste calcificări pot fi izolate sau asociate unei hiperostoze (osteom la nivelul bolții sau al bazei), locul de implantare al tumorilor meningeale. Un alt aspect întîlnit la nivelul bolții este reprezentat de evidențierea unor spiculi osoși, fini, perpendiculari pe axul lung al regiunii osoase, ordonați (nu anarhici ca în osteosarcom).

Meningioamele pot acționa și distructiv, realizînd atrofii osoase și erodări (locale, de contact).

Cel mai frecvent se constată zone de demineralizare și condensare osoasă, care se îmbină, la care se asociază sporirea numerică și de volum a amprentelor venelor diploice. Tot în cadrul aspectului de hipervascularizație locală se poate constata și manifestă sporire a calibrului șanțului arterei meningee mijlocii (uneori vas aferent principal al tumorii meningeale).

Este de remarcat că :

— degenerescența calcară începe în zona cea mai „bătrînă" a tumorii (Cushing) ;

— meningioamele bolții (ale convexității) au tendința de a provoca modificări de ordin vascular, față de meningioamele bazei care produc, de regulă, eroziuni și aspecte osteomatoase ;

— o formă particulară este meningiomul „en plaque", cu osteom temporo-orbitar (Cushing); se dezvoltă la nivelul pterionului, este palpabil și determină de regulă, o exoftalmie unilaterală.

Craniofaringioamele

Se dezvoltă din resturile embrionare ale pungii Rathke, iar calcificările apar frecvent, în 75% pînă la 85% din cazuri. Au sediu caracteristic: supra-retro-, sau intraselar.

Se întîlnesc frecvent la copil, dezvoltîndu-se destul de rapid și însoțindu-se de fenomene de hipertensiune intracraniană.

Modificările selare (și ale regiunilor vecine) sînt în funcție de situația topografică a tumorii.

Ca urmare a dezvoltării tumorii, șaua se modifică și, în general, se realizează: balonizarea șeii, subțierea sau distrugerea dorsum-ului selar, orizontalizarea (inițial) și înfundarea (ulterior) a planșeului șeii turcești în sinusul sfenoidal (fig. 43).

Semnele de hipertensiune intracraniană apar mai precoce decît în adenoamele hipofizare.

Calcificările care apar în acest tip de tumoră au o morfologie variată: opacitate difuză, nodulară și granulară (supra- sau intraselar), floconoasă (în „fum de țigară"), sub formă de linii curbe (la periferia tumorii), sau aspecte combinate (de tip chistic și nodular).

Cordomul

Este o tumoră congenitală rară; se dezvoltă cel mai frecvent la nivelul sincondrozei sfeno-occipitale, din resturi ale coardei dorsale, și realizează distrucții osoase limitrofe importante. În masa tumorală pot apare depozite calcare, care se evidențiază radiografic sub formă de umbre neomogene, dar bine delimitate.

Pinealomul

Se întîlnește, cel mai adesea, la subiectul tînăr și se dezvoltă în regiunea posterioară a V_3, fiind calcificat în mai mult de jumătate din cazuri. Calcificările au aspect punctiform, realizînd pete sau umbre, uneori fiind nodulare.

Ependimomul

Are sediul în regiunile ventriculare și se întîlnește, mai frecvent, la subiectul tînăr. Calcificările realizează opacități floconoase micronodulare.

Adenoamele hipofizare

Numai aproximativ 4% din adenoamele cromofobe se calcifică, constatîndu-se, radiografic, imagini granulare, nodulare, rar liniare, chistice. Foarte rar au fost descrise calcificări în adenoamele eozinofile.

Lipomul corpului calos

Se dezvoltă pe o agenezie a corpului calos, realizînd o imagine clară, limitată de două linii (calcare) situate în paranteză.

Alte calcificări (din aceeași categorie).

Se întîlnesc în teratoame, tumori disembrioplazice dezvoltate în regiunea glandei pineale și în colesteatoame, tumori superficiale care realizează imagine de lacună craniană, calcificarea avînd aspect relativ chistic.

2. CALCIFICĂRI VASCULARE ȘI HEMATICE

CALCIFICĂRI VASCULARE

Calcificări ale pereților arterei carotide interne, în segmentul intracavernos. Pe imaginea de profil, opacitatea se află la nivelul curburilor sifonului carotidian;

este liniară, curbă, sau sub forma a două opacităţi liniare, paralele, însoţite de imagini granulare supraadăugate. Filmul de faţă evidenţiază un inel mai mult sau mai puţin complet, situat între etmoid şi fanta sfenoidală. În incidenţa axială (Hirtz) sau semiaxială (Worms-Bretton) calcificarea se proiectează lateroselar.

Calcificarea trunchiului bazilar. Se întîlneşte mult mai rar; este foarte limitată şi paralelă cu lama bazilară.

Calcificarea anevrismelor intracraniene. Dintre anevrismele intracraniene, cel mai adesea se calcifică anevrismul de sifon carotidian — varietatea infraclinoidiană. Calcificarea apare sub forma unei opacităţi liniare, curbă sau chistică (marginală); se pot evidenţia şi imagini calcare perianevrismale, ca urmare a hemoragiilor produse prin fisuri ale peretelui anevrismal.

Calcificările din angioamele cerebrale corticale sau subcorticale realizează imagini sub formă de striuri liniare, curbilinii sau sinuoase (fig. 42), alteori nodulare (fleboliţi).

Calcificările din arterita calcifiantă ereditară şi epileptogenă (Geylin-Penfield) sînt rare şi determină depozite granulare (noduli neomogeni) în straturile profunde ale substanţei cenuşii.

CALCIFICĂRI HEMATICE

Hematomul subdural cronic (fig. 44). Calcificările se întîlnesc, mai frecvent, la copil şi se pot întovărăşi de o asimetrie craniană. Au forma unei opacităţi liniare dense, paralelă cu bolta craniului (calcificarea capsulei hematomului) înconjurată de zone voalate, realizate de calcificări nodulare. Uneori se pot întîlni calcificări globale.

Hematomul intracerebral. Se calcifică rar, iar aspectul calcificării este reprezentat de o opacitate floconoasă, polinodulară, cu limite nete.

Se pot întîlni şi calcificări liniare discrete, relativ continue, ca urmare a unei vechi puncţii cerebrale.

3. CALCIFICĂRI INFECŢIOASE ŞI PARAZITARE

CALCIFICĂRI INFECŢIOASE

Tuberculoza. Este o cauză din ce în ce mai rară, iar calcificările apar după o arahnoidită bazală sau tuberculom cerebral. În cadrul unei arahnoidite bazale (excepţional a convexităţii), calcificările apar după 2—3 ani şi sînt adesea supraselare : granulare, izolate sau aglomerate, nodulare sau complexe. Tuberculomul cerebral calcificat este rar, iar cînd se calcifică dă o imagine polimorfă granulară nodulară, mai mult sau mai puţin circumscrisă, adesea situată în cerebel (imagine lenticulară).

Abcesul cerebral cronic poate realiza calcificare marginală (chistică) în capsula sa.

Unele encefalopatii pot fi însoţite de calcificări corticale, adesea parasagitale, bilaterale — liniare sau în benzi paralele. Uneori sînt concomitente cu asimetrii craniene şi atrofie cerebrală.

CALCIFICĂRI PARAZITARE

Toxoplasmoza şi *pseudotoxoplasmoza.* Se întîlnesc adesea la copii, constituind un semn valoros de diagnostic retrospectiv. Calcificările sînt situate în nucleii

gri centrali sau talamus, periventriculare (micronodulare, curbilinii), în emisferele cerebrale, cortical sau subcortical (nodulare). Se asociază uneori cu hidrocefalie.

Cisticercoza. Calcificările se produc după moartea parazitului, ele fiind diseminate în masa encefalului (și în mușchi), realizînd imagini micronodulare cu centrul clar (fig. 45).

Echinococoza. Imaginile întîlnite în parenchimul cerebral (sau intraventricular) au aspect de calcificări chistice (inel calcar).

În cursul unor afecțiuni cu incidență redusă, ca *trichinoza*, se pot întîlni de asemenea calcificări intracraniene.

4. CALCIFICĂRI ÎN FACOMATOZE

Neurofibromatoza Recklinghausen realizează calcificări, numai excepțional.

Scleroza tuberoasă Bourneville se însoțește foarte frecvent de calcificări — important element de diagnostic, cînd se constată și tulburări psihice cu epilepsie. Aceste calcificări apar în primii ani de viață și constau în opacități situate cortical, paraventricular sau în nucleii bazali (granulare sau nodulare).

Angiomatoza retino-cerebeloasă Hippel-Lindau și *encefalo-trigeminală Stürge-Weber-Krabbe.* Dă calcificări liniare, sinuoase și paralele, desenînd conturul circumvoluțiilor cerebrale, la nivelul fosei craniene posterioare — în primul caz — și la nivelul regiunii occipitale, de aceeași parte cu angiom facial, în cel de al doilea caz.

5. CALCIFICĂRI ÎN BOALA FAHR

Se caracterizează clinic prin asocierea epilepsiei cu tulburări psihice și choreo-atetozice. Calcificările au aspect patognomonic, situate în nucleii gri centrali (uneori în nucleii cerebelului), bilaterale și simetrice. Opacitățile sînt inițial puțin dense, mici și neregulate, apoi curbilinii, desenînd conturul nucleilor interesați.

Din această prezentare analitică, principalele calcificări intracraniene se pot sintetiza astfel, în funcție de topografia lor :

— mediane : epifizare și ale coasei creierului ;

— simetrice : ale plexurilor coroide și cele din boala Fahr ;

— ale regiunii selare : craniofaringiom, arahnoidită tuberculoasă, meningiom, cordom, adenom cromofob ;

— ale convexității și paraventriculare : cele din meningioame, glioame, hematom subdural, granulații Pacchioni, scleroza tuberoasă Bourneville, din angioame și angiomatoze, tuberculom, parazitoze.

În concluzie, dacă aceste calcificări intracraniene — fiziologice sau patologice — au, în general, o mare valoare semiologică, uneori etichetarea lor este dificilă și atunci nu vor prezenta interes decît în funcție de datele clinice și rezultatele examenelor paraclinice.

Ca diagnostic diferențial, adăugăm la acest capitol :

HIPEROSTOZELE BOLȚII CRANIENE

Modificările hiperostozice ale bolții craniului pot interesa osul în ansamblu sau pot fi localizate la tabla externă (exostoze) sau tabla internă (endostoze).

După Moore, se disting trei tipuri de hiperostoze : hiperostoza frontală internă, nebula frontalis și hiperostoza calvarie diffuza.

Scanned with OKEN Scanner

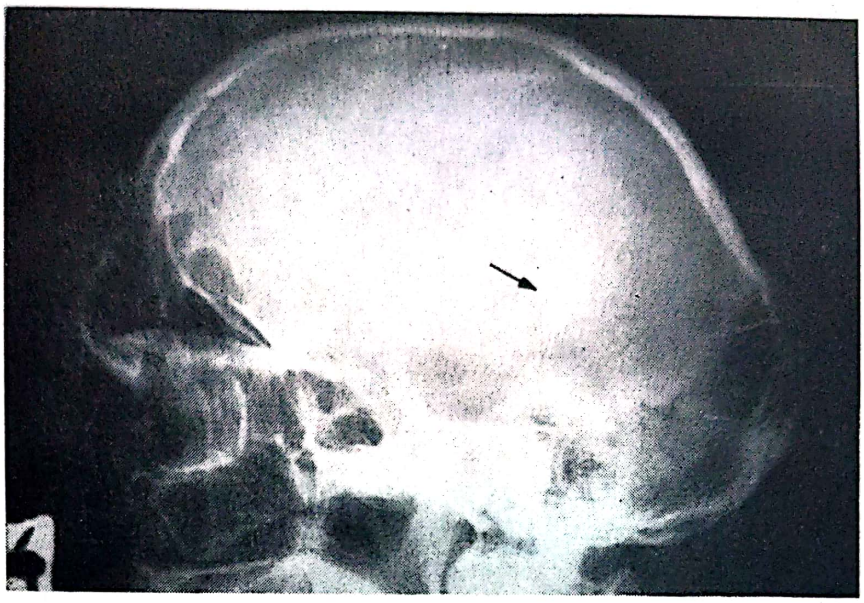

Fig. 38 — Radiografie de craniu, imagine de profil. Calcificare a plexurilor coroide

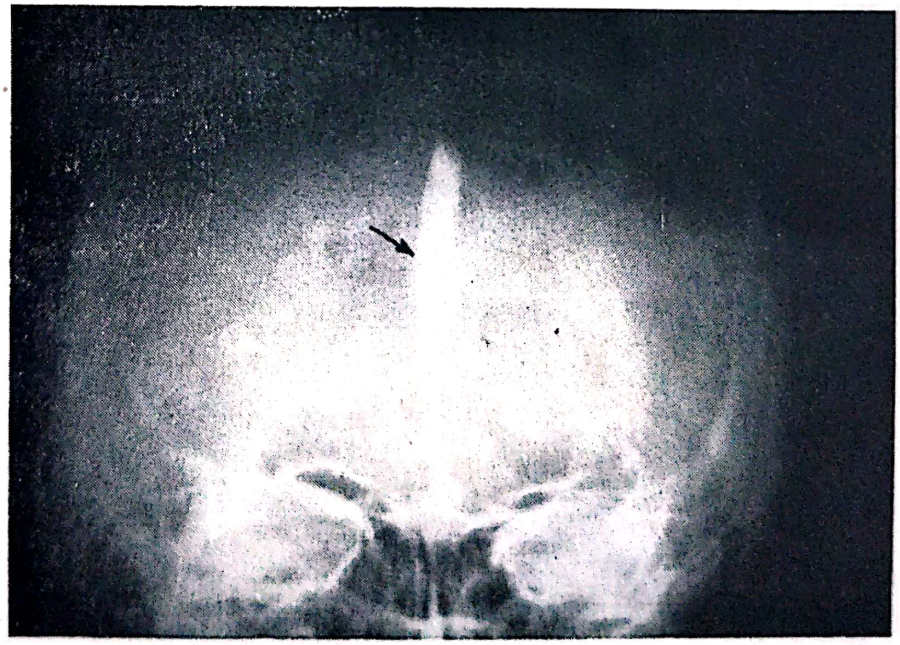

Fig. 39 — Radiografie de craniu, imagine de față. Calcificare în coasa creierului

Scanned with OKEN Scanner

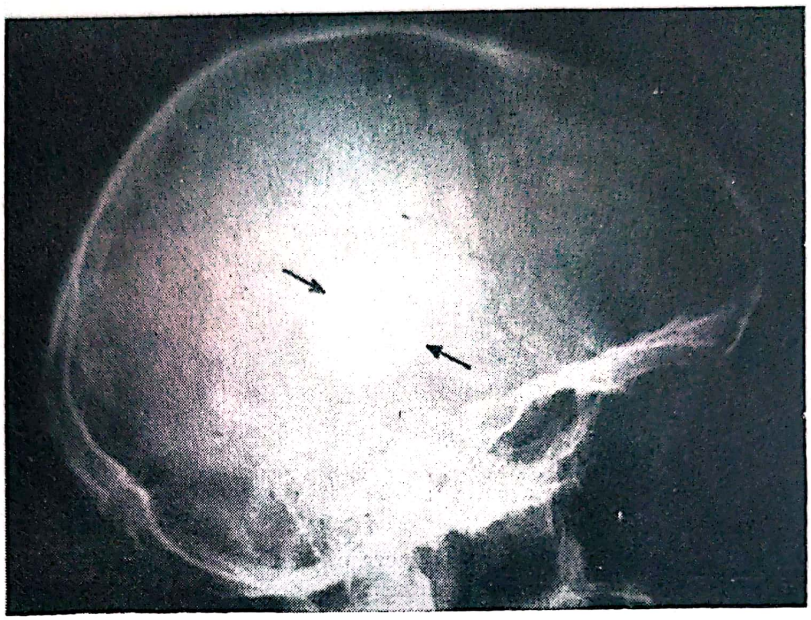

Fig. 40 — Radiografie de craniu, imagine de profil. Calcificarea unui gliom situat temporo-parietal

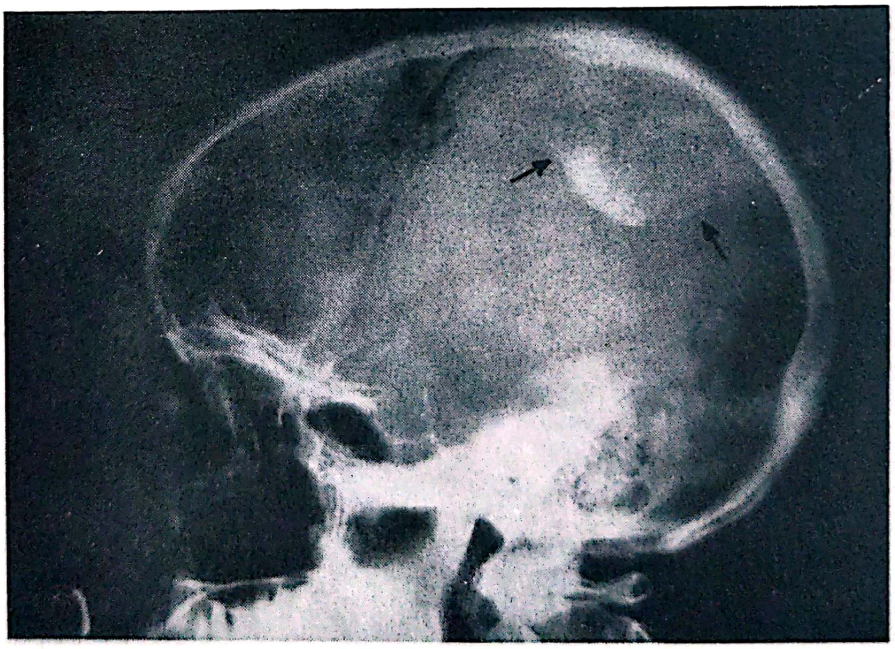

Fig. 41 — Radiografie de craniu, imagine de profil. Calcificare în cazul unui meningiom de convexitate

Scanned with OKEN Scanner

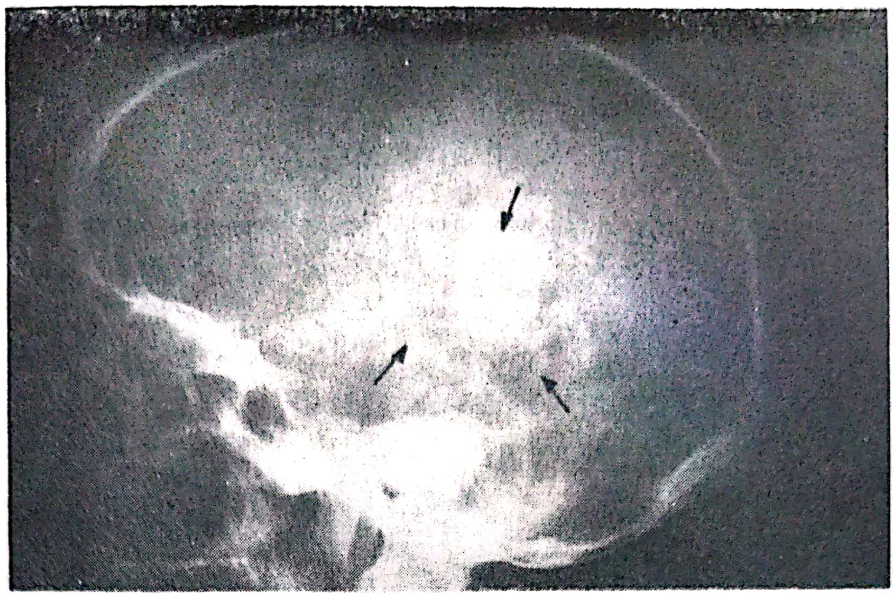

Fig. 42 — Radiografie de craniu, imagine de profil. Calcificare angiomatoasă

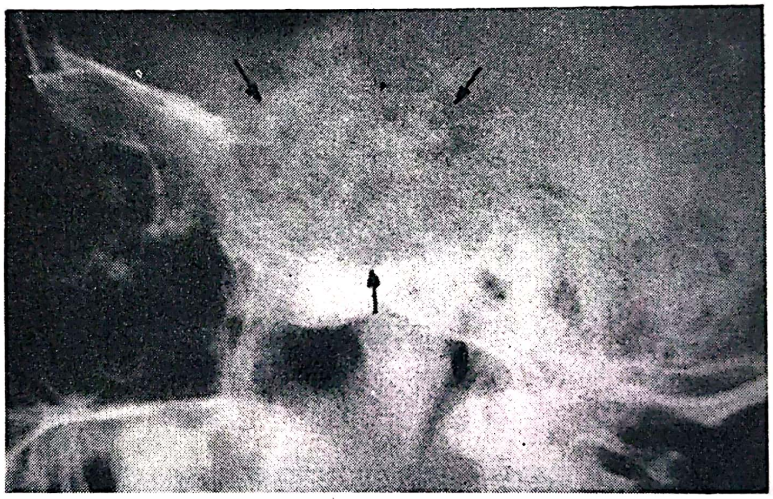

Fig. 43 — Radiografie de craniu, imagine de profil. Craniofaringiom

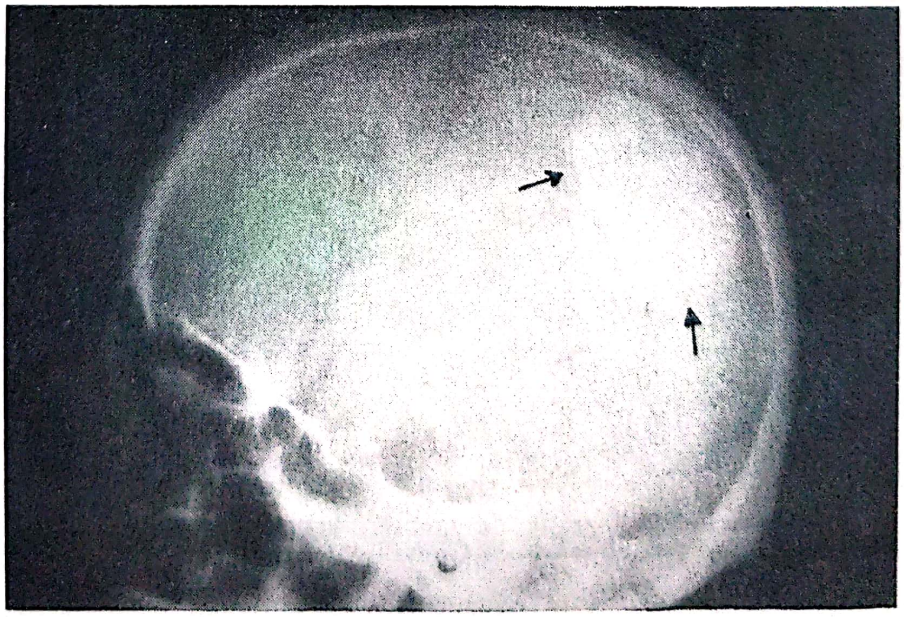

Fig. 44 — Radiografie de craniu, imagine de profil. Calcificare a unui hematom subdural, parietal

Scanned with OKEN Scanner

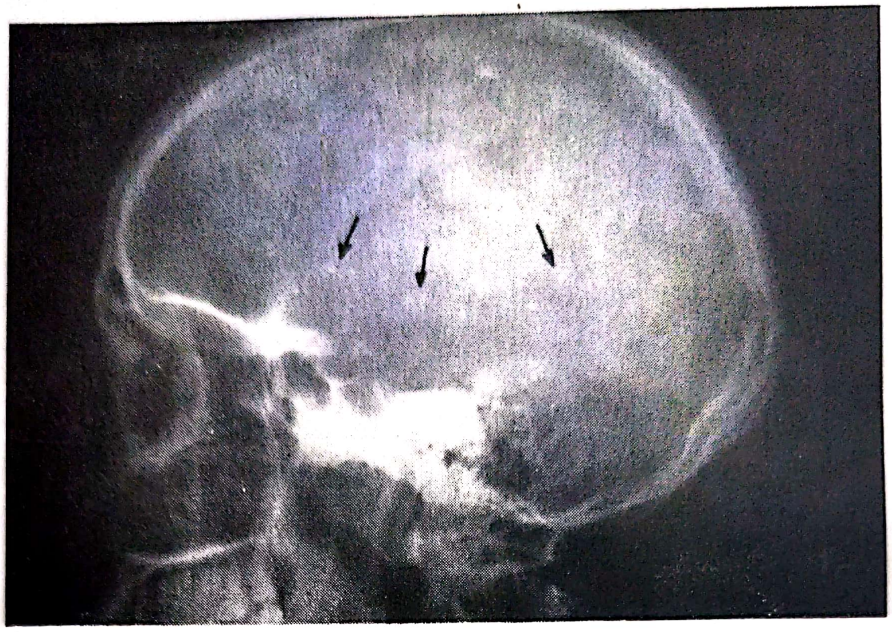

Fig. 45 — Radiografie de craniu, imagine de profil. Calcificări în cisticercoză cerebrală

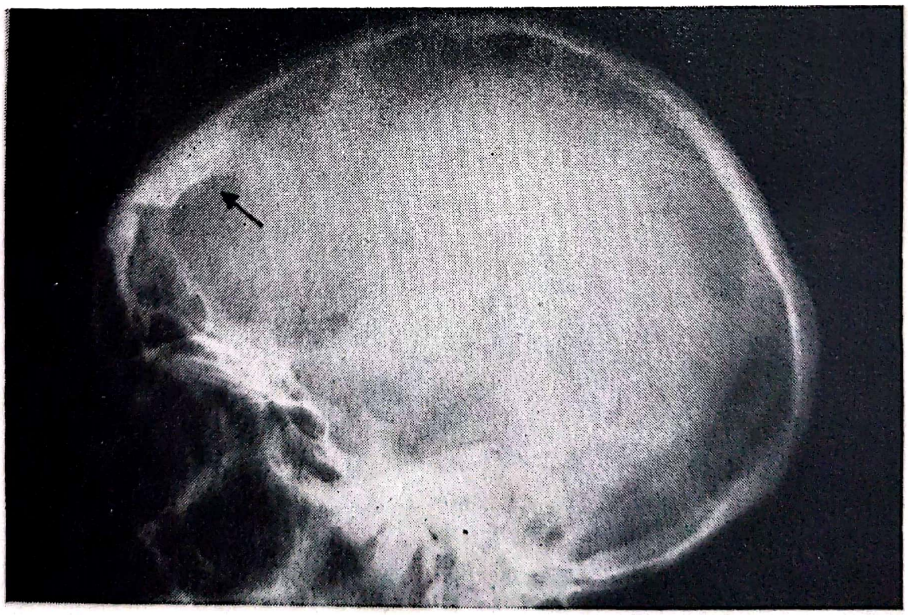

Fig. 46 — Radiografie de craniu, imagine de profil. Hiperostoză frontală internă

Scanned with OKEN Scanner

Studiile lui I. Temeliescu (cit. Bîrzu ; cit. Chișleag) împart hiperostozele craniene, din punct de vedere topografic, în : hiperostoze difuze, hiperostoze regionale și hiperostoze localizate.

Hiperostozele difuze realizează o îngroșare generală a oaselor bolții craniului, cu următoarele aspecte radiologice : îngroșare în ansamblu a calotei cu conservarea celor trei straturi (ca în acromegalie) ; îngroșare generalizată a calotei cu aspect neomogen (tip Paget și tip Recklinghausen) ; îngroșare generalizată și neuniformă a tablei interne, cu contur ondulat.

Hiperostozele regionale (monostice : frontală, parietală, occipitală și poliostice : fronto-parietală, parieto-occipitală, fronto-parieto-occipitală). Cea mai frecvent întîlnită este hiperostoza frontală internă (fig. 46) care, pe imaginea în incidența de față, realizează, la nivelul osului frontal (porțiunea verticală), ridicături mamilare sub formă de dungi de scleroză, ondulate, orizontale, relativ simetrice.

Hiperostozele localizate constau, cel mai frecvent, în interesările tumorale (osteogenetice) ale bolții.

Privind interesările hiperostozice ale craniului, merită consemnate următoarele sindroame cu implicații endocrinologice (cit. Chișleag) :

Sindromul Morgagni-Stewart-Morel, care apare frecvent în legătură cu perturbările hormonale din perioada menopauzei; se caracterizează prin : hiperostoză craniană internă, obezitate, virilism și hirsutism, uneori hiperglicemie, poliurie etc.

Sindromul Stewart-Morel. Constă în hiperostoză craniană internă, obezitate și tulburări psihice ;

Sindromul Troell-Junet. Acesta se întîlnește numai la femei și constă într-o asociere a acromegaliei cu diabetul zaharat, boală Basedow și hiperostoză craniană difuză.

Scanned with OKEN Scanner

CAPITOLUL V

MODIFICĂRI ALE CRANIULUI ÎN SINDROMUL DE HIPERTENSIUNE INTRACRANIANĂ (H.I.C.)

Radiografia de craniu, al cărei aport în aprecierea sindromului de H.I.C. a rămas numai orientativ, în condițiile moderne de investigații poate indica modificări la nivelul bolții și/sau al bazei craniului.

Aceste modificări au aspecte diferite *la copil*, înainte de închiderea suturilor și a fontanelelor și *la adult*; ele apar cînd procesul determinant are o evoluție lentă și cînd realizează cel puțin o hidrocefalie unilaterală.

Aspectul radiografic al sindromului de H.I.C.

1. **Dehiscența suturilor.** Existentă la copil, devine mai evidentă, fiind interesată, mai ales, sutura sagitală și coronară (fig. 47). La adult, dehiscența suturilor nu se întîlnește.

2. **Accentuarea impresiunilor digitale** (la nivelul tăbliei interne a bolții) (fig. 48). Se produce în procesele determinante de H.I.C. cu evoluție lentă (hidrocefalie internă, unele tumori cerebrale etc.) ca urmare a efectului pulsatil al creierului. Prin procese de uzură, la nivelul tăbliei interne a bolții apar zone de subțiere a osului, limitate de proeminențe mamilare. Aceste modificări sînt mai evidente la nivelul hemicraniului în care se află procesul determinant al H.I.C., iar cînd presiunea se exercită uniform, în toate direcțiile, aceste modificări sînt generalizate (fig. 49). La adult, aceste aspecte sînt rar întîlnite.

3. **Modificări ale șeii turcești.** În cadrul afectării bazei craniului de către H.I.C., șaua turcească suferă modificările cele mai frecvent întîlnite (uneori singurele care apar). Ele se produc ca urmare a perturbării circulației în regiunea selară (hipofizară) determinate de compresiunea prelungită a V_3 (recesus-ul infundibular). Se realizează o osteoporoză progresivă, afectînd inițial dorsum-ul și clinoidele posterioare, apoi fundus-ul selar și în final șaua turcească în ansamblu (clinoidele anterioare rămîn indemne).

Aceste modificări i n d i r e c t e ale șeii turcești, determinate de sindromul de H.I.C., trebuie deosebite de modificările d i r e c t e ale șeii, ca urmare a neoformațiilor intraselare sau de vecinătate (adenom hipofizar, meningiom de tubercul selar etc.). La copil, înainte de 10 ani, aspectul în omega al șeii turcești este accentuat de sindromul de H.I.C. (fig. 49).

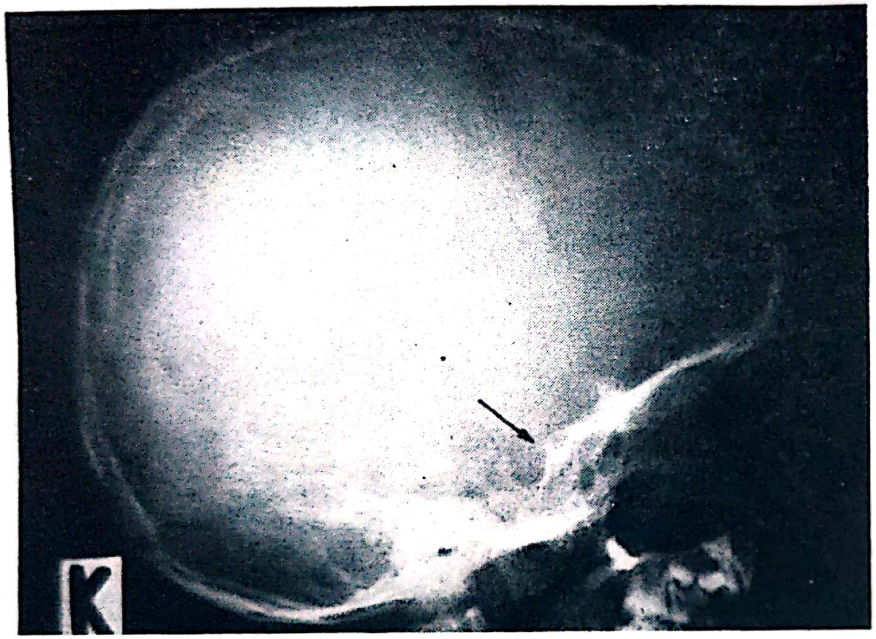

Fig. 49

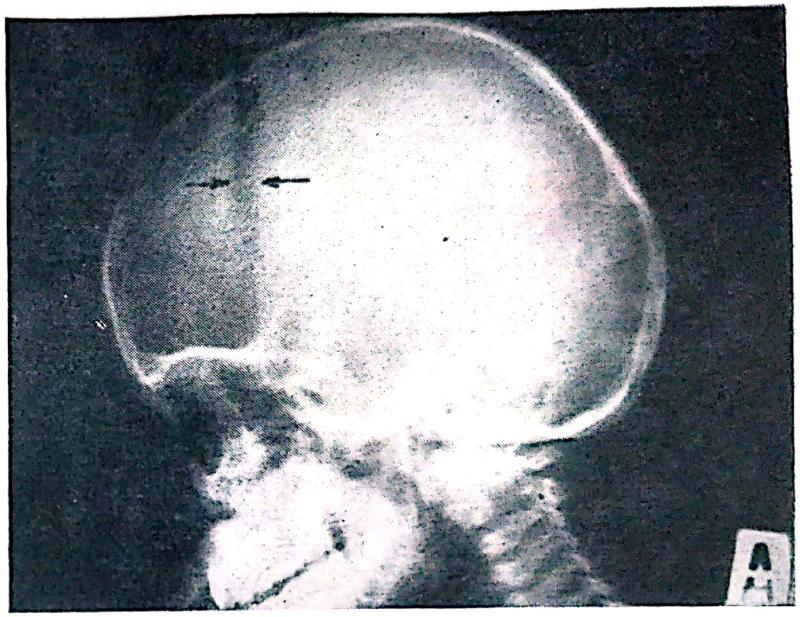

Fig. 47

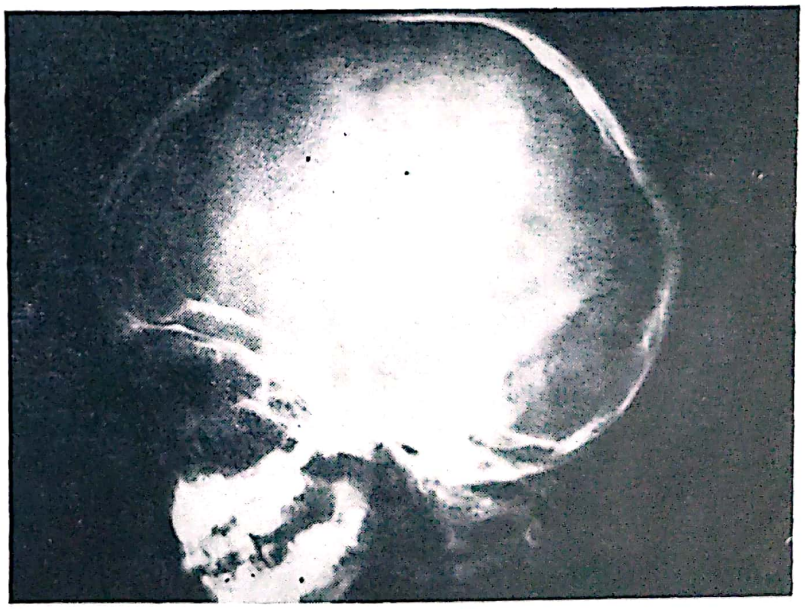

Fig. 48

Fig. 47 — Radiografie de craniu — copil (imagine de profil). Dehiscența suturii coronare

Fig. 48 — Radiografie de craniu — copil (imagine de profil). Accentuarea impresiunilor digitale

Fig. 49 — Radiografie de craniu — copil (imagine de profil). Hidrocefalie internă și accentuarea aspectului în omega al șeii turcești

Scanned with OKEN Scanner

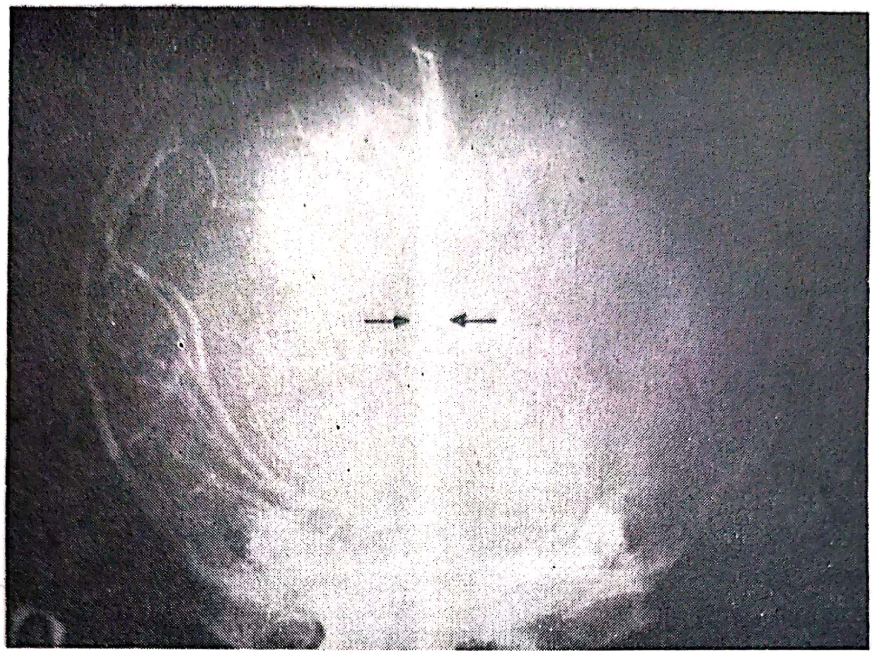

Fig. 50 — Angiografie carotidiană, imagine de față.
Sindrom de H.I.C. cu hidrocefalie internă.
Manifestă întindere rectilinie a arterei pericaloase

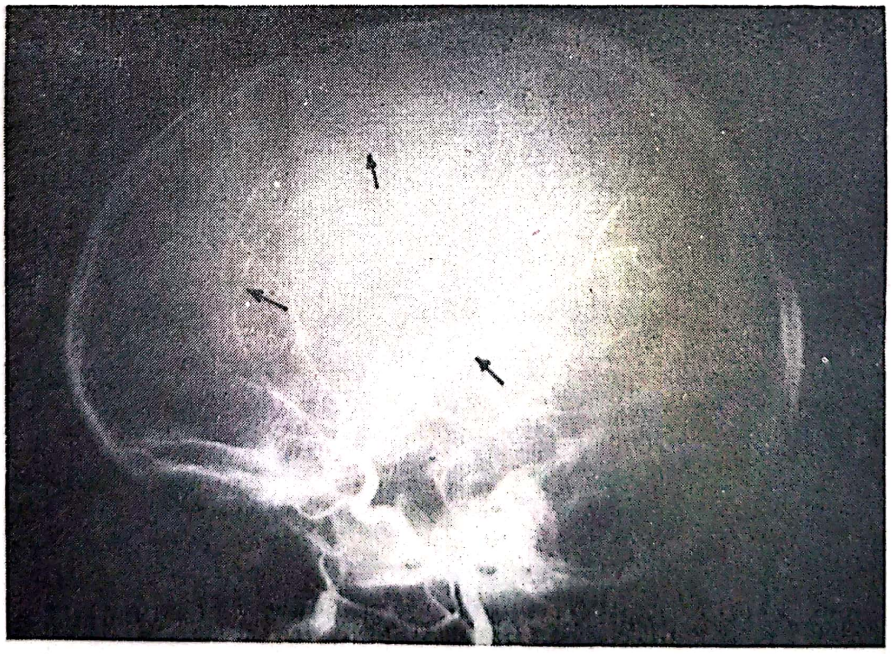

Fig. 51 — Angiografie carotidiană, imagine de profil.
Sindrom de H.I.C. cu hidrocefalie internă.
Derulare evidentă a arterei pericaloase
și poziție înaltă a arterelor grupului sylvian

Scanned with OKEN Scanner

MODIFICĂRI SELARE
(orientative)

Aspecte radiografice comparative :

În H.I.C. cu hidrocefalie :	În tumorile selare :
1. Şaua turcească îşi sporeşte toate diametrele (creşte în sens antero-posterior, vertical şi în plan frontal).	1. Predomină creşterea diametrului vertical (şaua se adînceşte).
2. Fundus-ul (planşeul selar) care în mod normal este reprezentat de 1—2 linii concentrice, capătă un „al treilea contur".	2. Liniile arciforme ale planşeului selar se întretaie neregulat.
3. Unghiul dintre planul sfenoidal şi peretele anterior al şeii se şterge sau se rotunjeşte ; clinoidele anterioare îşi păstrează forma (o perioadă mai lungă).	3. Unghiul dintre planul sfenoidal şi peretele anterior al şeii devine ascuţit, iar clinoidele anterioare iau aspecte de „cioc de pasăre".
4. Dorsum-ul selar se demineralizează şi scade în înălţime ; diafragmul selar se lărgeşte ; şaua pare plată.	4. Adenomul intraselar subţiază dorsum-ul selar şi clinoidele posterioare, dar dorsum-ul selar rămîne la acelaşi nivel cu tuberculul selar ; după un stadiu cînd are aspect concav anterior poate ca ulterior să fie fracturat şi să se realizeze aspectul de „suport pentru ou". Se erodează (asimetric) şi faţa inferioară a clinoidelor anterioare.
5. Balonizarea şeii se întîlneşte rar în sindromul de hipertensiune intracraniană.	5. Aspectul de „balon" al şeii este întîlnit de regulă.

4. **Accentuarea amprentelor vasculare la nivelul bolţii.** Sindromul de H.I.C. determină sporirea calibrului şi numărului amprentelor vaselor diploice ; această modificare are importanţă de diagnostic dacă este *în vecinătatea* procesului determinant de H.I.C.

Se mai pot întîlni :
— accentuarea fosetelor corpusculilor lui Pacchioni ;
— sporirea diametrelor orificiilor din baza craniului ;
— accentuarea amprentelor sinusurilor venoase ;
— lărgirea canalelor venelor emisare etc.

În concluzie, aceste semne de H.I.C., vizibile pe radiografiile de craniu, nu se întîlnesc concomitent la acelaşi caz, în general ele fiind grupate în funcţie de *natura procesului* determinant al H.I.C. şi de *vîrsta subiectului*.

Diagnosticul de H.I.C. se stabileşte prin asocierea rezultatelor radiografiilor de craniu, a examenului fundului de ochi, angiografie (fig. 50 şi 51) etc., în context clinic adecvat.

CAPITOLUL VI

INTERESĂRI CRANIENE ÎN TUMORI ŞI RETICULOZE

I. TUMORILE CRANIENE

Clasificarea tumorilor care interesează craniul este discutabilă, ca, dealtfel, clasificarea tuturor tumorilor.

Noţiunile de : *benign, semimalign, malign* au limite imprecise, dar fiind „clasice" le vom folosi în continuare.

Opinăm pentru următoarea încadrare a tumorilor craniului osos :

A) **Tumori benigne** : *osteomul, chistul dermoid* şi *chistul epidermoid* (colesteatomul), *angiomul* (hemangiomul), *tumorile glomice, cordomul* ;

B) **Tumori semimaligne** : *osteocondromul* şi *tumorile cu mieloplaxe* ;

C) **Tumori maligne** :

— p r i m i t i v e : *osteosarcoamele, mielomul multiplu* (boala Kahler, mielosarcomul), *cloromul* (cancerul verde Aran), *boala Hodgkin* ;

— t u m o r i m e t a s t a t i c e ;

— t u m o r i m a l i g n e p r o p a g a t e.

În afara tumorilor craniului osos, există *neoformaţii* ale tegumentelor şi ale ţesutului celular subcutanat de origine vasculară, nervoasă, chisturi sebacee, colesteatoame epidermoide, lipoame, fibroame etc., care pot determina interesarea tăbliei externe (uneori a diploiei şi a tăbliei interne) realizînd aspecte de atrofie prin compresiune sau erodări.

A) TUMORI BENIGNE

Osteomul

Este singura tumoră osoasă *adevărată*, fiind alcătuită din ţesut osos neoformat. Are evoluţie lentă, iar dezvoltarea — sporirea dimensiunilor — se face prin apoziţii osoase periferice. Se întîlneşte mai frecvent la adolescenţi şi la adultul tînăr. Sediul de elecţie este la locul de întîlnire al sinusurilor fronto-etmoidale, (fig. 52), dar se poate dezvolta în orice regiune a craniului — *superficial* (palpabil) sau — *intracavitar* (fig. 53) (sinus frontal, celule etmoidale).

Din punct de vedere al structurii, anatomopatologic, se întîlnesc două aspecte : osteom *spongios* şi osteom *compact*.

Osteomul spongios este situat, mai frecvent, la nivelul bolţii craniului pe care o deformează local. Are structură buretoasă, cu travee în masa sa (fig. 54).

Scanned with OKEN Scanner

Osteomul compact (eburnat) este întîlnit, predominant, la baza craniului (localizări orbito-frontale). Este reprezentat de o masă opacă (compactă), cu volum variabil, uneori boselată, cu baza largă de implantare. Se dezvoltă în diploie și inițial respectă tablia internă ; tăblia externă este subțiată și deformată.

Osteoamele dezvoltate *intrasinusal*, în sinusul frontal (fig. 55), poate distruge peretele posterior al acestuia și continuînd creșterea sa (endocranian) poate determina pneumatocel și inflamații meningo-cerebrale ; cele intraetmoidale pot penetra în orbită.

Osteomul „en plaque" — la nivelul etajului anterior al bazei craniului (la limita cu bolta) poate fi revelator de meningiom și explorarea suplimentară — angiografică, se impune (fig. 56).

În majoritatea cazurilor de osteom este indicată ablația chirurgicală.

Chistul dermoid și epidermoid (colesteatomul)

Chistele dermoide sînt foarte rare.

Chistele epidermoide se dezvoltă în diploia regiunii frontale (mai frecvent) și la nivelul stîncii temporale. În această a doua eventualitate, clasic, se distinge : *colesteatomul primitiv* (independent de ureche), care se dezvoltă intracranian și *colesteatomul secundar*, determinat de obicei de o infecție cronică a urechii medii.

Radiologic se constată cavități lacunare, cu contur net policiclic, despărțite prin septuri de condensare osoasă.

Formațiunea chistică conține colesterină și componente dermo-epidermice (dinți, păr etc).

Angiomul (hemangiomul)

Este o neoformație *solitară*, cu localizare mai frecventă la nivelul bolții craniului (dar mult mai puțin frecventă decît la nivelul coloanei vertebrale).

În realitate, este o malformație congenitală, care are la bază o tulburare de dezvoltare a plexurilor venoase intraosoase, care evoluează, de obicei, pînă la sfîrșitul perioadei de creștere. După această perioadă, hemangiomul poate fi depistat întîmplător — *hemangiom stabilizat*, iar alteori, cînd evoluția lui nu se oprește, se constată *hemangiom evolutiv* (Schmitzer).

Are evoluție lentă și este, prin excelență, demineralizant.

Se poate dezvolta intra- și extracranian, fără sindrom de H.I.C. (cînd eventuala componentă intracraniană nu se complică).

Aspectul radiologic este caracteristic. În zona afectată, osul este îngroșat, iar în centrul tumorii există o organizare areolară, sau cu septuri radiare (Chișleag— hemangiom *cavernos* și *capilar*). Periferia neoformației este limitată de un lizereu transparent de os normal, la limita cu țesutul neinvadat.

Hemangiomul stabilizat conține numai o serie de trabecule principale, bine mineralizate, radiare, continue, ordonate.

Hemangiomul evolutiv (fig. 57) are trabecule discontinue, demineralizate, dezordonate, iar tratamentul de elecție este radioterapia uneori combinată cu intervenția chirurgicală.

Tumorile glomus-ului jugular

Sînt considerate tumori benigne și depistate, adesea, de ORL-iști, datorită complicațiilor.

Glomus-ul este o formațiune vasculară (anastomoze arterio-venoase înconjurate de celule epitelioide) situată cel mai frecvent în adventicea golfului venei jugulare.

Scanned with OKEN Scanner

Se întîlnesc, predominant, la femeile adulte, uneori cu caracter ereditar şi familial şi sînt considerate „boală de sistem".

Clinic se poate constata : surditate progresivă, zgomote auriculare (cu caracter ritmic, pulsatil), otoree, otoragie ; tardiv, în canalul auditiv extern, poate fi depistată o formaţiune polipoasă, roşie, sîngerîndă ; turgescenţa venelor cervicale, superficiale, în regiunea mastoidiană şi uneori o formaţiune pseudoanevrismală latero-cervicală, parotidiană. Sînt afectaţi, frecvent, nervii VII şi VIII, iar în leziunile extinse, şi IX, X, XI. Intracranian, determină sindrom de H.I.C., evocînd o tumoră de fosă posterioară.

Radiologic, incidenţele pentru stîncă şi bază de craniu (grafii şi tomografii) evidenţiază distrugeri osoase în regiunile vecine găurii rupte posterioare.

Cordomul

Este o tumoră rară, situată la nivelul bazei craniului, benignă, de *natură disembrioplazică*. Se dezvoltă din vestigii embrionare ale notocordei primitive. Evoluează lent (1/3 sînt intracraniene) extracerebral, cu distrucţii osoase importante şi compresiune progresivă a trunchiului cerebral. Localizarea de predilecţie este la nivelul sincondrozei sfeno-occipitale şi se disting trei forme anatomice : cordom *sfeno-occipital, naso-faringian, sfenoidal.*

În evoluţie, poate perfora dura mater şi invadează (concomitent) regiunile osoase din vecinătate.

Nu are caractere de malignitate (histologic). Clinic, afectează mai mulţi nervi cranieni şi comprimă lent trunchiul cerebral pe fondul unui sindrom de H.I.C.

Radiologic, se constată distrucţii osoase importante, la nivelul bazei (amputaţia bilaterală, simetrică, a vîrfului stîncii temporale este destul de caracteristică). Intratumoral, se pot constata calcificări.

Secţiunile tomografice sînt revelatoare, deşi diagnosticul diferenţial trebuie făcut cu : craniofaringiomul, carcinomul naso-faringian, meningiomul de clivus etc.

B) TUMORI SEMIMALIGNE

Osteocondromul

Este considerat tumoare „semimalignă", datorită posibilităţii de malignizare a unui condrom (osteocondrom), cînd pusee de creştere rapidă sînt în discordanţă cu calcificări centrale (intratumorale), reduse (condrosarcom). Se localizează rar la nivelul craniului, dar mai frecvent la nivelul sincondrozei sfeno-occipitale, sau al regiunii sfeno-etmoidale.

Proveniența condroamelor are ca substrat incluziuni aberante de cartilaj, sechestre cartilaginoase care s-au produs în timpul perioadei de creştere (Schmitzer).

Se poate întîlni *solitar — primitiv*, la nivelul craniului, sau *secundar*, în cadrul unei *condromatoze*.

Caracterele anatomice şi evolutive apropie aceste tumori de meningioame, în cadrul acestora Cushing distingînd varietatea condroblastică (David).

Radiologic, la nivelul bolţii craniului (mai frecvent frontal sau parietal) sau la nivelul bazei, se constată distrucţii osoase (reduse), deseori cu calcificări, pe fondul unei structuri areolare.

În funcţie de localizare, aceste tumori trebuie diferenţiate de meningioame, craniofaringioame, cordoame, colesteatoame.

Scanned with OKEN Scanner

Intervenţia chirurgicală este indicată, radioterapia nefiind eficientă.

Tumorile cu mieloplaxe

Cele cu localizare craniană sînt excepţionale.

Procesul neoformativ este iniţial localizat în spongioasă, apoi îndepărtează tăbliile osoase, le subţiază şi chiar le perforează; poate determina sindrom de H.I.C.

Radiologic, ca şi în cazul altor localizări, la nivelul craniului se constată: un focar unic de osteoliză cu contur net, cu reacţie scleroasă limitantă, mai frecvent situat occipital sau temporal. Local, epicranian, se palpează tumora, iar diagnosticul de certitudine se stabileşte prin biopsie.

C) TUMORI MALIGNE

Tumorile maligne care interesează craniul sînt: *primitive, secundare* (metastatice) şi *propagate*.

Cele primitive sînt în majoritate *sarcoame* cu substrat în elementele conjunctive intraosoase; alături de acestea se înscriu: *mielomul, cloromul* (cancerul verde Aran), *boala Hodgkin*.

TUMORI MALIGNE PRIMITIVE

Osteosarcoamele

Se compun din celule de origine conjunctivă, iar substanţa fundamentală intercelulară poate prezenta diferite stadii de trecere spre metaplazia osoasă (mucoid, osteoid etc.), de unde şi diferitele varietăţi de sarcoame (Schmitzer şi colab., 1963).

Pe măsură ce osteosarcomul distruge (realizînd osteoliză), (fig. 58) se produc şi condiţii de osteogeneză; se eliberează, local, calciu care se fixează pe ţesut conjunctiv tînăr şi, în anumite condiţii circulatorii (locale), se realizează *spiculi osoşi* (radiari, perpendiculari) sau *formaţiuni osoase* (lamelare, arciforme) (fig. 59).

În diverse etape evolutive şi în funcţie de elementele interesate, se constată diferite *aspecte radiologice*:

Osteosarcomul osteogenic

La nivelul craniului, este cea mai frecventă tumoră malignă şi de obicei este interesată bolta, la nivelul parietalelor.

Radiologic se depistează o componentă osteolitică (osteodistructivă) care coexistă cu aspecte osteoblastice (osteoformatoare) (fig. 60). Unul dintre aceste aspecte poate fi predominant determinînd tipul osteosarcomului.

Osteoliza este variabilă ca întindere, neregulată, cu marginile estompate; sînt interesate ambele tăblii şi diploia. Ţesuturile moi, epicraniene, sînt invadate.

Evoluţia este rapidă; metastazele (pulmonare) sînt frecvente.

Stadiul iniţial al unui osteosarcom, cînd se constată o demineralizare localizată, se depistează în situaţii rarisime.

Este de reţinut şi posibilitatea degenerării sarcomatoase a *osteitei deformante Paget* (Chişleag; Mihăilescu şi Paraschivescu; Schmitzer).

Fibrosarcomul periostic

Este o tumoră malignă, iniţial periostică şi ulterior osoasă propriu-zis. La nivelul craniului, se poate localiza la boltă sau la bază.

Scanned with OKEN Scanner

Radiologic, se constată o manifestă îngroșare a tăbliei externe, mai evident la nivelul periostului, sub care condensarea existentă are aspect neomogen.

Sarcomul Ewing

Se localizează rar la nivelul craniului și, în general, prezintă unele caracteristici :

— clinic, are aspect inflamator (local), simulînd osteomielita ; are o mare sensibilitate la **Rx**, fiind un important test de diagnostic ; respectă articulațiile ; produce metastaze.

Radiologic, realizează un aspect lacunar — distructiv cu contururi nete (uneori cu limite imprecise) și apoziții periostale stratificate (în „foi de ceapă"), care preced osteoliza.

Diagnosticul diferențial se face cu : osteomielita și osteosarcomul (forma osteolitică centrală).

Reticulosarcomul

Se întîlnește și la nivelul craniului. Este radiosensibil, dar mai puțin decît sarcomul Ewing ; supraviețuirile peste 5 ani sînt frecvente.

Radiologic, se constată zone de osteoliză cu septuri osoase — *aspect de fagure* (mai ales în tumorile voluminoase).

Mielomul (mielomul multiplu, plasmocitomul, boala Kahler etc.).

Este o *afecțiune de sistem*, malignă, dependentă de măduva hematopoietică, manifestîndu-se oriunde există țesut reticulo-endotelial cu potențial hematopoietic (Schmitzer și colab.). În acest context, localizările sînt multiple, inclusiv la nivelul craniului.

Aspectele radiologice sînt în funcție de vîrsta subiectului și de localizare. Privind vîrsta, cu cît este mai înaintată și deci cantitatea de măduvă roșie este mai redusă, focarele osteolitice sînt mai limitate și ștanțate. La nivelul craniului, mielomul multiplu (plasmocitomul) se manifestă prin multiple focare osteolitice determinate de nodulii plasmocitari cu comportare tumorală.

Zonele de osteoliză (fig. 61)— rotunde, ovalare, cu contur net au diametrul cuprins între cîțiva milimetri și cîțiva zeci de milimetri ; cu timpul confluează, realizînd imagini policiclice.

Se pot constata tumorete plasmocitare, epicraniene și/sau intracraniene.

Alături de aceste imagini radiologice, diagnosticul trebuie completat cu : confirmarea hiperglobulinemiei (caracteristică), cercetarea albuminozuriei Bence-Jones și mai ales puncția sternală (sînt prezente numeroase cuiburi de celule plasmatice).

Aceste examene pot diferenția mielomul multiplu de *carcinozele generalizate*, ale căror imagini radiologice sînt ușor confundabile cu cele din plasmocitom, dar fiind concomitente și cu leziuni pulmonare.

Radioterapia poate aduce scurte stagnări în evoluția mielomului multiplu.

Cloromul (cancerul verde Aran, cloromiomul).

Este considerat ca fiind o varietate de mielom, avînd originea în măduva hematopoietică și fiind însoțit de modificări sanguine.

Afectează vîrstele tinere, mai frecvent sexul masculin.

Localizările craniene constau în focare osteolitice, ale căror limite au caracter invadant, de malignitate. Acest sediu este însoțit, de obicei, de alte localizări, mai frecvent în oasele plate.

Boala Hodgkin

Considerată boală de sistem, această afecțiune se localizează nu numai în organele limfatice, ci oriunde există țesut reticulo-endotelial cu potențial

Scanned with OKEN Scanner

Fig. 52 — Osteom intrasinusal, frontal

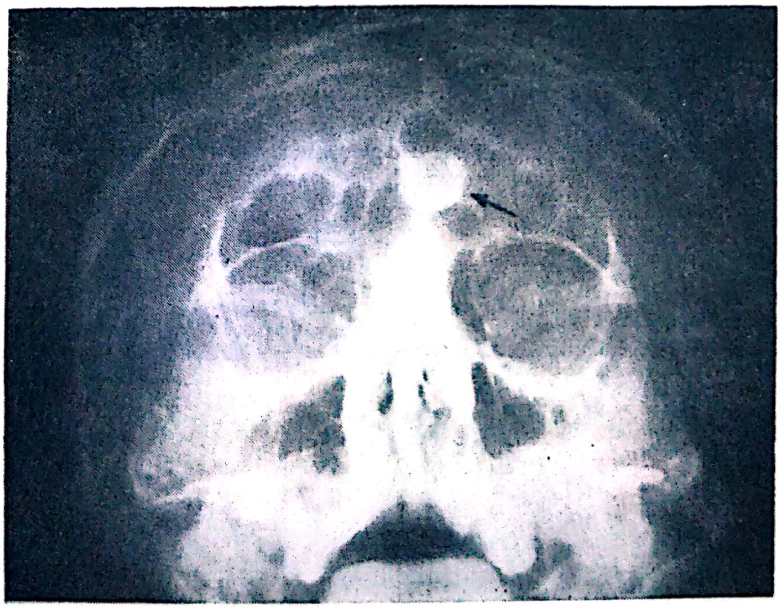

Fig. 53 — Osteom dependent de peretele intern al sinusurilor frontale

Scanned with OKEN Scanner

Fig. 54 — **Osteom spongios la nivelul bolţii craniului**

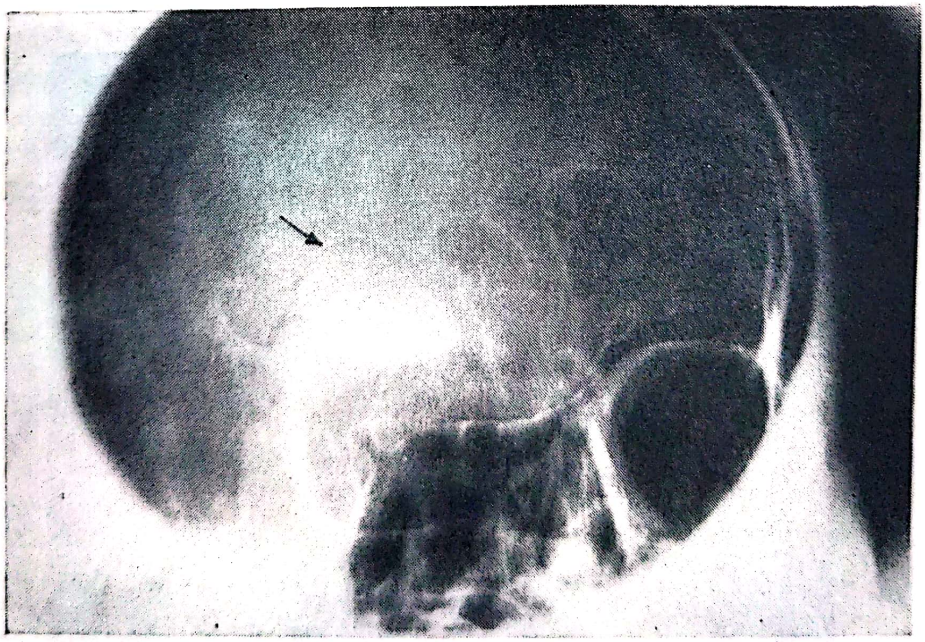

Fig. 55 — **Osteom compact, situat în sinusul frontal drept**

Scanned with OKEN Scanner

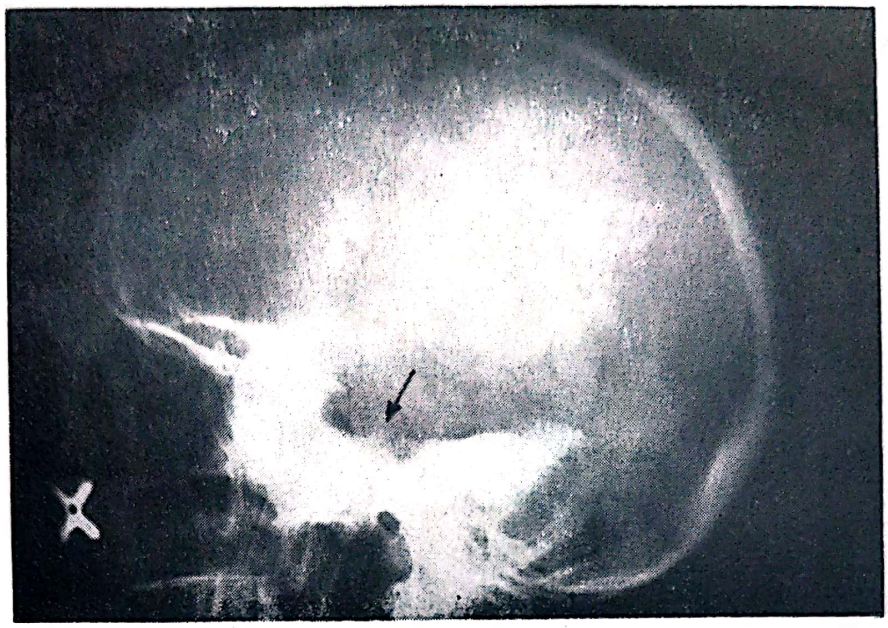

Fig. 56 — Osteom (extins) al bazei craniului

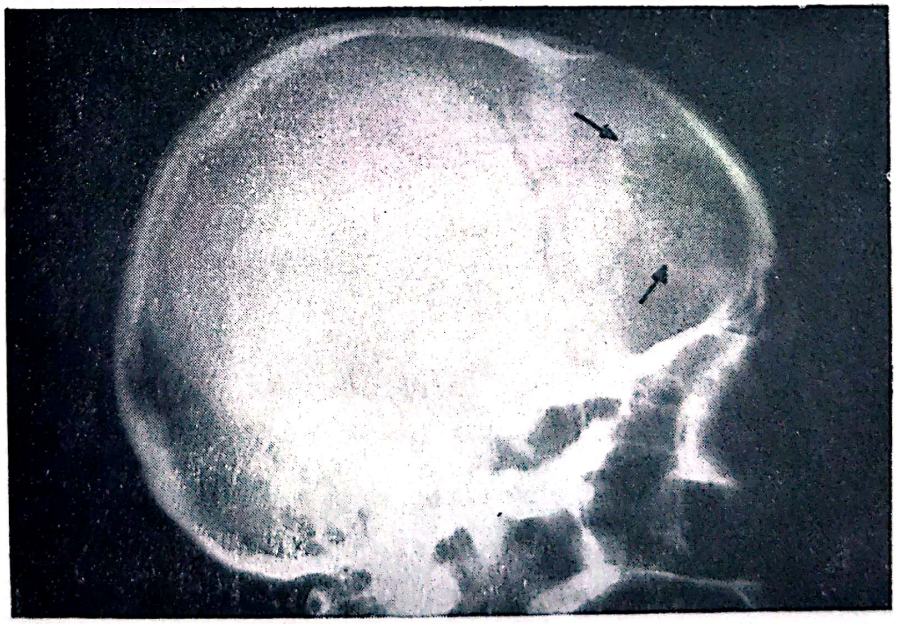

Fig. 57 — Hemangiom (evolutiv) frontal

Scanned with OKEN Scanner

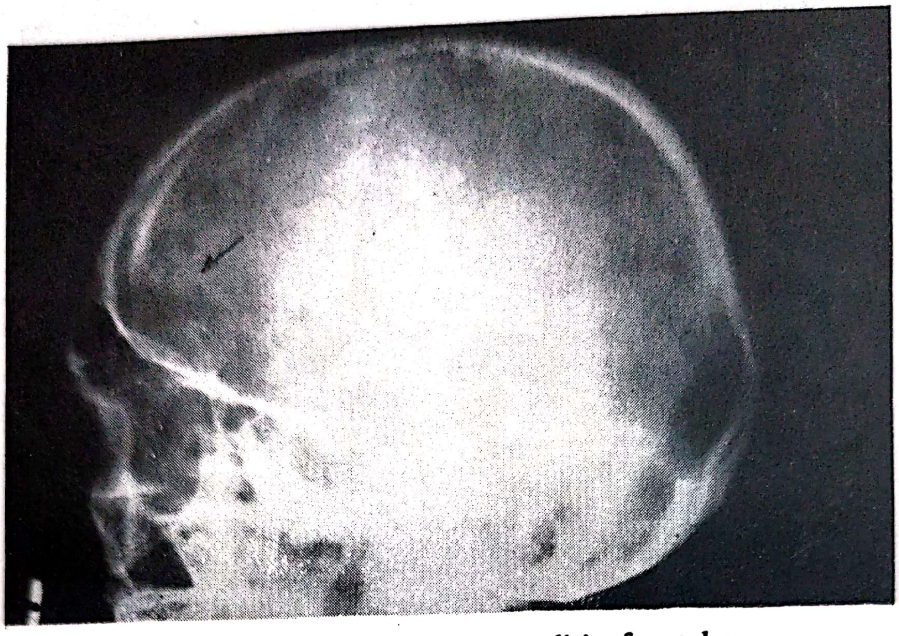

Fig. 58 — **Osteosarcom osteolitic, frontal**

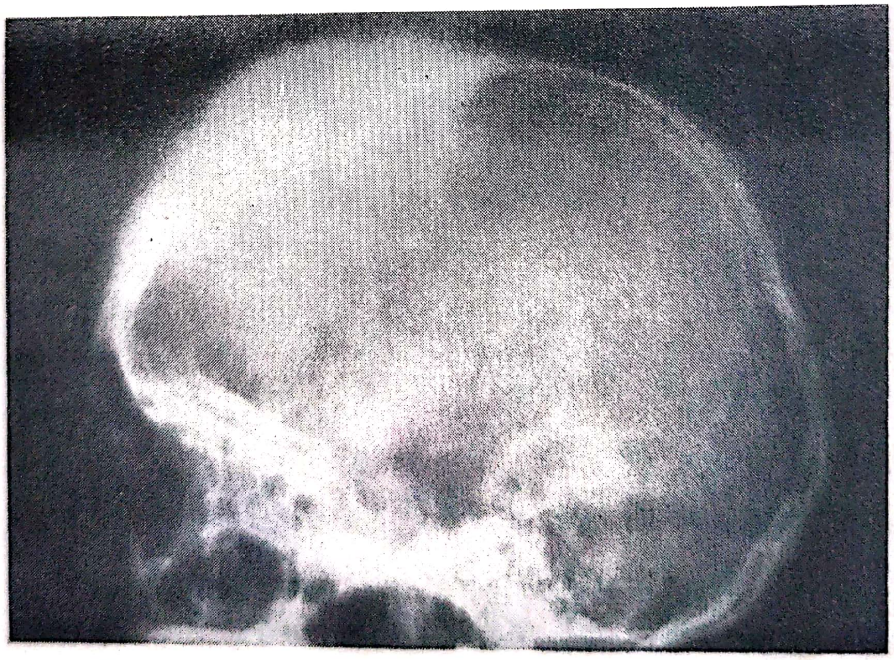

Fig. 59 — **Osteosarcom osteogenetic, fronto-parietal**

Scanned with OKEN Scanner

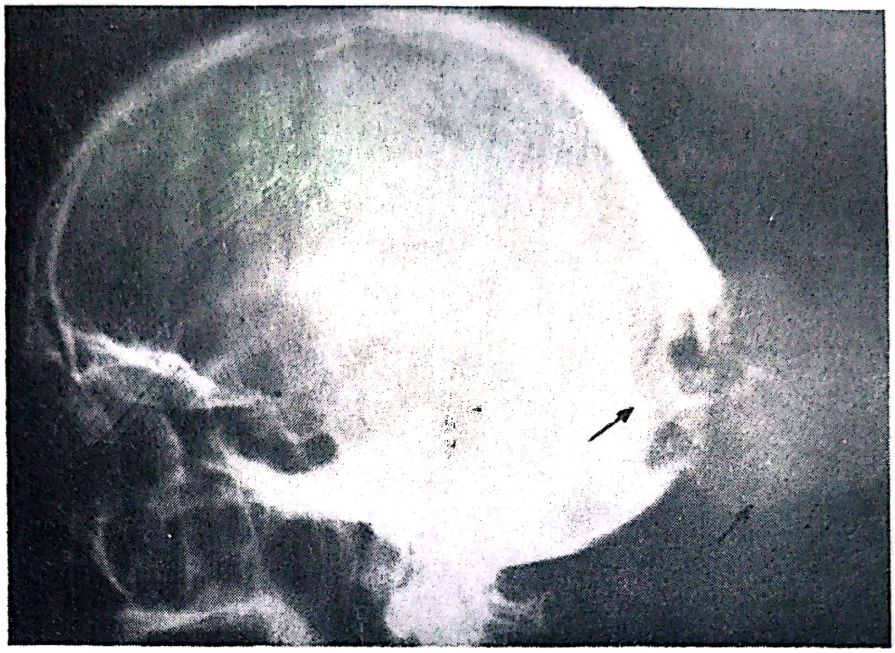

Fig. 60 — **Osteosarcom occipital (osteolitic şi osteoformator)**

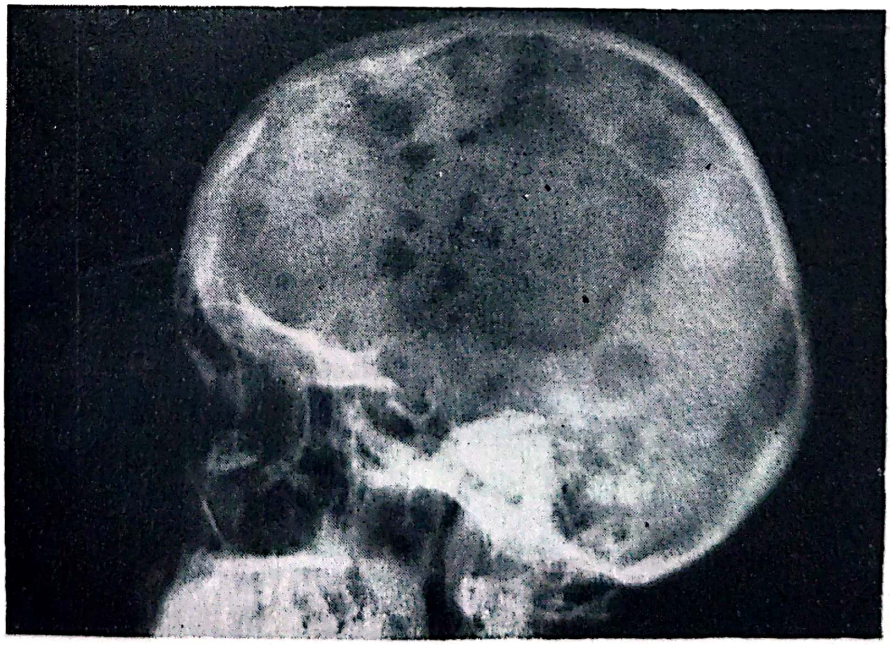

Fig. 61 — **Mielom multiplu (plasmocitom) cranian**

Scanned with OKEN Scanner

Fig. 62. — **Metastaze (osteolitice) craniene**

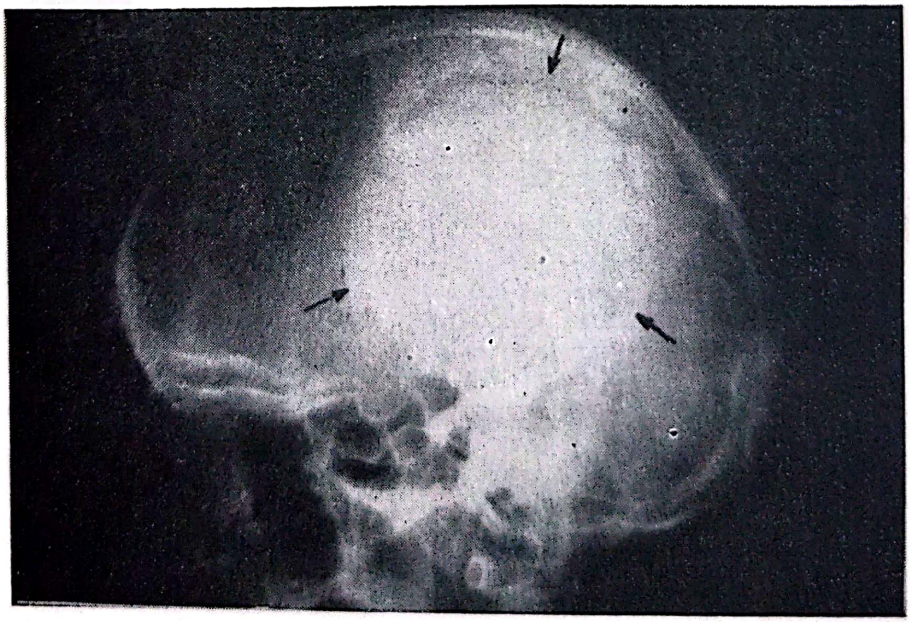

Fig. 63 — **Metastază craniană („unică")**

Scanned with OKEN Scanner

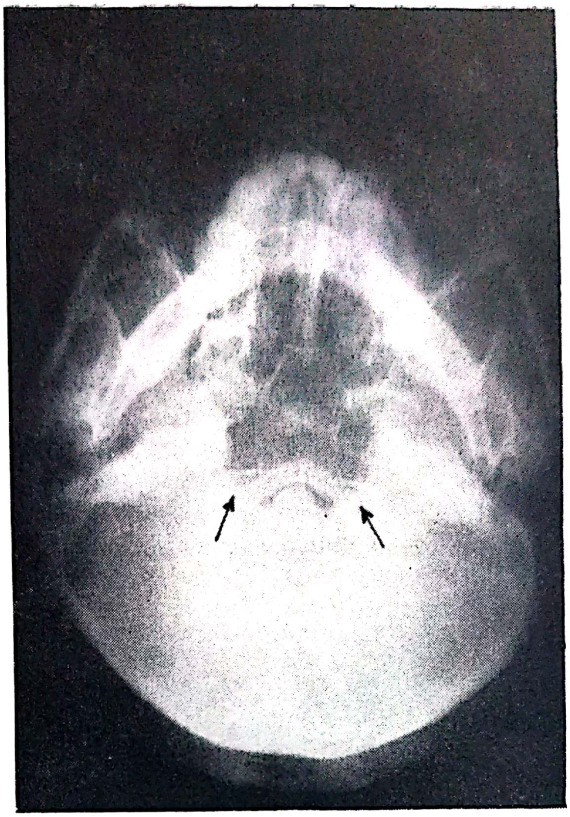

Fig. 64 — Osteoliză de bază
(epiteliom naso-faringian invadant)

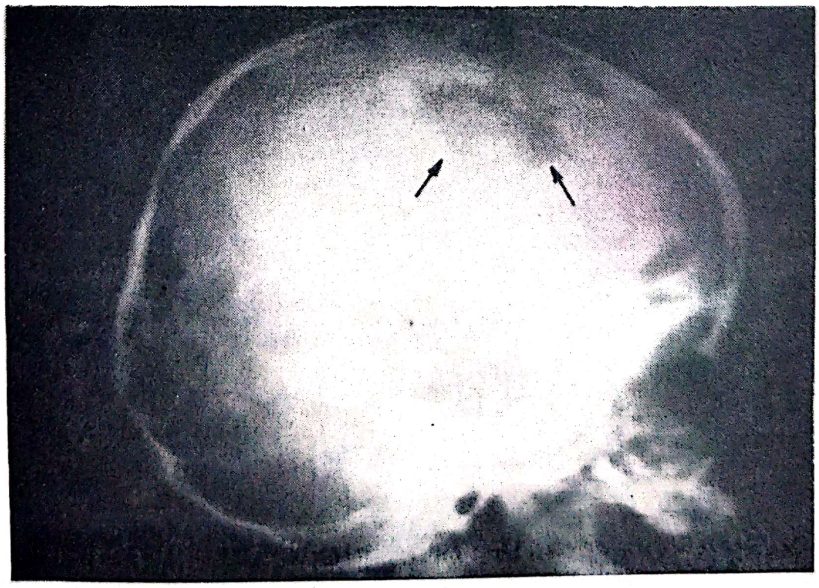

Fig. 65 — Leziuni osoase în boala Hand-Schüller-Cristian

Scanned with OKEN Scanner

Fig. 66 — **Granulom eozinofil, frontal**

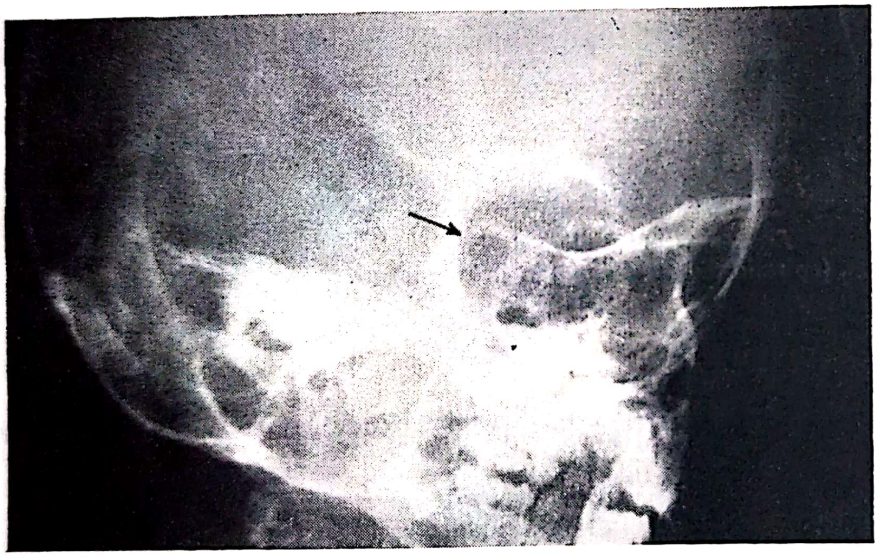

Fig. 67 — A

Gaură optică dreaptă cu diametrul sporit. Gliom de nerv optic

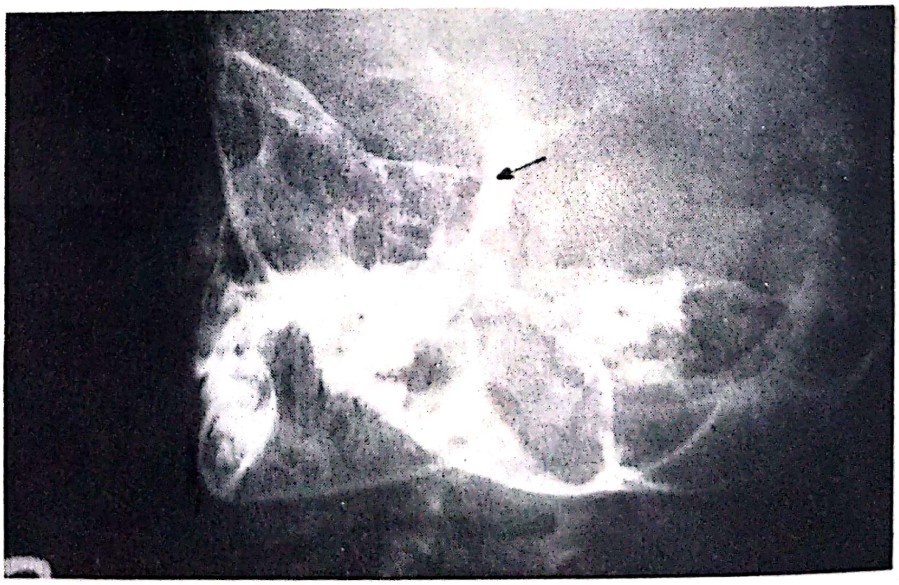

Fig. 67 — B

Gaură optică stîngă, normală

Scanned with OKEN Scanner

hematopoietic. Denumită mai corect „granulomatoză malignă", are la bază un proces inflamator granulomatos cronic cu evoluție malignă (Schmitzer și colab.).

Localizarea craniană (de obicei focar unic) se face într-o fază tardivă a evoluției bolii.

Imaginea radiologică nu are nimic caracteristic. Zona de osteoliză este însoțită de procese scleroase (reparatorii, osteocondensante), situată mai frecvent parietal sau frontal. Diagnosticul nu se poate stabili numai radiologic; concomitența cu alte leziuni (mediastinale, splenice, osoase) și puncția-biopsie (locală sau ganglionară) sînt revelatoare.

TUMORI MALIGNE SECUNDARE

O a doua categorie de tumori maligne craniene, sînt *tumorile secundare* sau *metastazele craniene*.

Afectarea tumorală metastatică a craniului este mai frecventă în cancerul *de sîn* și în cel *de tiroidă* (în particular osteofile).

Radiologic, într-un stadiu „inițial" se constată una sau mai multe zone de decalcifiere (transparențe) care, cu timpul, se transformă în lacune rotunde, conturate, care realizează un aspect perforant; aceste zone pot avea și limite estompate, neregulate; dimensiunile variază de la cîțiva milimetri la cîțiva centimetri (fig. 62, fig. 63).

Diagnosticul diferențial se face cu mielomul multiplu.

Pe lîngă acest aspect *osteolitic*, metastazele craniene se pot materializa, predominant, *osteoplastic*, ca în cazul cancerului *de prostată* sau *de sîn* (procesul osteolitic este însoțit de reacție osteoformatoare).

Acest gen de tumori se constată, în general, peste 40 de ani, iar un examen complet poate depista leziunea primitivă sau/și alte localizări metastatice.

TUMORI MALIGNE PROPAGATE

Tumorile maligne — *propagate* se dezvoltă rapid afectînd regiuni de craniu prin invazie de vecinătate.

La nivelul bazei craniului, epitelioamele implantate pe mucoasa nazofaringiană (fig. 64) sau a sinusurilor invadează, secundar, osul. Se pot constata și sarcoame, dar cu evoluție mai lentă.

În diagnosticul radiologic al tumorilor craniene—propagate sînt necesare diverse incidențe pentru localizarea procesului tumoral, iar radiografiile cu raze moi pot evidenția leziunea propriu-zisă.

II. INTERESĂRI CRANIENE ÎN RETICULOZE (LIPOIDOZE-TEZAURISMOZE)

Sub denumirea de *histiocitoză* „X", Lichtenstein (1953) înglobează trei afecțiuni (reticuloendoteliale) principale:

— maladia Hand-Schüller-Cristian;
— sindromul Letterer-Siwe;
— granulomul eozinofil.

Sînt *boli de sistem* (reticulo-endotelial), în care se constată tulburarea metabolismului grăsimilor, cu depunere în reticulul și în celulele endoteliale din întregul corp (tegumente, oase, ganglioni, organe interne — ficat, splină, rinichi, pulmon), a unor produși intermediari și esteri de colesterină.

Etiologia este necunoscută („X").

Boala Hand-Schüller-Cristian (xantomatoză osoasă, reticuloendoterioză cranio-hipofizară, granulom lipoidic al scheletului etc.) este o lipoidoză colesterinică.

Se caracterizează prin : lacune craniene, exoftalmie și disfuncție endocrină (diabet insipid) (fig. 65).

Lacunele craniene. Modificările scheletice sînt generalizate, dar afectează, cel mai frecvent, craniul (copii de sex masculin, între 2—5 ani). La nivelul bolții, țesutul granulomatos se formează pe tabla externă sau între tabla internă și dura, erodînd osul (focare osteolitice). Pe radiografii se constată transparențe rotunde, ovalare, cu margini nete, care pot conflua, dînd aspect de hartă geografică.

Superficial, le corespunde o tumefacție palpabilă, indoloră.

La nivelul bazei craniului, leziunile anatomopatologice, mai ales în regiunea selară, sînt tot de tip distructiv (cu adîncirea sau erodarea șeii și disfuncție endocrină) ; proliferarea endoorbitară (cu exoftalmie), afectarea fantei sfenoidale și chiar a vîrfului stîncii temporale sînt alte posibilități de localizare.

Sindromul Letterer-Siwe se manifestă înainte de 2 ani, are mers acut și sfîrșit letal.

Distrugerile osoase, circumscrise, de obicei localizate la bolta craniului, se însoțesc de spleno- și hepatomegalie, hemoragii (gen purpură), anemie progresivă, hipertrofie ganglionară.

Granulomul eozinofil (fig. 66).

După Glanzmann, Rowland și Tannhauser (cit. Chișleag), granulomul eozinofil (Albright) este expresia cea mai moderată, iar sindromul Letterer-Siwe cea mai malignă — în raport cu boala Hand-Schüller-Cristian (în cadrul acestei categorii de afecțiuni).

Etiologia granulomului eozinofil (solitar) nu este precizată, uneori fiind incriminat și traumatismul local.

Radiologic, se constată o liză osoasă, cu contururile destul de nete, rotundă sau ovalară, care se însoțește de febră, dureri locale, hipertrofie ganglionară și eozinofilie.

Este radiosensibil și această particularitate este principalul element de diagnostic alături de examenul histopatologic).

Scanned with OKEN Scanner

CAPITOLUL VII

CRANIU — TRAUMATISM — RADIOGRAFIE

FRACTURILE CRANIENE

Impactul unui corp contondent (agent vulnerant) cu craniul sau al craniului cu acesta, în anumite condiții, poate realiza o întrerupere a continuității osoase (tăblie externă, internă sau a ambelor), determinînd o *fractură craniană*.

Forma agentului vulnerant, condițiile și mecanismele de acțiune, locul impactului, vîrsta pacientului și alți factori care se intrică determină o largă varietate de fracturi craniene.

Clinica și aspectul radiologic al fracturilor craniene rămîn principalele criterii de „apreciere" ale unei fracturi craniene, sugerînd eventualele complicații determinate la nivelul conținutului cranian.

Diversele aspecte radiografice ale fracturilor craniene sînt și elemente de elucidare ale unor implicații medico-legale ; trebuie să se țină cont și de faptul că aproximativ 14% din fracturile craniene nu sînt vizibile radiografic (depistate operator sau necropsic) și că aproximativ 19% sînt mai întinse decît constatarea radiologică (C. Arseni și I. Oprescu, 1972).

Pentru a se produce o fractură craniană, agentul vulnerant trebuie să aibă o anumită intensitate, sau viteza de mișcare a craniului trebuie să aibă o anumită valoare. Acționează, în plus, elasticitatea craniului, unghiul de impact, stîlpii de rezistență, vîrsta sinostozării suturilor, forma agentului vulnerant și suprafața pe care acționează etc.

Considerăm că, datorită multiplelor criterii de apreciere a fracturilor craniene, care au generat, implicit, multiple clasificări, este mai importantă (pentru practică), prezentarea celor mai frecvente aspecte radiografice întîlnite.

Radiografic se pot constata :

1. **Fisuri craniene.**
2. **Fracturi craniene nedenivelate :** *liniare, cominutive, diastază* (disjuncție) *suturară, fractura-disjuncție* etc.
3. **Fracturi craniene denivelate :** *evulzive — cu extruzie* și *fracturi cu înfundare — depresive.*
4. **Fracturi craniene „complexe" :** *cranio-otice, cranio-sinusale, cranio-orbitare* etc.).

Fracturile craniene pot fi situate la nivelul bolții, al bazei, sau interesînd ambele compartimente.

1. FISURILE CRANIENE (planșa XIV, fig. A și B)

Constau în întreruperea continuității unei tăblii a craniului (externă sau internă).

Radiologic, se constată un traiect radiotransparent subțire, liniar, foarte rar ramificat, prelungind o fractură liniară sau fiind de sine stătător.

2. FRACTURI CRANIENE NEDENIVELATE

A) **Traiectele liniare de fractură**

Pot fi unice sau multiple, localizate foarte diferit (frontal, temporal, parietal, occipital ; fronto-temporal, parieto-temporal etc.) ; pot iradia la nivelul bazei craniului — la stînca temporală, orbită, sinusuri etc.

Radiografic, se constată o transparență liniară cu o lărgime de 1—2 mm (uneori mai mare), efilată la extremități, cu lungime variabilă. Cînd ambele tăblii osoase sînt fracturate în planuri decalate, pot apare două traiecte radiotransparente, relativ paralele. Aceste *fracturi simple*, pe lîngă aspectul liniar, pot fi și angulare, rareori ramificate.

Se pot constata și traiecte de fracturi liniare, multiple (implicînd mai multe puncte de impact), precum și fracturi *cominutive*, reprezentate de o zonă cu multiple fragmente fracturare (numai rareori nedenivelate) sau o suprafață circumscrisă, cu traiecte stelare.

Uneori traiectele liniare de fractură au caractere mai puțin nete, și atunci se impune un diagnostic diferențial. În practică, sînt frecvente cazurile cînd sînt considerate fracturi : *amprente arteriale, canale ale venelor diploice, suturi, oase supranumerare* și chiar în condițiile unei experiențe în interpretarea leziunilor traumatice craniene, trebuie avut în vedere :

— Amprentele arteriale, de obicei ale arterei meningee mijlocii, au limitele mai puțin nete, uneori condensate discret; au sediu temporo-parietal, cu direcție în sus și posterior (pornind din regiunea pterionului) ; se subțiază progresiv și se dicotomizează ; sînt de obicei mai largi decît traiectele liniare de fractură ; bilateralitatea și simetria lor sînt un important semn de diagnostic;

— Amprentele venoase, realizate de sinusurile durei (sfeno-parietal, lateral etc.) sînt mai largi, au sediu cunoscut și limite imprecise ; canalele venelor diploice sînt sinuoase, mai largi, uneori convergente în regiunea parietală („stea vasculară") ;

— Suturile au sediu precizat, limite dantelate neregulate, condensate. Sînt confundate, mai frecvent, sutura metopică (persistentă), sutura sfeno-scuamoasă, parieto-mastoidiană etc. ;

— Oasele vormiene sînt considerate, uneori, fragmente osoase fracturare (ele fiind oase supranumerare).

B) **Diastaza suturară și fractura-disjuncție**

Sînt realități întîlnite destul de frecvent în practică.

Diastaza posttraumatică a uneia (sau a mai multor) suturi (planșa XIV, fig. C) se poate produce numai înaintea sinostozării complete ; constă într-o îndepărtare a marginilor unei suturi cu apariția, între acestea, a unui spațiu anormal pentru o anumită vîrstă. În cazul suturii lambdoide, o îndepărtare mai mare de 1,5 mm în cel puțin trei puncte (separate) sau o diferență de lărgime de minimum 1 mm între ramurile suturii lambdoide, pledează pentru diastaza suturară (Grossart și Samuel, 1961 — cit. de Rawbotham).

Scanned with OKEN Scanner

Diastaza-fractură sau *fractura-disjuncție*, (pl. XIV, fig. D și pl. XV, fig. E) este reprezentată de o linie de fractură la nivelul unei suturi, iradiată la sau de la aceasta. În acest caz, diagnosticul radiologic este mai facil decît în situația anterioară.

3. FRACTURI CRANIENE DENIVELATE

Marea majoritate, situate la nivelul bolții, sînt de obicei cominutive și realizează două mari varietăți :

— *depresive* (cu înfundare) (pl. XV, fig. F), cînd zona fracturată este situată înăuntrul conturului cranian (lezînd uneori meningele, creierul, arterele meningee, sinusurile venoase etc.);

— *extruzive* (evulsive), cînd fragmente osoase sînt detașate (complet sau incomplet în afara conturului craniului.

Se pot întîlni și aspecte concomitente (extruzive și depresive).

În fracturile depresive (cu înfundare), radiologic se constată : fractură cominutivă, cu fragmente deplasate în interiorul conturului osos (al bolții) ; uneori fragmentele sînt suprapuse numai marginal (fragmente încălecate) și realizează zone opace (frecvent liniare).

Sînt mult mai bine vizibile cu ajutorul incidențelor tangențiale (mai ales cînd înfundarea este plată sau angulată, în „povîrniș").

Această varietate de fracturi denivelate cu înfundare (pl. XV, fig. G) pot fi „fracturi deschise", conținutul cutiei craniene comunicînd (direct sau indirect) cu mediul extern și clinico-radiologic, o parte dintre ele pot fi „plăgi cranio-cerebrale". În această situație, agentul vulnerant interesează : scalpul, craniul, pahimeningele—leptomeningele, creierul și, eventual, sistemul ventricular și pentru eliminarea corpurilor străine (eschile osoase, gloanțe, schije etc.), a țesutului cerebral atrițional (factor edematogen), și închiderea breșei realizate traumatic, se indică intervenția neurochirurgicală precoce (după restabilirea funcțiilor vitale) (M. Rusu și colab., C. Aldescu, 1980).

4. FRACTURI, CRANIENE „COMPLEXE"
(cranio-otice, cranio-sinusale, cranio-orbitare etc.)

Practic, aceste fracturi sînt *fracturi ale bazei craniului* și aproximativ jumătate dintre ele sînt iradiate de la boltă. Fracturile izolate : otice, sinusale, orbitare se întîlnesc într-o incidență mult mai redusă.

Fracturile bazei craniului reprezintă aproximativ 60% din fracturile craniene, interesînd în majoritate un singur etaj.

În mod cu totul particular, în fracturile bazei craniului, simptomatologia clinică orientează examenul radiologic și acesta precizează diagnosticul.

Fracturile etajului anterior al bazei craniului

Etajul anterior a bazei este reprezentat anterior și median de etmoid, a cărui apofiză crista galli separă lama cribriformă în două jumătăți, pe unde trec rădăcinile nervului olfactiv ; antero-lateral, bosele orbitare ale frontalului (os subțire și cu neregularități) separă fața inferioară a lobilor frontali de cavitățile orbitare ; anterior, la joncțiunea dintre boltă și baza craniului, se află sinusurile frontale (cu dezvoltare variabilă). Micile aripi sfenoidale (os compact, rezistent) conțin canalele optice (traversate de nervii optici).

În situațiile cele mai frecvente, un traiect de fractură coboară vertical de la nivelul bolții (osul frontal) iradiind la plafonul orbitar, interesînd sinusul frontal

Scanned with OKEN Scanner

(pl. XV, fig. H) și, uneori, lama ciuruită a etmoidului; traiectele laterale pot interesa vîrful orbitei și canalul optic.

Clinic se constată: echimoză palpebrală (tardivă, bilaterală), epistaxis (la scurt timp după traumatism, nu prin leziuni nazale directe), posibilă anosmie, cecitate unilaterală (imediată, de obicei definitivă sau progresivă, prin modalități diferite de interesare a nervului optic). Cînd este interesată fanta sfenoidală, se realizează „sindromul de fantă sfenoidală" cu oftalmologie completă sau, mai frecvent, numai paralizii parțiale ale nervilor oculomotori.

Fistula cranio-nazală de l.c.r. este o complicație importantă a fracturilor etajului anterior al bazei, și datorită riscului septic, tratamentul chirurgical se impune (Oblu N. și Ianovici N. — „Fistulele lichidiene cranio-nazale posttraumatice", Ed. Junimea, 1978).

Un semn radiologic de certitudine al unei fracturi de bază — etaj anterior — este *pneumatocelul* (pneumocelul, pneumocefalul posttraumatic) care constă în prezența aerului intracranian, vizibil pe radiografii simple de craniu (pl. XV, fig. J).

Este reprezentat de o colecție aerică intracraniană, care ocupă un spațiu preexistent clivabil, sau un spațiu nou creat prin distrugerea traumatică a țesuturilor (Rusu M., 1969). Pentru pătrunderea aerului intracranian, sînt necesare două condiții:

— un traiect artificial care să realizeze o comunicare între o cavitate aerică a bazei craniului cu spațiul endocranian;

— o forță activă care să împingă sau să aspire aerul endocranian.

Prima condiție este realizată de o fractură comunicantă a etajului anterior al bazei, al cărui element esențial este breșa osteo-meningee. Substratul anatomic în formarea pneumatocelului (ca și în formarea fistulei lichidiene) implică fractura peretelui osos, cu ruperea mucoasei sinusale, a pahi- și leptomeningelui și, eventual, lezarea parenchimului cerebral.

Prin această soluție de continuitate (breșa muco-osteo-meningeală) sînge și l.c.r., se scurg la exterior, iar aerul pătrunde (din fosele nazale sau dintr-o cavitate anexă), intracranian.

În legătură cu a doua condiție de formare a pneumatocelului, forța activă care împinge sau aspiră aerul intracranian, sînt mai multe teorii (clasică, fiind teoria s u p a p e i la nivelul breșei osteo-meningeale).

Revenind la spațiul anatomic în care se poate dezvolta pneumatocelul, acesta poate fi: *epidural, subdural, subarahnoidian, intracerebral* (extra- sau intraventricular); diverse localizări pot fi și concomitente.

Localizarea intracerebrală (mai ales în lobul frontal) implică prezența unui focar de contuzie-dilacerare.

Radiografic, pneumatocelul se poate constata sub formă de insule aerice difuze, sau cînd este intraventricular (pneumocefalie internă) simulează o ventriculografie gazoasă, (pl. XVI, fig. K și L) fiind mobil, în funcție de mișcările (poziția) capului. Se poate „alimenta", sporindu-și volumul, iar alteori se resoarbe; poate fi o sursă de complicații septice.

Tratamentul constă în închiderea chirurgicală a breșei osteo-meningeale.

Alte aspecte radiografice ale fracturilor etajului anterior al bazei:

— fracturi laterale: iradiate la canalul optic (uneori interesat prin fragment deplasat) sau la fanta sfenoidală;

— fracturi cominutive ale plafonului orbitar;

— fracturi izolate ale peretelui anterior al sinusului frontal;

Scanned with OKEN Scanner

— fractură cu înfundarea etmoidului (prin apofiza montantă a maxilarului superior) ;

— fractură iradiată la jugum sfenoidal (care poate realiza un sindrom optochiasmatic) sau la sinusul sfenoidal (producînd fistulă de l.c.r. sau fistulă carotido-cavernoasă) ; poate fi interesată și șaua turcească ;

— disjuncții cranio-faciale.

Fracturile etajului anterior al bazei craniului pot leza ramuri ale arterei meningee anterioare, generînd un hematom extradural (subfrontal) dificil de diagnosticat.

Privind *diagnosticul radiologic* al fracturilor etajului anterior al bazei, trebuie avut în vedere :

— evidențierea acestor fracturi (îndeosebi cele etmoidale) constituie „piatra de încercare" a tehnicii radiologice (Colas) ;

— diagnosticul radiologic corect al fracturilor etajului anterior al bazei se stabilește, în medie, în 80% dintre situații ;

— există și fracturi invizibile radiologic (microfracturi) ;

— leziunile anatomice sînt mult mai importante decît sugerează examenul radiologic.

Oricum, explorarea radiologică este una din cheile diagnosticului, fiind necesar un studiu sistematic, avizat, al neuro- și viscerocraniului (Carr, Metzger).

Se recomandă :

— radiografii de craniu, profil drept și stîng, cu raza incidentă perpendiculară pe planul sagital, centrată în spatele unghiului extern al orbitei ; o imagine de profil să fie realizată în ortostatism pentru a se aprecia eventuala existență de l.c.r. în sinusul sfenoidal ;

— incidențele Waters, Rowe și Killey și, de asemenea, incidența Blondeau, pentru orbită și respectiv pentru sinusurile feței ;

— incidențele Gilles și Harteman, Rhese, pentru canalul optic și orbită ;

— incidența Brunetti, pentru canalul lacrimo-nazal ;

— incidența Tcheboul, pentru sinusul frontal și celulele etmoidale anterioare (proiectate superior) ;

— incidența Hirtz, cu variante (Hirtz-1, Schüller-Hirtz), avînd largi posibilități de diagnostic (sinus sfenoidal, celule etmoidale etc.) ;

— secțiunile tomografice, obținute prin tomografia clasică, în plan frontal și sagital, pot preciza diagnosticul în numeroase cazuri (Delpech, Hurth) ; zonografia, cu secțiuni de 3—5 mm este de preferat (Legré).

Tomografia hipocicloidă („balayage hypocicloide"), simplifică interpretarea modificărilor existente la nivelul complexei arhitecturi a „sistemului etmoido-frontal".

Fracturile etajului mijlociu al bazei craniului

Etajul mijlociu al bazei — fosa cerebrală mijlocie — este situat lateral față de șaua turcească, posterior și inferior față de marginea liberă a micii aripi sfenoidale. Cuprinde : marea aripă sfenoidală și temporalul (postero-extern), cu porțiunea bazală a scoicii și fața antero-superioară a stîncii.

Fracturile stîncii temporale. Sînt cele mai numeroase dintre fracturile bazei craniului, marea majoritate fiind iradiate de la boltă.

Au următoarele *tipuri anatomo-clinice*, în raport cu axul stîncii :

— *axiale* (longitudinale), reprezentînd aproximativ 2/3 din cazuri, majoritatea iradiind de la solzul temporalului. Pot fi : complete (timpano-labi-

rintice), determinînd surditate totală, otoragie (sau hemotimpan), uneori paralizie de facial, și incomplete (extralabirintice), cu otoragie și uneori paralizie de facial;

— *transversale* (pl. XVI, fig. M), mai frecvent perpendiculare pe 1/3 medie a stîncii, iradiate de la occiput. Afectează urechea internă (dînd surditate de percepție și tulburări vestibulare) și, adesea, facialul (paralizie facială periferică); nu dau otoragie;

— *oblice*, secundare unui traumatism mastoido-occipital; traiectul de fractură iradiază descendent de la occiput, traversează șanțul sinusului lateral, celulele mastoidiene, antrum-ul, căsuța, urechea internă, canalul Fallope, ajungînd la gaura ruptă anterioară. Dau surditate totală, otoragie și paralizie de facial (uneori), fiind foarte grave din punct de vedere funcțional.

Se mai menționează iradieri la fanta sfenoidală, la dorsum, la clivus, la șaua turcească și sinusul sfenoidal; acestea se evidențiază cu dificultate și pot genera fistule carotido-cavernoase, fistule de l.c.r., disfuncții hipofizare (Pertuiset și colab., 1971);

— Fracturile „independente" (nu iradiate) sînt mult mai rare și pot interesa: vîrful stîncii (cu afectarea nervului VI sau a ganglionului Gasser), baza mastoidei (prin șoc direct) etc.

— Fracturi „limitate", microscopice, care interesează aparatul cohleo-vestibular, demonstrabile cu ajutorul tomografiei hipocicloide și prin tehnica radiografiilor mărite, prezintă mare importanță în implicațiile medico-legale; pot fi responsabile de anumite complicații ca: fistulă de l.c.r., meningite etc.

În legătură cu *aspectele clinice*, este de reținut:

— deși există fractură a stîncii temporale, se poate constata numai hemotimpan (nu otoragie), cînd timpanul este intact;

— cînd fractura interesează și dura mater, aderentă la fața antero-superioară a stîncii, se poate produce *otolicvoree* (dacă timpanul este rupt) și pneumatocel;

— datorită comunicării urechii medii cu rinofaringele, o fractură de stîncă poate fi o *fractură deschisă*;

— posibilitatea existenței unei fistule de l.c.r., petro-nazale, uneori concomitentă cu o fistulă lichidiană cranio-otică;

— paralizia facială periferică complică, în aproximativ 25% din cazuri, fracturile de stîncă; de obicei, este regresivă, dar sînt și situații cînd se impune intervenția chirurgicală, precoce, decompresivă;

— leziunile audio-vestibulare: surditatea de percepție este adesea definitivă, iar cea de transmisie beneficiază de tratament.

Și în această patologie, colaborarea dintre neuroradiolog, neurochirurg și O.R.L.-ist (otoneurolog) este foarte indicată, în stabilirea diagnosticului și, în continuare, pentru aprecierea sechelelor și tratamentul lor.

Explorarea radiologică cuprinde:

— radiografie de craniu, profil drept și stîng;

— radiografie de craniu simetric: incidența Worms-Bretton (fronto-suboccipitală), importantă pentru aprecierea unui traiect de fractură occipital iradiat la baza craniului; „stînci în orbite", pentru constatarea unei fracturi transversale a stîncii; incidența Hirtz (bază de craniu) pentru aprecierea unei fracturi la nivelul stîncii temporale, la nivelul etajului mijlociu al bazei (iradierea la găurile marii aripi sfenoidale, la sinusul sfenoidal, la clivus și, eventual, la nivelul etajului anterior);

Scanned with OKEN Scanner

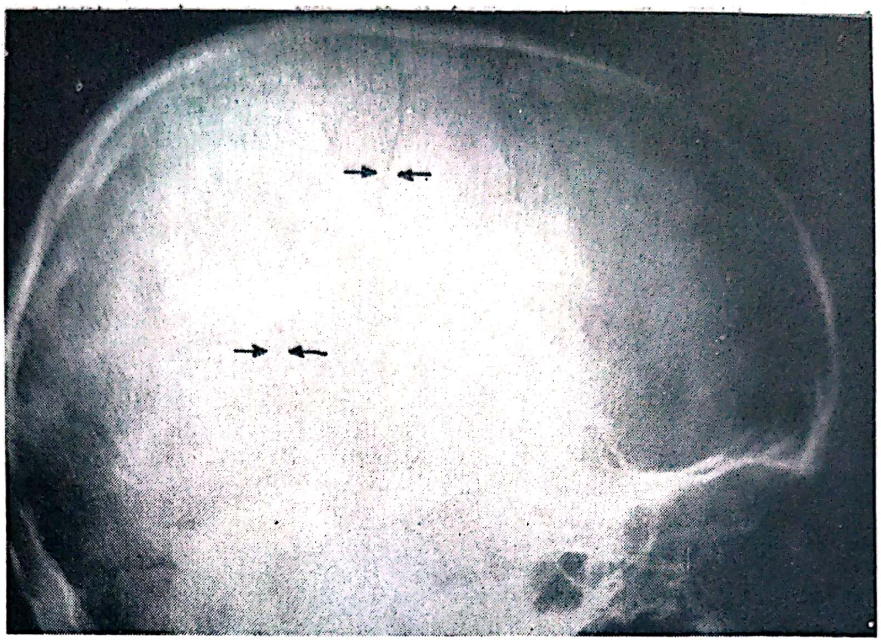

Fig. A — Radiografie de craniu, profil stîng. Traiecte liniare de fractură, biparietal, prelungite cu fisură craniană



Fig. B — Radiografie de craniu, profil stîng. Traiect de fractură liniar, parietal, orizontal, prelungit anterior cu fisură craniană

Scanned with OKEN Scanner

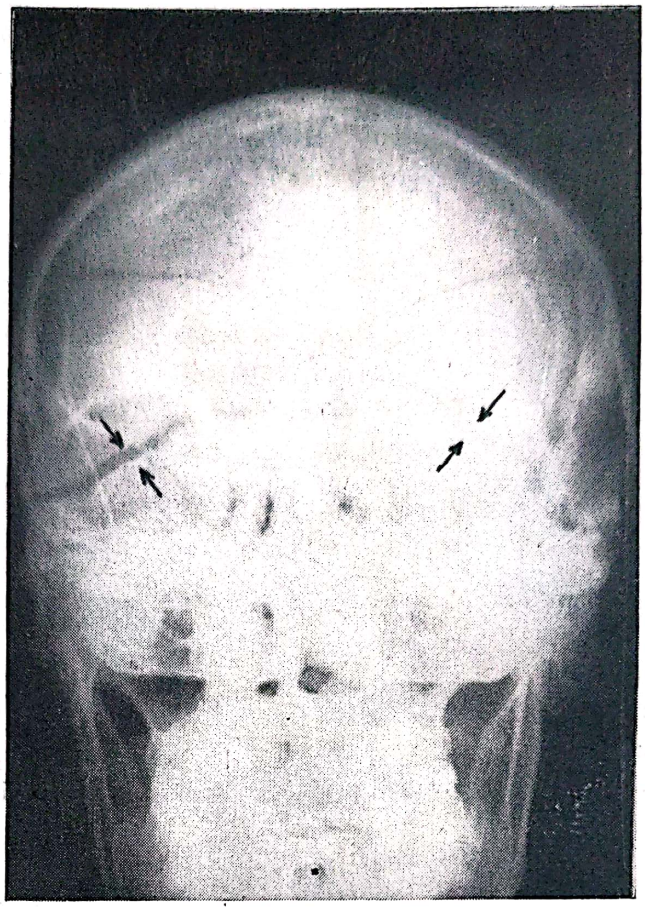

Fig. C — **Radiografie de craniu, imagine A-P. Diastază traumatică lambdoidiană**

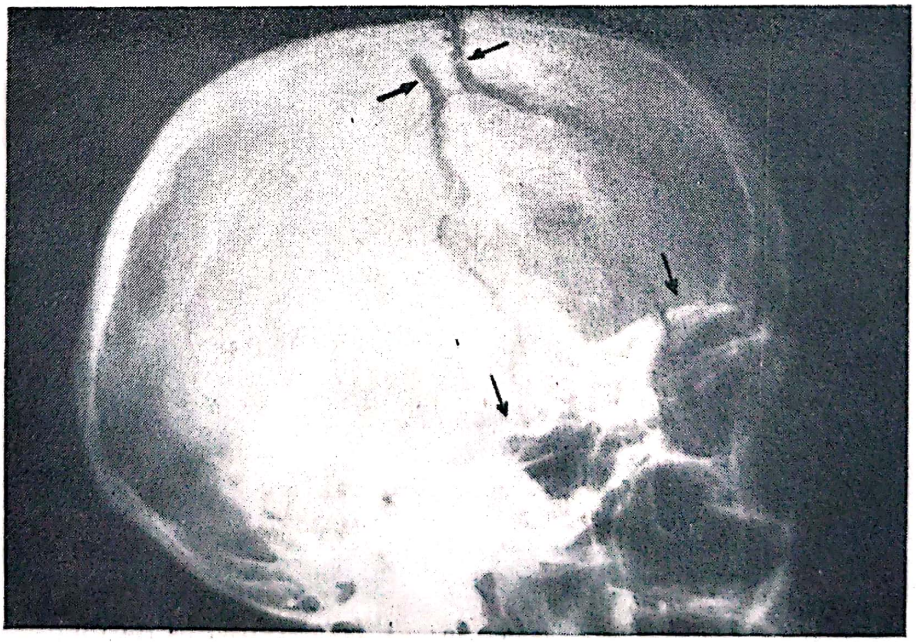

Fig. D — **Radiografie de craniu, profil stîng. Fractură-disjuncţie coronară iradiată la baza craniului în etajul anterior şi mijlociu**

Scanned with OKEN Scanner

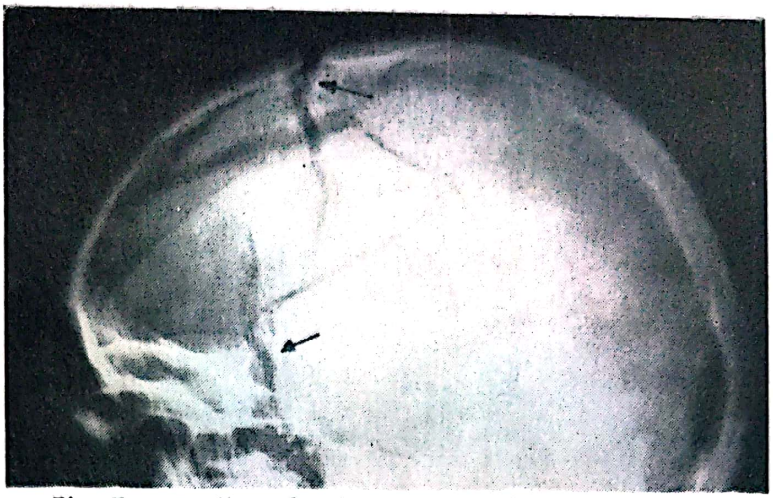

Fig. E — Radiografie de craniu, profil drept. Fractură-disjuncţie coronară şi zonă de fractură cominutivă fronto-parietală iradiată la baza craniului

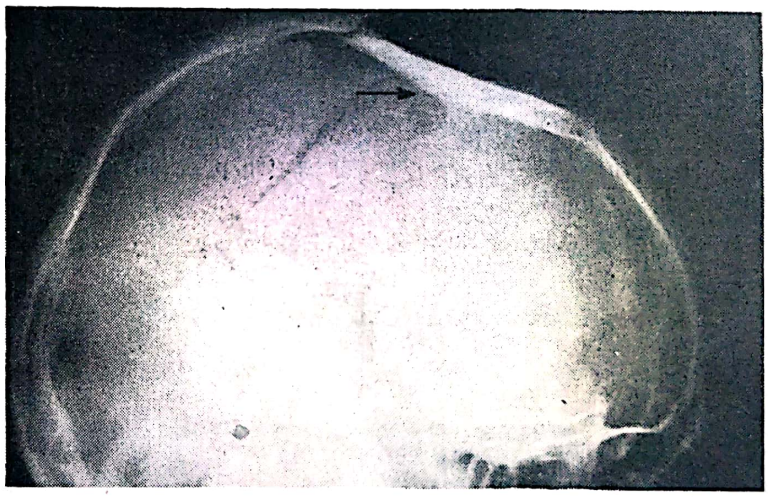

Fig. F — Radiografie de craniu, profil stîng. Zonă de fractură denivelată-depresivă (cu înfundare), fronto-parietală

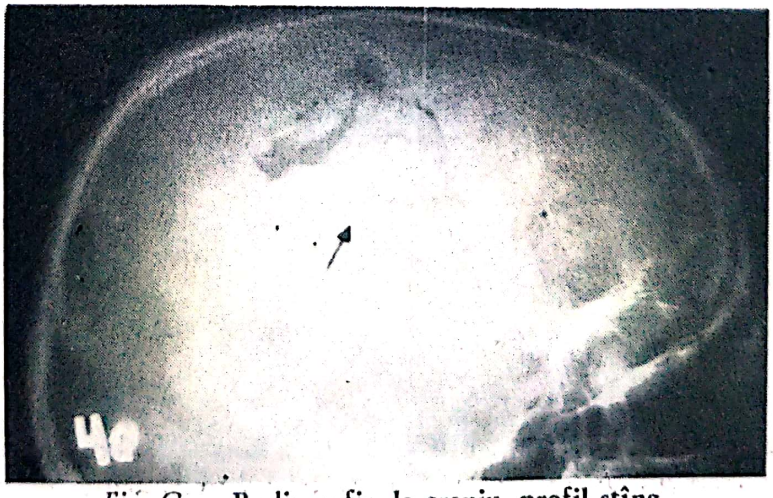

Fig. G — Radiografie de craniu, profil stîng. Zonă de fractură cominutivă cu înfundare, parietal anterior

Scanned with OKEN Scanner

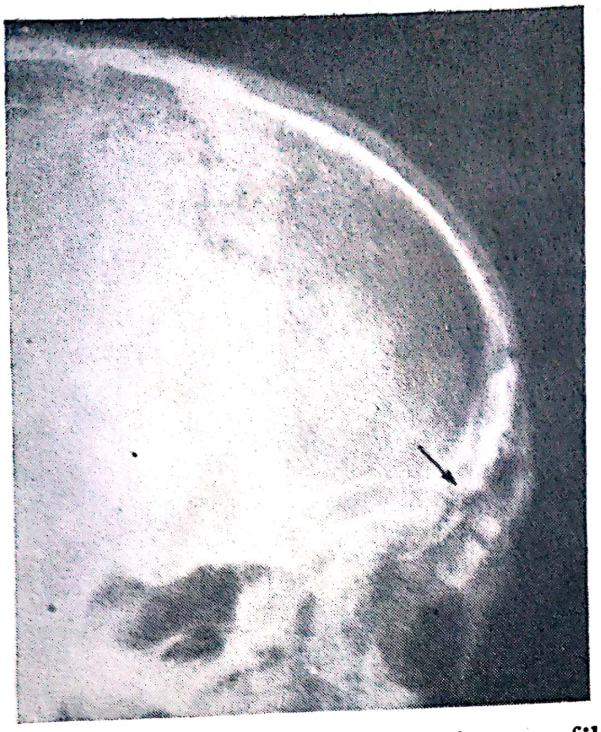

Fig. H — Radiografie de craniu, profil stîng. Fractură frontală cu interesare cominutivă a sinusurilor frontale

Fig. I — Radiografie bază de craniu. Corp străin metalic pătruns intracranian

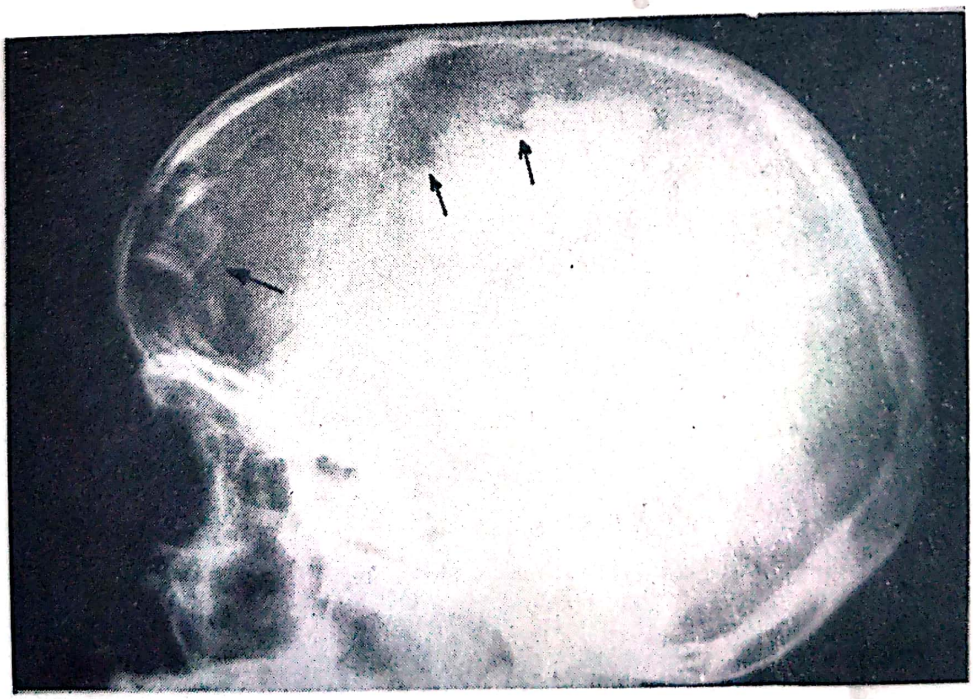

Fig. J — Radiografie de craniu, profil drept. Fractură fronto-sinusală cu pneumatocel subarahnoidian

Scanned with OKEN Scanner

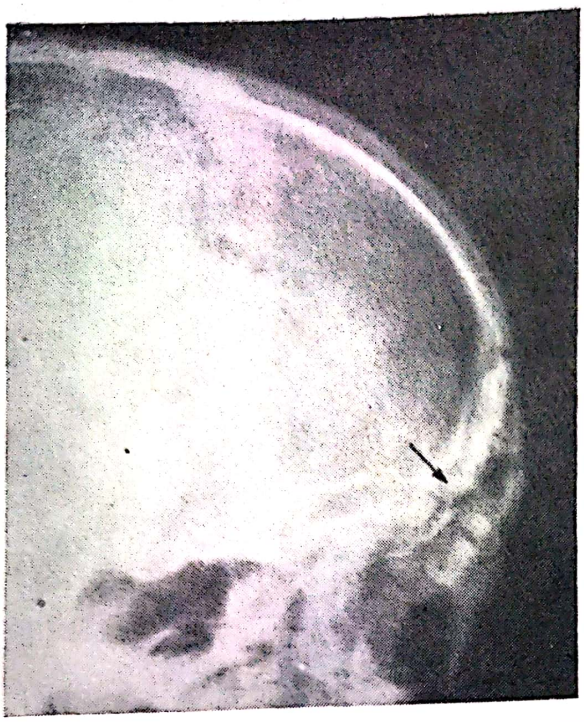

Fig. H — Radiografie de craniu, profil stîng. Fractură frontală cu interesare cominutivă a sinusurilor frontale

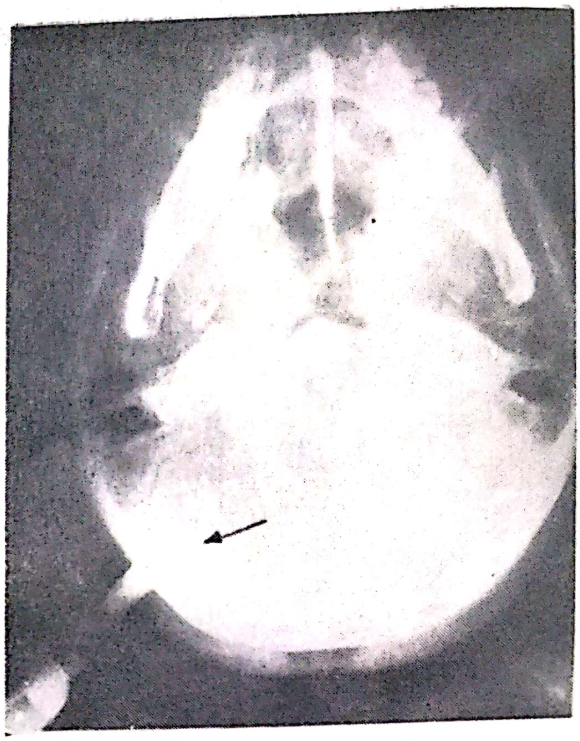

Fig. I — Radiografie bază de craniu. Corp străin metalic pătruns intracranian

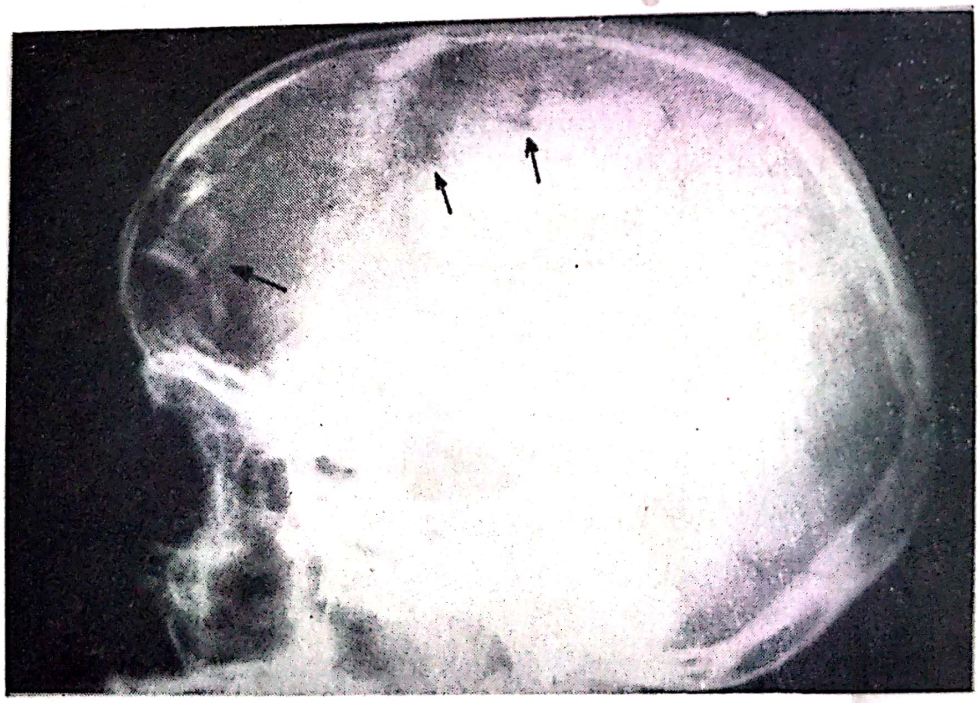

Fig. J — Radiografie de craniu, profil drept. Fractură fronto-sinusală cu pneumatocel subarahnoidian

Scanned with OKEN Scanner

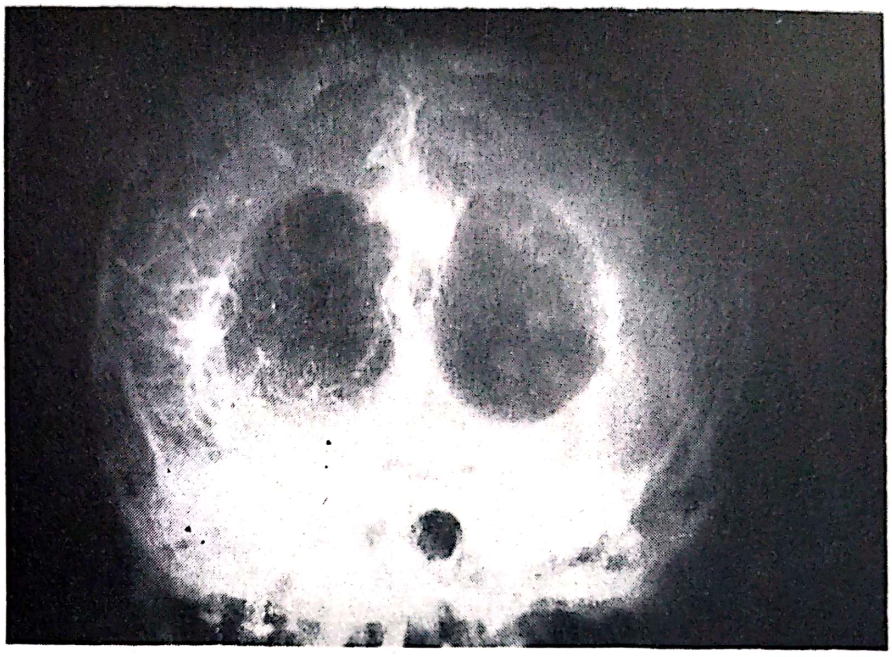

Fig. K — Angiografie carotidiană, imagine A-P.
Pneumatocel intraventricular (simetric)

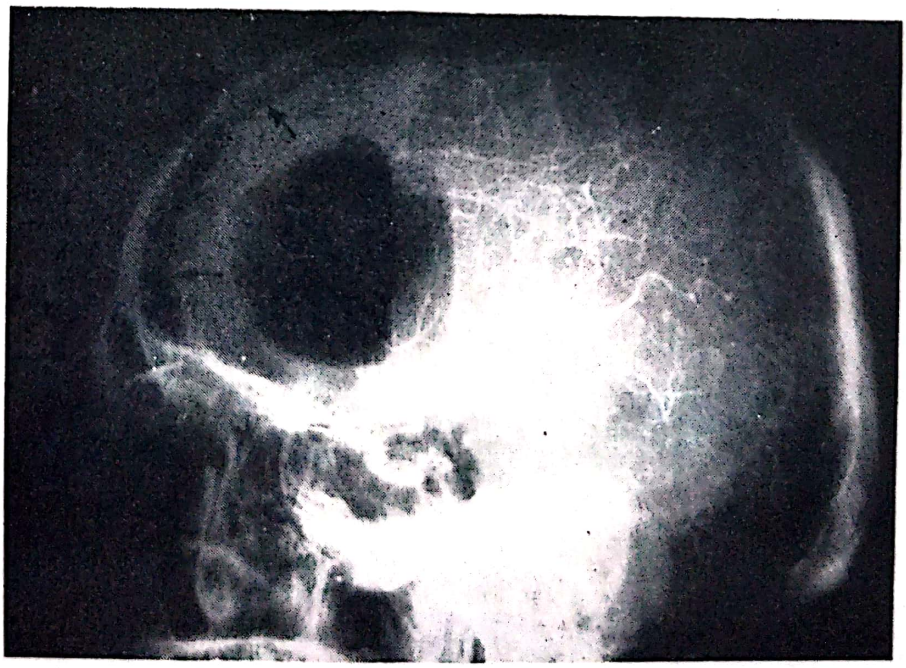

Fig. L — Angiografie carotidiană, imagine de profil.
Pneumatocel epidural și intraventricular (pneumocefalie internă)

Scanned with OKEN Scanner

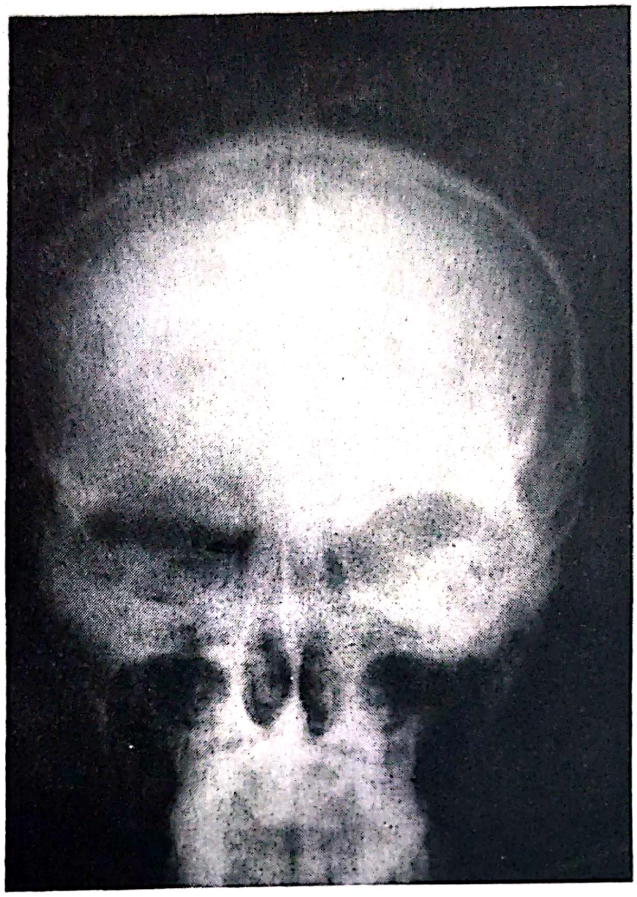

Fig. M — Fractură a stîncii temporale drepte

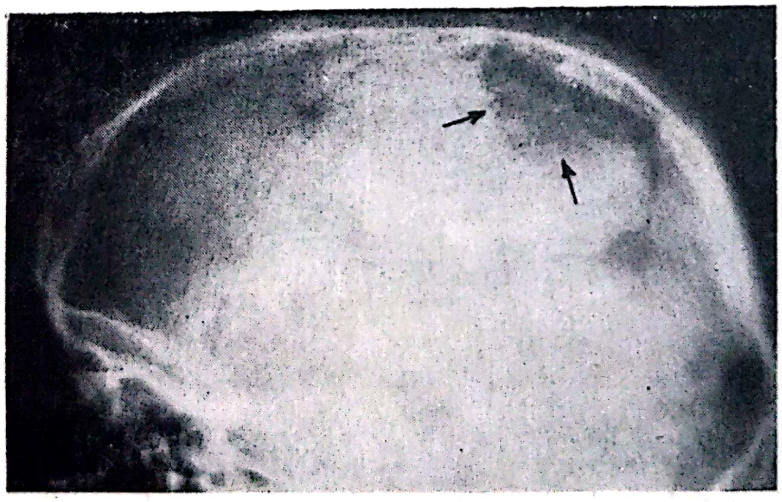

Fig. N — Aspect de supurație a voletului

Scanned with OKEN Scanner

— incidența Stenvers, indicată în special în fracturile vîrfului stîncii, și pentru aprecierea iradierii traiectului de fractură de la nivelul bolții ;
— incidența Schüller și Chaussé-III ;
— incidențele tomografice Guillen și Pöschl.

Secțiunile tomografice, realizate prin tomografia liniară (în plan frontal, sagital ș.a.), dar mai ales tomografia cu baleiaj hipocicloid precizează complexitatea traiectelor de fractură care interesează etajul mijlociu al bazei craniului.

Fracturile etajului posterior al bazei craniului

Etajul posterior al bazei craniului este delimitat anterior de către clivus (lama patrulateră și apofiza bazilară) și crestele superioare ale stîncilor.

Ca formațiuni radio-anatomice, cuprinde : găurile rupte posterioare (traversate de nervii cranieni, perechile IX, X, XI) ; gaura occipitală (cu bulbul și sistemul vascular vertebro-bazilar) ; condilii occipitalului cu canalele condiliene anterioare (prin care trece perechea a XII-a de nervi cranieni).

Cel mai adesea, traiectul de fractură coboară de la scoica occipitalului — median sau paramedian, alteori — lateral la nivelul unui ram al suturii lambdoide. În continuare, iradierea fracturii poate interesa : gaura occipitală, stînca (oblic) sau, foarte rar, șaua, ajungînd pînă la lama ciuruită a etmoidului (fractura paramediană Quénu-Tesson).

Se mai pot constata : fracturi retrocondiliene, fracturi ale condililor occipitali etc.

Clinic se constată echimoză suboccipitală, dureri și semne de interesare a ultimelor perechi de nervi cranieni. Sînt situații cînd fracturi ale etajului posterior al bazei sînt incompatibile cu viața (afectarea bulbului), iar alteori constituie cauza unui hematom (extradural) în fosa posterioară.

Examenul *radiologic* în aceste localizări ale fracturilor bazei este dificil de realizat, unele manevre de poziționare fiind chiar periculoase. Se vor efectua următoarele incidențe :

— radiografie de craniu, incidențele Worms și Towne-Bretton ;
— radiografie de craniu, profil drept și stîng, (eventual cu tubul lateral) ;
— incidența Stenvers ;
— incidența Hirtz (cu mare prudență).

PARTICULARITĂȚI ALE FRACTURILOR CRANIENE LA COPIL

— mai ales pentru vîrsta de 0—3 ani, traumatismele cranio-cerebrale au incidență apreciabilă și prin leziunile cerebrale implicite pot determina importante consecințe neuropsihice ulterioare ;

— craniul copilului (mic) are o plasticitate sporită datorită nesinostozării suturilor și a structurii osoase insuficient impregnată calcic ; prin potențialul său crescut de a se deforma, craniul copilului se fracturează, comparativ, mult mai rar, și în plus, raritatea hematoamelor epicerebrale (extradurale) este explicată de aderența crescută a durei mater la tăblia internă ;

— cefalhematomul este o colecție sanguină, între periost și tabla externă a craniului (hematom subperiostic), situată mai frecvent parietal (uni- sau bilateral).

Se însoțește de o deformare (locală) a craniului marcată, de obicei, de o bosă sero-sanguină și, după Kendall și Woloshin —1952 (cit. de Arseni și colab.,

Scanned with OKEN Scanner

1979), 25% dintre cefalhematoame sînt însoțite de o fractură craniană subiacentă. Excepțional, se pot calcifica ;

— fracturile craniului copilului (mic) se evidențiază dificil, din cauza grosimii reduse a tăbliilor osoase, dar mai frecvent se pot constata : fracturi depresive, fracturi liniare și fracturi-disjuncții (diastaze suturare). La sugar, cele mai frecvente fracturi sînt cele liniare (deși numeroase rămîn nedepistate) și cele depresive, în minge de ping-pong (Arseni și colab., 1979).

Se mai pot constata : fracturi cominutive (neînfundate și, mai rar, cu înfundare), fracturi penetrante și perforante (în cadrul „plăgilor cranio-cerebrale", de diferite etiologii).

Fracturile cu interesarea bazei craniului, la copil, comportă aceleași riscuri ale complicațiilor ca și la adult.

FRACTURILE CRANIENE PROGRESIVE

C. Arseni și colab. fac următoarele precizări privind acest tip de fracturi :

— certitudinea *naturii traumatice* a acestor fracturi a fost admisă datorită lucrărilor lui Rawbotham și ale lui Alajouanine și Thurel, deși se mai consideră și în prezent că, într-un număr de cazuri, *defectul osos* (în aparență fractură) este rezultatul acțiunii unui *chist leptomeningeal* sau *intracerebral* care îl determină prin atrofia de compresiune, ca urmare a efectului pulsatil al creierului ;

— printre alți autori, C. Arseni și Simionescu (1966) au studiat diversele aspecte ale *fracturilor craniene progresive*, constatînd în antecedentele pacienților o fractură craniană (cu dilacerare meningeală subiacentă și leziune cerebrală corespunzătoare topografic), care se lărgește ulterior și se însoțește de cefalhidrocel (superficial) și chist leptomeningeal.

Radiologic, se constată, inițial, o fractură liniară, cu sau fără diastază, iar ulterior, lipsă de substanță osoasă, ovalară-elipsoidă, cu dimensiuni variabile și marginile neregulate ; craniul este asimetric. P.E.G. completează diagnosticul, demonstrînd un anumit grad de hidrocefalie și, rareori, porencefalie prin comunicarea ventriculului ipsilateral cu chistul leptomeningeal.

ASPECTE RADIOLOGICE ALE EVOLUȚIEI LEZIUNILOR CRANIENE POSTTRAUMATICE

Vindecarea fracturilor

Fisurile craniene, de regulă, se estompează și dispar complet în 3—6 luni.

Fracturile liniare ale bolții evoluează cu dispariția treptată a limitelor (faza pseudo-vasculară, Mihăilescu și Paraschivescu) între 6—18 luni, constatată la examene radiologice repetate ; dacă dehiscența fracturii este sub 1 mm dispare în aproximativ 2 ani, iar dacă dehiscența este mai mare de 1 mm, imaginea va persista, mai ales cînd localizarea este occipitală.

Fracturile cominutive, denivelate, sau *zonele de eschilectomie* rămîn persistente, își sporesc densitatea, respectiv își șterg conturul.

La copii, fracturile liniare se vindecă în aproximativ 2—4 luni, iar în situații rare, se pot constata : imagine de „trepanație fără trepanație" (Mihăilescu și Paraschivescu), lipsă de substanță osoasă, de obicei în regiunea parietală sau parieto-frontală, cu marele ax antero-posterior (mai frecvent), cu marginile nete.

La vîrstnici, datorită modificărilor structurale ale craniului (manifestă reducere a elasticității), traumatisme „minore" pot produce fracturi ; imaginile

vor fi staționare, știindu-se că dispariția completă a acestora este posibilă numai la vîrstele tinere.

Aspecte supurative

De obicei, în *fracturile deschise* apar modificări de *osteomielită* sau *osteoperiostită* a craniului, constatate din ce în ce mai rar (după folosirea antibioticelor).

În inflamațiile recente, se constată leziuni de tip distructiv (osteoliză), frecvent localizate, circumscrise.

În perioade tardive, se pot constata sechestre osoase (mai ales în cazul fracturilor cominutive), predominînd aspectul osteocondensant.

De cele mai multe ori, aspectele osteolitice și osteocondensante (pl. XVI, fig. N) coexistă ; cînd supurația interesează marginile unei craniectomii, acestea au conturul șters (neclar), iar cînd este afectat un sinus aeric, cavitatea este voalată, opacifiată, uneori cu nivel de lichid.

Scanned with OKEN Scanner

CAPITOLUL VIII (1)

ANGIOGRAFIA CEREBRALĂ

1. NOȚIUNI INTRODUCTIVE

Angiografia cerebrală comportă injectarea unei substanțe de contrast (triiodate) în sistemul carotidian sau vertebro-bazilar, direct sau de la distanță.

Introducerea intraarterială a unei substanțe de contrast a început să fie practicată în jurul anilor 1920 (Dos Santos), dar metoda s-a extins după 1933 cînd a început să se folosească Perabrodilul și echivalentele sale (Diodrastul în S.U.A. și Diodonul în Franța).

În 1927, în fața Societății de Neurologie din Paris, Egas Moniz (27. XI. 1874—13. XII. 1955, laureat al premiului Nobel, 1949) făcea o prezentare *istorică* referitor la succesele și insuccesele sale în opacifierea vaselor creierului uman — „encefalografia arterială" (E. Moniz și A. Lima).

Cu timpul, angiografia cerebrală (carotidiană și vertebrală) a devenit o metodă de diagnostic indispensabilă în neurochirurgie, neurologie și în alte specialități de graniță (O.R.L., oftalmologie etc.), bazîndu-se pe cunoașterea datelor de anatomie (normală și patologică), pe achizițiile tehnice (generatoare roentgen de mare putere, seriografie cu injectare automată, sustracția imaginilor, angiotomografie etc.) și îmbunătățirea calităților substanțelor de contrast.

Găsirea unui mediu de contrast ideal a reprezentat o problemă majoră pentru practica extinsă a angiografiei. Un astfel de mediu contrastant trebuie să răspundă unor anumite imperative: să nu fie iritant pentru endoteliul vascular, să nu fie toxic pentru organism, să fie eliminat rapid și în totalitate, să dea o bună opacifiere a vaselor explorate și să aibă o vîscozitate, un *pH* și o presiune osmotică apropiate, pe cît posibil, de cele ale sîngelui, fiind astfel ușor solubil.

Din 1950—1953, în practica angiografiei se folosesc substanțe triiodate, printre ultimele fiind soluții de săruri de metilglucamină ale acidului ioxitalamic (sub diferite denumiri comerciale — Conray, Contrix-28 etc.).

Produsul românesc *Odiston*, în concentrație de 75%, pe care îl folosim în mod curent, oferă un contrast bun și este foarte bine tolerat.

Pregătirea pacientului pentru angiografie.

Înaintea unui asemenea examen, se vor cerceta eventualele contraindicații (foarte restrînse în prezent) și, în mod deosebit, intoleranța la substanțe iodate.

Scanned with OKEN Scanner

Privind practicarea și fidelitatea *testelor de sensibilitate la iod*, părerile nu sînt unanime.

I. Bîrzu, la „A VI-a sesiune științifică a Academiei de Științe Medicale" (București, 1975), alături de alți specialiști, arăta că problema „reacțiilor adverse" apărute, uneori, după administrarea de produși iodați, nu a fost încă rezolvată.

Testul la iod poate fi infidel — mai ales cînd este practicat subcutanat sau conjunctival —, iar testul pe cale intravenoasă trebuie făcut imediat înaintea folosirii mediilor de contrast (pentru a evita o anumită sensibilizare).

Pentru evitarea sau oprirea acestor complicații într-un stadiu inițial, este absolut necesară dotarea laboratorului de neuroradiologie cu sursă de oxigen, sonde pentru intubație oro-traheală, aparat pentru respirație asistată, produși cortizonici injectabili, tonicocardiace, și neapărat substanțe antifibrinolitice (Acid epsilon-amino-caproic, — E.A.C.), considerat un inhibitor extrinsec al sistemului „inhibitor-activator" al transformării profibrinolizinei în fibrinolizină).

În general, *complicațiile* care pot surveni în timpul efectuării unei angiografii cerebrale sînt de amploare diferită.

Se poate constata :

— hematom local (cervical) în cazul punctiilor arteriale dificile, și care se poate rezolva de obicei prin compresiune locală prelungită a locului de puncție ;

— lezarea endarterei, cu riscul formării unui trombus la nivelul peretelui arterial interesat, sau realizarea, în timp, a unei stenoze.

Complicațiile „adevărate", neurologice, constau în : — crize comițiale jacksoniene și/sau grand mal ; — hemipareză, hemiplegie ; — afazie ; — tulburări vizuale (hemianopsie) ;— tulburări de sensibilitate ; — agravarea unui sindrom de H.I.C. etc.

Aceste complicații neurologice și-au redus incidența de-a lungul anilor, în special datorită îmbunătățirii compoziției substanțelor de contrast. Astfel, Taveras și Wood, în 1964, raportau că aceste complicații au apărut în 2% dintre angiografiile efectuate, iar în Laboratorul de radiodiagnostic-angiografie al Spitalului clinic de neurochirurgie Iași, în cadrul celor peste 15 000 de angiografii cerebrale efectuate, incidența acestor complicații este sub 1%.

În acest context trebuie avut în vedere :

— angiografia cerebrală trebuie efectuata numai de către persoane calificate, în mediu spitalicesc, după stabilirea unei indicații judicioase ;

— să se țină cont de rarele contraindicații, dar existente ;

— să fie asigurate toate măsurile de prevenire sau de tratament imediat al posibilelor complicații (precoce sau tardive) ;

— complicațiile mortale sînt considerate, în prezent, de aproximativ 1/100 000 de angiografii.

Cînd este posibil (pacient cu stare de conștiență, cooperant), va trebui explicat în ce constă examenul, se va face o pregătire psihică a pacientului și se va administra o medicație anxiolitică (diazepam).

Frecvent este posibilă efectuarea angiografiei carotidiene numai cu anestezie locală (15—20 cm^3 procaină, injectată în regiunea punctiei arterei carotide sau vertebrale, dar la copii sau la adulții necooperanți este indicată anestezia generală (cu intubație oro-traheală) care asigură condiții optime de efectuare a acestui examen.

Scanned with OKEN Scanner

2. TEHNICI FOLOSITE ÎN ANGIOGRAFIA CEREBRALĂ

În serviciile de profil, contrastarea **sistemului carotidian** (fig. 68) se realizează prin următoarele modalități:

— puncție directă a vaselor la nivelul gîtului;
— cateterism femural
— pe cale humerală (numai în dreapta).

În laboratorul nostru, explorările angiografice se fac, majoritar, prin puncție directă, la nivelul gîtului, și numai uneori prin cateterism sau puncția A. humerale.

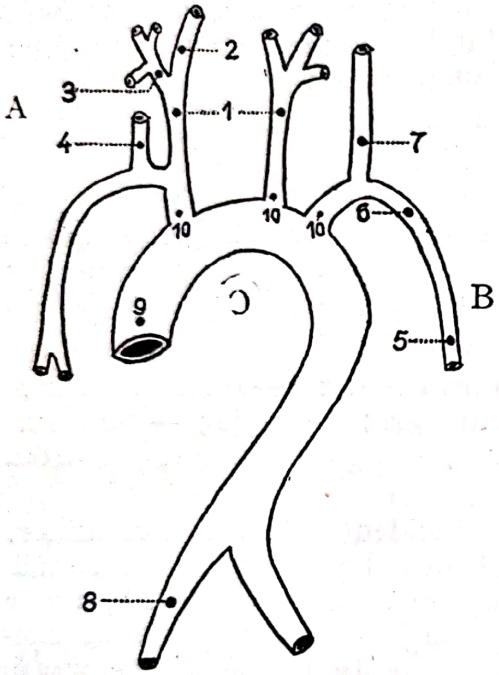

Fig. 68 — **Tehnici de opacifiere a vaselor cerebrale.**

A) Puncție directă a vaselor la nivelul gîtului: *1* — A. carotidă comună; *2* — A. carotidă internă; *3* — A. carotidă externă; *4* — A. vertebrală dr.
B) Puncție la distanță și injectare în contracurent: *5* — A. humerală; *6* — A. axilară; *7* — A. vertebrală stg.
C) Puncție la distanță cu cateterism al A. femurale: *8* — crosografie; *9* — sau injectări selective ale vaselor cu destinație intracraniană, *10*.

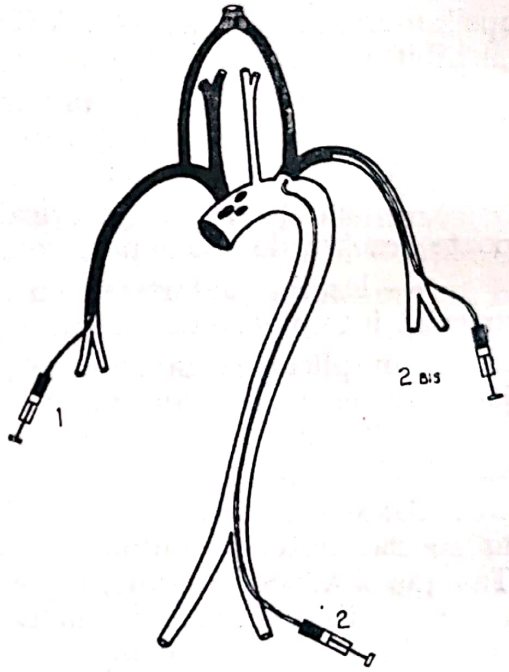

Fig. 69 — **Tehnici ale angiografiei vertebrale.**

1 — injectare în contracurent (calea humerală retrogradă);
2 — injectare prin cateterism pe cale femurală (Seldinger);
2 bis — injectare prin cateterism pe cale humerală.

Sistemul **vertebro-bazilar** (fig. 69) este explorat angiografic cu ajutorul:

— puncției directe a arterei vertebrale;
— pe cale humerală (în dreapta și în stînga);
— prin cateterism femural.

Deci, posibilitățile tehnice uzuale de opacifiere a vaselor creierului (și ale craniului) sînt:

— puncția directă, la nivelul gîtului, a arterei carotide comune, a arterei carotide interne sau a arterei carotide externe, a arterei vertebrale;

— puncția și injectarea în contracurent, în artera humerală (sau artera axilară);

Scanned with OKEN Scanner

— puncţia arterei femurale şi cateterism al aortei cu injectare globală în crosa aortei (crosografie), sau injectări selective ale diferitelor vase cu destinaţie cranio-cerebrală ; (mai rar, cateterism al arterei humerale, pentru contrastarea sistemului vertebro-bazilar).

A) TEHNICA PUNCŢIEI DIRECTE A ARTEREI CAROTIDE

Pacientul este aşezat în decubitus dorsal, cu gîtul în extensie şi capul rotat către partea opusă locului de puncţie ; medicul se află situat, întotdeauna, în dreapta bolnavului. Se palpează artera, se fixează cu indexul şi mediusul mîinii stîngi şi se deplasează lateral muşchiul sterno-cleido-mastoidian şi vena jugulară. Un reper important este marginea superioară a cartilajului tiroid, unde, de obicei, se produce bifurcarea arterei carotide comune. Existînd indicaţia puncţiei A.C.I., aceasta se face deasupra cartilajului tiroid, dirijînd acul de puncţie cranial, oblic în afară. Pentru puncţionarea A.C.E., se puncţionează A.C.C. şi se dă acului o direcţie ascendentă, către linia mediană (iniţial A.C.E. este situată medial faţă de A.C.I.). Deasupra marginii superioare a cartilajului tiroid se poate puncţiona direct A.C.E. (dar mai dificil).

Există diferite tipuri de ace pentru puncţia arterei carotide, dar se preferă acele de teflon (calibru 70/12, flexibile, cu bizou scurt şi mandrin), care au avantajul de a nu leza endartera sau peretele arterial.

Cînd acul este plasat corect în lumenul arterial (artera fiind cateterizată 10—15 mm), se retrage mandrinul şi atunci va apare un jet pulsatil, sistolic, diferit de cel întîlnit în cazul puncţionării venei jugulare.

Injectarea produsului de contrast, Odiston, 6—10 ml, se face manual (între ac şi seringă fiind interpus un racord flexibil şi transparent) sau cu seringă automată. Introducerea substanţei de contrast trebuie să se facă rapid, pentru a evita diluarea acesteia în masa sanguină, cu realizarea unui contrast slab al vaselor intracraniene.

Opacifierea vaselor cerebrale este mai netă, cînd injectarea produsului de contrast este făcută în A.C.I., decît în cazul puncţiei A.C.C. După fiecare injectare se recomandă să se introducă pe ac ser glucozat izotonic, uşor heparinat, mandrinul fiind ţinut în soluţie de citrat de sodiu.

Este bine să se înceapă cu un film — *imagine de profil*, centrat pe cartilajul tiroid, introducîndu-se 4—5 ml Odiston, pentru a se aprecia poziţia acului în lumenul arterei şi eventualele leziuni stenotice (plăci de aterom), care pot contraindica continuarea examenului.

Cînd examenul angiografic se poate continua, pentru localizarea spaţială a unui proces expansiv intracranian sînt necesare :

— imagini în incidenţă de faţă (cu variante) ;
— imagini în incidenţă de profil.

Imaginile de faţă (fig. 70).

Pentru angiografia carotidiană, cea mai bună incidenţă este cea „fronto-suboccipitală", înclinarea razei centrale fiind de aproximativ 20—30°, caudal. Se mai foloseşte şi incidenţa „faţă înaltă" (de exemplu în patologia selară), care se obţine prin înclinarea cranială, 15°, a razei incidente (stîncile proiectîndu-se sub orbite). Imagini de faţă (A-P), cu înclinarea laterală a craniului (45°), imagini de 3/4 sînt indicate pentru precizarea coletului unui anevrism, sau pentru stabilirea localizării unui hematom prefrontal sau occipital (fig. 73).

Două manevre de compresiune vasculară manuală, la nivelul gîtului, au uneori indicații :

— compresiunea A.C.C. (sau a A.C.I.) controlaterale (fig. 74) evidențiază ambele artere pericaloase (axul arterial median al creierului) (fig. 71) și arterele grupului sylvian, bilateral. În aceste condiții, se pot diagnostica,

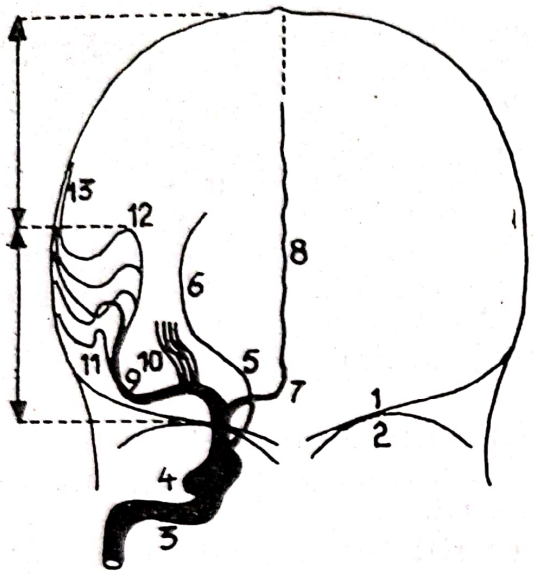

Fig. 70 — **Angiografie carotidiană, timp arterial — incidența de față.**

Marginea superioară a orbitelor *(2)* se proiectează la nivelul marginii superioare a stincilor *(1)* ; *3* — A.C.I. în canalul carotidian al stîncii ; *4* — sifonul carotidian ; *5* — segmentul cisternal al A. coroidiene anterioare ; *6* — segmentul ventricular al A. coroidiene anterioare ; *7* — segmentul A_1 (deasupra nervului optic) ; *8* — A. pericaloasă, situată median (în scizura interemisferică) ; *9* — segmentul transversal preinsular (M_1) al A. sylviene ; *10* — arterele lenticulo-striate (vascularizează nucleii gri profunzi) ; *11* — ramură a A. sylviene în scizura lui Sylvius) ; *12* — punctul sylvian (ultima reflexie a A. sylviene în scizura lui Sylvius), — se află la egală distanță între marginea superioară a orbitei și tangenta la tabla internă, la nivelul șanțului sinusului longitudinal superior ; *13* — ramuri corticale ale A. sylviene în contact cu tabla internă a craniului.

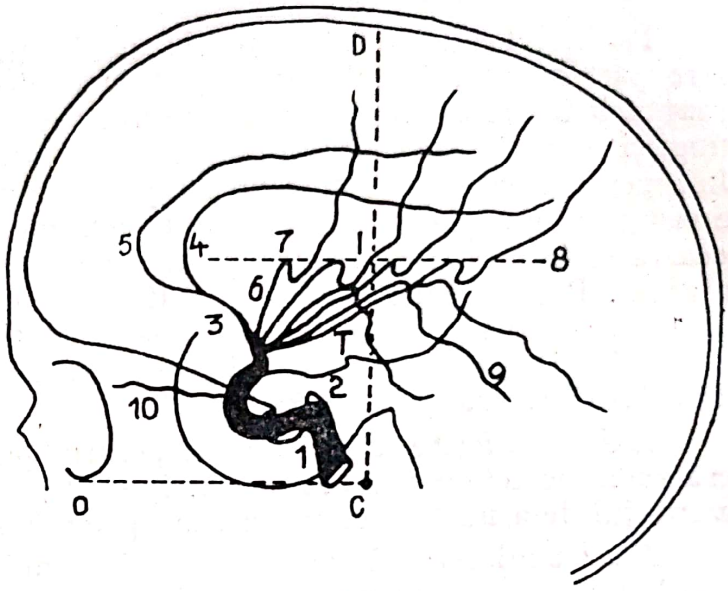

Fig. 75 — **Angiografie carotidiană, timp arterial — incidența de profil.**

1 — sifonul carotidian ; *2* — A. coroidiană anterioară care pătrunde în cornul temporal (T), apoi înconjurînd talamusul în ventriculul lateral ; *3* — A. cerebrală anterioară ; *4* — A. pericaloasă ; *5* — A. caloso-marginală ; *6* — ramură corticală sylviană, ascendentă ; *7* — reflexie superioară a acestei ramuri la vîrful văii sylviene ; prin unirea similarelor se obține linia insulară superioară, *8* (care este, în mare, paralelă cu linia O.C., linia bazală. Pe o perpendiculară la nivelul punctului C. punctul I este la egală distanță între C (conductul auditiv) și D (tabla internă a bolții craniului) (Vlahovitch) ; *9* — ramură corticală sylviană, descendentă ; *10.* — A. oftalmică.

concomitent, (prin angiografie de o singură parte), leziuni expansive bilaterale (exemplu, hematom subdural bilateral) ;

— compresiunea pe ac, în cazul unei angiografii a A.C.C. (manevra Verbiest) evidențiază prioritar ramurile A.C.E., facilitînd, de exemplu, diagnosticul unui meningiom intracranian.

Imaginile de profil (fig. 72 și 75).

Aceste imagini latero-laterale sînt deosebit de importante pentru localizarea unui proces expansiv endocranian, în sens A-P. În absența unui seriograf, se folosește grilă fixă, și o distanță focus-film de 90 cm. Centrarea se face la nivelul proiecției șeii turcești, planul sagital al craniului fiind paralel cu grila.

Ritmul luării imaginilor (de față și de profil) este în funcție de patologia suspectată, dependent de viteza de traversare a creierului de către substanța

de contrast injectată. În această perioadă se pot contrasta, succesiv, *sistemul arterial, capilar* (intermediar, parenchimatos) sau *venos* (superficial și profund).

În medie, această perioadă este aproximativ 8 sec., variind între 7—10 sec. (Woringer și colab.) și, în absența unui angioseriograf, în condițiile injectărilor multiple, se procedează astfel :

— la sfîrșitul injectării celor 6—8 ml Odiston (în aproximativ două secunde) se ia prima imagine, obținînd *timpul arterial* intracranian ;

— la 3—4 sec. după terminarea injectării, se obține *timpul capilar*, reprezentat de o diminuare difuză a transparenței emisferului respectiv, însoțită de imagini foarte fine ale unor segmente arteriale terminale ;

— la 5—6 secunde se obține *timpul venos superficial*, iar la aproximativ 8 sec. se obține *timpul venos profund*.

Imaginile angiografice se iau folosind un timp de expunere cît mai redus (sub 0,5 sec.) pentru a obține un contur vascular cît mai net (evitîndu-se flou-ul cinetic determinat de mișcarea pulsatilă a arterelor cerebrale).

În condiții de dotare modernă, corespunzătoare unor servicii neuroradiologice specializate, injectarea substanțelor de contrast și înregistrarea acestui fenomen comportă următoarele :

— un generator puternic care să poată realiza un miliamperaj ridicat sub o înaltă tensiune constantă ;

— un tub emițător de raze X cu focar fin și o capacitate de încărcare ridicată ;

— un sistem modern de recepție a imaginilor, format dintr-o componentă video și un schimbător de filme cu cadență rapidă. Sistemul video se compune dintr-un amplificator de luminozitate, care transformă „imaginea-Rx" în imagine luminoasă. Această imagine poate fi analizată printr-o cameră TV și transmisă pe un ecran de control sau să fie înregistrată. Sistemul video are inconvenientul de a da imagini de dimensiuni reduse, dificil de interpretat.

Schimbătorul de film, cu avantajul de a obține imagini de dimensiuni reale, este de două tipuri : cu rulouri sau cu magazie emițătoare ; suprafața sensibilă la Rx trece prin fața unei ferestre de expunere, printre două ecrane întăritoare de imagine, după care se înmagazinează într-un ecran dispozitiv receptor. Ritmul expunerii se face după un program prestabilit. Există o interconectare între generator, tub, schimbătorul de film și seringa automată de injectare cu debit constant (de exemplu 8 ml/sec. în timp de 1,5 sec. înseamnă 12 ml sau 3 ml/sec. timp de 4 sec.).

Seriile angiografice se programează în funcție de patologia suspectată ; în general, în primele 3—4 sec. se vor lua 2—3 clișee/sec., între secunda 5 și 8, 1 clișeu/sec., iar după secunda 8, 1 clișeu la 2 sec.

La sfîrșitul programului, magazia receptoare (cu aproximativ 25 filme) este descărcată într-un dispozitiv automat de developare și, după aproximativ 90 sec., filmele se pot interpreta.

Privind echipamentul tehnic folosit în neuroradiologie, s-au făcut mari progrese în sporirea puterii tubului radiogen, a calității amplificatoarelor de luminozitate, în înregistrarea și redarea imaginilor privind calitatea ecranelor întăritoare, sustracția electronică color, angiografii direct mărite, angiotomografia etc.

Apogeul în explorarea neuroradiologică, în prezent, este realizat de tomodensimetria axială computerizată.

B) TEHNICA PUNCȚIEI DIRECTE A ARTEREI VERTEBRALE

Puncția directă a arterei vertebrale (metoda Lindgren—Sjögren) în canalul transversar este din ce în ce mai puțin folosită în serviciile de specialitate, unii autori susținînd că trebuie abandonată (Brunon și Goutelle, 1976). Acestei tehnici i se reproșează că nu poate evidenția segmentul inițial al A. vertebrale, sediul frecvent al leziunilor „chirurgicale" ale arterei vertebrale, și că se poate leza peretele arterial, producîndu-se spasme, fenomene de tromboză și chiar fistule arterio-venoase.

Metoda își mai justifică întrebuințarea (în contextul altor tehnici) numai în cazul leziunilor din fosa posterioară, cînd nu sînt condiții de a se injecta artera vertebrală prin contracurent sau cateterism (pe cale femurală sau humerală).

Scanned with OKEN Scanner

C) TEHNICA PRIN CATETERISM FEMURAL (SELDINGER)

Această tehnică este folosită destul de frecvent în serviciile de neuroradiologie modern utilate și comportă două posibilități :

— injectarea produsului de contrast în *crosa aortei* (crosografie) cu intenția evidențierii arterelor emergente și

— injectări *selective* ale axelor arteriale ale creierului (arterele carotide și arterele vertebrale) cu ajutorul unor catetere ale căror extremități (distale) au curburi adecvate originii fiecărei artere de explorat (fig. 76).

Metoda cateterismului femural o efectuăm în modul următor :

— toaleta regiunii inghino-crurale ;
— anestezie locală (cu sedarea prealabilă a pacientului) ;
— plasarea sistemului T.V., pentru controlul ghidului și al sondei (cateter) ;
— palparea și puncția A. femurale, obținînd un jet pulsatil ;
— introducerea ghidului (leader), șters cu soluție heparinată ;
— comprimarea locului puncției și retragerea acului ;
— lărgirea punctului (cutanat) puncției ;
— introducerea sondei (cateter) pe ghid, traversînd țesuturile pînă în lumenul arterial (urmînd ghidul) ;
— se controlează poziția ghidului, a cateterului și se retrage ghidul ;
— se adaptează sondei un robinet cu trei căi, pentru cuplarea seringii de injectare a produsului de contrast și pentru racordarea unei perfuzii continue cu ser fiziologic (pentru evitarea formării trombus-urilor) ;
— sub control T.V., se dirijează sonda prin aortă, către artera de explorat (nu efectuăm crosografie) ;
— după plasarea sondei înaintea ostium-ului arterei de explorat, examenul decurge asemănător ca în cazul „puncției directe" ;
— se pot explora, într-o singură ședință, toate cele patru axe arteriale ale creierului.

La sfîrșitul explorării, se comprimă locul puncției timp de 5—10 minute pentru a se obține o bună hemostază.

În orele următoare, bolnavul va fi urmărit atent (puls, tensiune arterială, modificările intervenite la locul puncției și, în special, apariția eventuală a unei diferențe de temperatură la nivelul membrelor inferioare). Poate să apară un hematom (voluminos) la locul puncției sau accidente trombotice la distanță.

Cateterismele femurale pe care le-am efectuat (C. Aldescu și colab.) în Laboratorul de radiodiagnostic-angiografie al Spitalului clinic de neurochirurgie Iași, începînd din 1977, după maniera prezentată, ne-au satisfăcut. Informațiile angiografice obținute pentru segmentele carotidiene și vertebrale (extra- și intracraniene) au fost folosite în aprecierea posibilităților terapeutice (neurochirurgicale și neurologice).

Pentru *sistemul vertebro-bazilar*, Radner (1947) propune opacifierea arterei vertebrale prin cateterismul sistemului arterial al membrului superior (după denudarea arterei radiale). După 1953, datorită lui Seldinger, injectarea sectorului vertebro-bazilar, prin cateterism, ia amploare.

De obicei, se folosesc două posibilități :

— calea femurală (frecvent), contraindicată doar la marii ateromatoși ;
— calea axilară (folosită și de noi) (fig. 77).

Alegerea tehnicii de injectare a sistemului arterial vertebro-bazilar este în funcție de simptomatologia clinică, de dotarea serviciului și de experiența explorationistului.

Scanned with OKEN Scanner

În condițiile cînd simptomatologia orientează diagnosticul către o patologie intracraniană, angiografia prin injectare retrogradă humerală stîngă (evitîndu-se suprapunerea sistemului carotidian) este indicată. Dacă se suspectează leziuni arteriale, extracraniene, se preferă cateterism cu crosografie (și eventual injectări selective).

Dacă tehnica prin cateterism pare imposibilă sau riscantă (la un mare ateromatos), se preferă angiografia humerală (dreaptă și stîngă), în două etape succesive, obținîndu-se toate informațiile necesare privind arterele vertebrale, trunchiul bazilar și trunchiurile supraaortice.

D) ALTE POSIBILITĂȚI DE INJECTARE A SISTEMULUI CAROTIDIAN ȘI VERTEBRO-MEDULAR

Pentru opacifierea **sistemului carotidian** se mai poate folosi și tehnica *injectării retrograde* (contracurent) în *artera humerală* (sau *axilară*) *dreaptă*. Puncția și injectarea substanței de contrast se fac la nivelul plicii cotului (mai rar la nivelul arterei axilare) și se contrastează, concomitent, și artera vertebrală.

Pentru contrastarea sistemului **vertebro-bazilar,** tehnica injectării retrograde în contracurent comportă puncția *arterei humerale,* mai rar, a arterei *axilare* sau *subclaviculare.*

Inițial, Egas Moniz (1933) denuda artera subclaviculară, iar ulterior Shmidzu (1937) punctionează această arteră în defileul scalenilor, blocînd concomitent prin garou, circulația membrului superior respectiv.

Posibilitatea lezării domului pleural a dus la abandonarea metodei.

În prezent, se practică puncția arterei humerale, la plica cotului și, mai rar, puncția arterei axilare; produsul de contrast este injectat în contracurent, pînă la nivelul ostium-ului arterei vertebrale.

De obicei se obține o bună contrastare a arterei subclaviculare a ostiumului și a arterei vertebrale, a trunchiului bazilar și a ramurilor sale. În dreapta, se obține contrastarea simultană și a sistemului carotidian.

Ca inconveniente relative se menționează :

— vizualizarea ramurilor intracraniene nu este întotdeauna de cea mai bună calitate (din cauza diluării substanței de contrast introdusă la distanță) ;

— necesitatea efectuării a trei injectări, pentru studierea sistemului vertebro-bazilar în segmentul extra- și intracranian ;

— posibilitatea ca artera vertebrală stîngă să aibă originea în crosa aortei, și deci să nu se contrasteze ;

— în situația unei atrezii a arterei vertebrale, vascularizația fosei posterioare poate fi contrastată insuficient.

Cu toate aceste inconveniente, tehnica injectării în contracurent rămîne o metodă valoroasă, mai ales în patologia aterosclerozei (Brunon J. și Goutelle A).

Pe lîngă *contraindicațiile specifice fiecărei tehnici,* angiografia cerebrală are contraindicații *justificate,* dependente de vîrsta și starea generală a pacientului, de eventualele boli asociate : diabet sever, afecțiuni cardiace (infarct miocardic recent), insuficiență renală, hipertensiune arterială gravă, și de gravitatea afecțiunii neurologice (de exemplu ramolismente recente de trunchi cerebral) etc.

Cînd aceste contraindicații nu există, angiografia cerebrală este indicată în următoarele categorii de afecțiuni :

— *afecțiuni vasculare* : anevrisme arteriale și malformații angiomatoase ; hematoame intracerebrale primare ; sindroame ocluzive vasculare (tromboză, embolie, Moya-moya etc.) ; fistule carotido-cavernoase etc.

Scanned with OKEN Scanner

— procese expansive tumorale ;
— colecții hematice intracraniene posttraumatice ;
— complicații meningo-cerebrale infecțioase (abces cerebral, meningită, encefalită etc.).

În afara aportului în diagnosticul unor afecțiuni neurochirurgicale și neurologice, angiografia cerebrală este folosită și în scop „terapeutic" (de exemplu, embolizarea arterială sau introducerea intraarterială a unor substanțe citostatice în cazul unor tumori maligne).

Alt aspect al aportului angiografiei cerebrale este cel al *aprecierii morții creierului* ; alături de metodele clinice, E.E.G. etc., pe imaginile angiografice se poate urmări viteza de circulație, știindu-se că persistența substanței de contrast la nivelul creierului dincolo de 14 secunde este un semn sigur de oprire a acesteia (Busse și Vogelsang, cit. de Cîmpeanu și colab., 1979).

3. ANATOMIA RADIOLOGICĂ A SISTEMULUI CAROTIDIAN

A) ARTERA CAROTIDĂ INTERNĂ (A.C.I.)

Este împărțită convențional în 7 segmente (fig. 80). Își are originea la nivelul sinusului carotidian (fig. 78, 79), merge ascendent pînă la baza craniului, străbate canalul carotidian, din care iese la nivelul găurii rupte anterioare, traversează sinusul cavernos și ajunge pînă în vecinătatea apofizei clinoide anterioare.

Fără o importanță deosebită din punct de vedere angiografic, există păreri deosebite în încadrarea arterelor emergente (intracraniene) ale A.C.I., în „colaterale" și „terminale". Unii autori consideră artere „terminale" numai cerebrala anterioară și sylviana, iar alții consideră „colaterală" numai artera oftalmică).

Segmentul C_7. Reprezintă porțiunea dintre sinusul carotidian și canalul carotidian al stîncii ; este ascendent și relativ paralel cu coloana cervicală ;

Segmentul C_3. Este situat în canalul carotidian, avînd o poziție orizontală, și se dirijează antero-intern ;

Segmentul C_5 (paraganglionar) părăsește canalul carotidian și urcă relativ vertical, lateral față de corpul sfenoidului, în vecinătatea ganglionului Gasser ;

Segmentul C_4 (cavernos). Are o direcție relativ orizontală, în proiecție laterală la nivelul planșeului selar ; în incidența A-P este reprezentat de o opacitate rotundă sau elipsoidă ;

Segmentul C_3 (unghiul sau genunchiul anterior) este reprezentat de flexiunea dintre segmentul C_4 care merge înainte și C_2 cu direcția înapoi.

Segmentul C_2 (extracavernos, cisternal) este situat în spatele chiasmei. În incidența laterală are un traiect rectiliniu ascendent și posterior. În incidența A-P realizează o imagine rotundă sau elipsoidă (pe secțiune) ca și C_4.

Segmentele C_1, C_3 și C_2 sînt denumite de Moniz „sifon carotidian", C_4 și C_3 fiind situate în sinusul cavernos.

Segmentul C_1 (terminal, supraclinoidian) reprezintă unghiul sau genunchiul posterior, plasat în afara chiasmei optice.

Segmentele descrise sînt ușor de recunoscut angiografic, în incidența laterală. Identificarea lor este dificilă pe imaginea de față cînd, în incidența clasică, fronto-suboccipitală, segmentele C_3, C_4 și C_5 se suprapun, fiind vizibile numai C_1 și C_2. În incidența axială, artera carotidă apare sub forma unui „S" italic

alungit sagital, corespunzător segmentului C_4, terminat prin C_3 (concav către linia mediană) și C_5 (concav în afară (A. Kujas, 1974) (fig. 72, 78, 79).

De la nivelul sifonului carotidian nasc și ramuri pentru meninge. Se constată (mai ales cînd sînt hipertrofiate) o ramură pentru clivus, una pentru fața antero-superioară a stîncii și sinusul cavernos și o ramură pentru cortul creierașului. Acestea au importanță angiografică în meningioamele bazei craniului.

RAMURILE EMERGENTE

Artera oftalmică

Este cel mai important ram colateral al A.C.I. (fig. 80). Are originea pe peretele anterior al A.C.I. (segmentul C_3), intern față de apofiza clinoidă anterioară respectivă. Are o direcție relativ orizontală, înainte și în afară, trece prin canalul optic (cu nervul optic) și ajunge în orbită, unde devine sinuoasă. În orbită înconjură nervul optic încrucișîndu-l, în 85% din cazuri, pe deasupra; trece intern și merge spre apofiza orbitară internă, unde ia denumirea de *arteră nazală*.

La nivelul etajului mijlociu al bazei este situată subarahnoidian (10—15 mm), în afara nervului optic, apoi infero-extern; în sus are originea arterei cerebrale anterioare, în jos sinusul cavernos, iar în afară clinoida anterioară.

În canalul optic, pe o distanță de 5—6 mm este situată inferior și extern față de nervul optic.

În orbită (este sinuoasă) are traiect spiralat în jurul nervului optic, fiind latero-optică și supra-optică, urmînd peretele intern al orbitei.

Funcțional, prin artera oftalmică se stabilește un larg sistem de anastomoze între artera carotidă internă și artera carotidă externă (Lazorthes îl denumește „curent anastomotic anterior").

Într-un studiu amănunțit privind artera oftalmică (inclusiv prin injectări de substanțe plastice radioopace și prin angiografie), E. Tîrcoveanu, C. Aldescu, N. Cozma (1971) au analizat aspectele normale ale acestei artere și modificările sale în patologia neurochirurgicală.

Angiografic, în incidența de față, de profil și de bază (Hirtz) s-a constatat injectarea arterei oftalmice în 80—86% dintre cazuri (valori mai mari s-au obținut în cazul angiografiei carotidei interne decît în cazul carotidei comune); opacifierea arterei se face, aproximativ, în același timp cu cea a sifonului carotidian. Sustracția imaginilor (C. Aldescu, 1969) favorizează individualizarea majorității ramurilor colaterale ale arterei, acestea neputîndu-se individualiza, angiografic, în totalitate, avînd calibru redus, fiind în planuri diferite și, unele, suprapunîndu-se.

În patologia orbitară (tumorală, vasculară) și în patologia neurochirurgicală, la nivelul etajului anterior al bazei craniului, modificările topografiei vasculare stabilesc, frecvent, diagnosticul. Meningioamele etajului anterior al bazei au, frecvent, aferențe, din arterele etmoidale, colaterale ale arterei oftalmice (artera etmoidală posterioară dă ramuri pentru meningele jugum-ului sfenoidal, tubercul selar și, parțial, pentru șanțul olfactiv; artera etmoidală anterioară, prin ramura sa — artera meningee anterioară, participă la vascularizația durei convexității frontale și 1/3 anterioară a coasei creierului).

Artera comunicantă posterioară (fig. 82)

Este considerată *segmentul carotidian al arterei cerebrale posterioare* (Adachi), participînd la formarea sistemului anastomotic (carotido-vertebral) al poligonului Willis.

Scanned with OKEN Scanner

Are originea în segmentul C_1 sau C_2, imediat sub originea arterei coroidiene anterioare. Se dirijează posterior, avînd un traiect rectiliniu, concav superior sau inferior. Pe angiografii normale se contrastează precoce, în proporții variate (14—37%, Dilenge; 20—30%, Sano), mai frecvent în cazul angiografiei A. carotide interne. În continuarea arterei comunicante posterioare se poate contrasta artera cerebrală posterioară și chiar segmentul terminal al trunchiului bazilar (trunchiul bazilar se poate contrasta și fără a se injecta artera comunicantă posterioară, prin persistența *arterei trigeminale* vas anormal, embrionar).

Artera coroidiană anterioară (fig. 71, 75, 80).

Are originea deasupra arterei comunicante posterioare; se dirijează posterior și prezintă anatomic două segmente: unul *cisternal* și altul *plexal*.

Segmentul cisternal se află la nivelul cisternei ambiante, înconjurînd în afară uncus-ul hipocampului.

Segmentul plexal merge de-a lungul peretelui intern al cornului temporal, apoi în cel al răspîntiei ventriculare, înconjură epifiza (inferior și posterior), opacifiind uneori plexurile coroide.

În incidența de față porțiunea cisternală realizează o curbă cu convexitatea intern, iar porțiunea plexală, o curbă largă concavă către linia mediană (în afara arterei cerebrale posterioare).

Pe imaginea de profil, artera descrie o curbă cu concavitatea antero-superior, între artera comunicantă posterioară — cerebrala posterioară (inferior) și axul sylvian, superior. Un film de profil care conține vena bazală Rosenthal, suprapus peste o imagine cu artera coroidiană anterioară, demonstrează paralelismul acestor vase.

Este o arteră cu calibru redus, care în cazurile normale se contrastează în 5—10% (Takayoshi Nomura) sau în procente mai ridicate, după alți autori (80—90%, Lenzi, Sjögren, cit. Dilenge), la începutul fazei arteriale.

Artera cerebrală anterioară (fig. 70, 71, 72, 75, 82).

Din punct de vedere angiografic, i se descriu convențional 5 segmente (A_1—A_5), cuprinse în două porțiuni: *proximală* (inferioară) și *distală* (superioară).

Segmentul A_1 (supraoptic), este situat în plan frontal și se dirijează intern către scizura interemisferică. El reprezintă ramul medial al „furcii carotidiene — Fischer" (cu aspect de „T", în care piciorul este reprezentat de sifonul carotidian, iar ramul lateral, de prima porțiune (M_1 a arterei sylviene). Este mai vizibil pe angiografii în incidența de față, și cel mai frecvent este concav-caudal (poate fi rectiliniu, orizontal, concav-cranian, sau oblic infero-intern).

Segmentul A_2 (subcalos, sau „bazal" — Lindgren) se detașează aproape vertical din artera cerebrală anterioară, pe imaginea de față; pe imaginea de profil se dirijează oblic în sus și înainte, frecvent, fiind concav antero-inferior (fig. 82). După Dilenge, acest segment este considerat prima porțiune a *arterei pericaloase* (ram terminal al arterei cerebrale anterioare), iar o altă categorie de neuroradiologi (Debrun G.) consideră artera pericaloasă, segmentul arterial de după originea arterei fronto-polare.

La nivelul unghiului A_1—A_2 își are originea artera comunicantă anterioară, după care naște *artera fronto-polară*. În continuare, artera realizează, pe imaginea de profil, o curbă cu concavitatea postero-inferior în jurul genunchiului corpului calos (**segmentul** A_3 sau segmentul „anterior") și se prelungește de-a lungul marginii superioare a corpului calos, descriind o curbă cu concavitatea caudal.

Segmentele A_4 și A_5 (respectiv „frontal" și „parietal") sînt considerate „segmentul superior" al A. cerebrale anterioare (Lindgren).

Scanned with OKEN Scanner

Ramurile colaterale ale A. cerebrale anterioare

Pot fi împărțite în două grupuri (Lazorthes, Gaubert și Poulhès) :

Grupul central (pentru hipotalamusul anterior și nucleii centrali), format din : *arterele scurte, centrale, diencefalice*, care provin din artera cerebrală anterioară sau din primul segment al arterei pericaloase (varianta Dilenge) și din *artera recurentă Hübner* (cu originea deasupra sau sub artera comunicantă anterioară) ;

Grupul cortical. Reprezentat de mai multe ramuri separate sau care provin din trunchiuri comune : *grupul fronto-polar* format din *artera orbitară* (pentru regiunea olfactivă) și *artera prefrontală* (pentru fața internă a lobului frontal și polul frontal) și *grupul fronto-parietal intern* care cuprinde *arterele frontale interne, mijlocii* și *posterioare* (în trunchi comun constituind artera caloso-marginală), *artera parietală internă* și *arterele paracentrală, precuneană* și *parieto-occipitală.*

Din punct de vedere al diagnosticului angiografic, în vederea unei interpretări cît mai corecte a modificărilor topografiei vasculare, facem următoarele precizări :

— în majoritatea cazurilor artera pericaloasă se contrastează prin angiografie carotidiană ipsilaterală ;

— contrastarea concomitentă a ambelor artere pericaloase se poate realiza, uneori, numai prin angiografie ipsi- sau controlaterală ;

— în incidența de față, artera pericaloasă este situată medio-sagital, iar eventualele sinuozități pot depăși linia mediană, fără să aibă semnificație patologică ;

— artera pericaloasă, cu calibru anatomic redus, lasă impresia că este o colaterală a arterei caloso-marginale;

— în incidența de profil, artera pericaloasă poate fi concavă cranial în segmentul s u p e r i o r sau rectilinie descendentă în segmentul t e r m i n a l ;

— segmentul A_3 (concav posterior) poate avea aspect în unghi ;

— artera caloso-marginală poate să aibă origine foarte joasă și să fie trunchi de origine al A. fronto-polare ;

— porțiunea distală a arterei pericaloase (și artera caloso-marginală), fiind fixată de coasa creierului, nu este mobilizabilă ca porțiunea proximală, subfalciformă, care se poate deplasa în procesele expansive endocraniene.

Artera cerebrală mijlocie (sylviană) (fig. 70, 72, 75; 82).

I se consideră, ca și arterei cerebrale anterioare, 5 segmente convenționale.

Segmentul M_1 (retro-orbitar), se dirijează în afară în valea sylviană, pe imaginile A-P fiind relativ orizontal.

Segmentul M_2 (insular) începe la nivelul polului anterior al lobului insulei, reprezentînd o schimbare de direcție a arterei sylviene (oblic postero-superior) ; parcurgînd scizura sylviană se prelungește, superficial, prin *artera pliului curb.*

Segmentul M_3 (al arterelor ascendente) reprezintă porțiunea din artera sylviană unde își are originea *artera „în candelabru"* și *artera orbito-frontală* (cînd nu naște din acest trunchi) ; aceste artere pot naște și din segmentul M_2 ;

Segmentul M_4 (parietal) este considerat segmentul terminal al arterei sylviene ;

Segmentul M_5 (temporal) cuprinde, de obicei, $M_{5(1)}$ — *artera temporală anterioară* și $M_{5(2)}$ — *artera temporală posterioară*, (artere care pot avea originea și în M_2 sau M_4).

Ca generalităţi practice:

— primul segment (M_1) este situat în plan frontal şi reprezintă ramura laterală a furcii carotidiene-Fischer; pe imaginea angiografică de profil are aspectul unei bucle;

— pe imaginile de faţă se evidenţiază bine segmentul M_1 şi unghiul M_1—M_2 („unghiul sylvian"); arterele „grupului sylvian" (artera parietală posterioară, artera pliului curb şi artera temporală posterioară) pot avea iniţial trunchi unic, pot fi de la început separate, sau se pot separa tardiv. Există şi posibilitatea trunchiului sylvian dublu;

— trunchiul arterei sylviene, de obicei cu calibru care nu este inferior celui al segmentului C_1, lasă impresia că se continuă direct cu acest segment. Ca şi în cazul segmentului A_1, este dificil de apreciat, pe imaginea de profil; se dirijează anterior, realizînd o curbă caracteristică, apoi posterior;

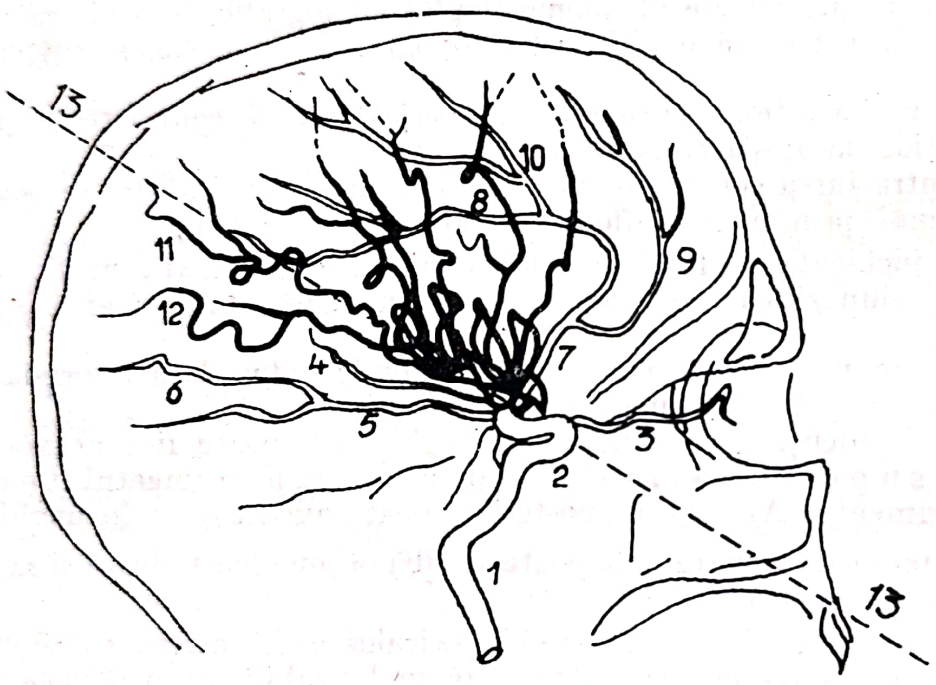

Fig. 84 — **Arteriografie carotidiană, timp arterial — incidenţă de profil.**

1 — A.C.I.; *2* — sifonul carotidian; *3* — A. oftalmică; *4* — A. coroidiană anterioară; *5* — A. comunicantă posterioară; *6* — arterele cerebrale posterioare; *7* — A. cerebrală anterioară; *8* — A. pericaloasă; *9* — A. fronto-polară; *10* — A. caloso-marginală; *11* — A. pliului curb; *12* — A. temporală posterioară; *13* — *axul lui Krayenbühl* (o linie care uneşte punctul incisiv cu bolta trecînd prin genunchiul sifonului carotidian).

— artera „în candelabru", trunchi emergent de la nivelul segmentului M_2 sau M_3, prezintă numeroase variante privind originea ramurilor sale: artera *orbito-frontală*, *prerolandică* (precentrală), *rolandică* (centrală) şi *parietală anterioară*; pe imaginea de profil, uneori, trunchiul arterei „în candelabru", poate fi confundat cu segmentul bazal al arterei pericaloase, dar ramurile sale au direcţii aproximativ constante: artera orbito-frontală este frecvent oblică înainte, iar artera precentrală (ca şi artera parietală anterioară) este oblică postero-superior;

— trunchiul sylvian sau arterele *„grupului sylvian"* (fig. 83, 84, 85) (artera parietală posterioară, artera pliului curb şi artera temporală posterioară) reali-

zează un alt *ax arterial al creierului, transversal,* (axul arterial *median* fiind reprezentat de arterele pericaloase, vizibile pe incidența de față) (fig. 81).

Acest ax are o direcție relativ constantă, cu interes practic în diagnosticul topografic al proceselor expansive intracraniene.

Astfel :

Krayenbühl consideră că acest „complex arterial" urmează o linie care pleacă din *punctul incisiv* și, trecînd prin *genunchiul anterior al sifonului carotidian* (segmentul C_3), ajunge la *bolta craniului* (fig. 84) ;

Woringer și Gernez au constatat că axul arterial transversal al creierului formează, cu o linie care unește *centrul șeii* turcești cu *inionul,* un unghi de 36—44°, în funcție de dolico- sau brahicefalie ;

Taveras și Poser, stabilind *linia clino-parietală* (apofiza clinoidă anterioară și 2 cm deasupra lambdei sau 9 cm deasupra inionului), (fig. 83) constată că această linie este situată la același nivel sau chiar mai jos decît majoritatea ramurilor majore, inferioare ale arterei sylviene.

La *copii,* aceste ramuri sînt întotdeauna deasupra liniei clino-parietale, axul arterial transversal al creierului avînd poziție mai înaltă ;

Tönnis și Schieffer au calculat unghiul pe care îl face axul arterial transversal al creierului cu o linie care unește centrul șeii turcești cu sediul teascului Herophil ; la copiii sub 15 ani, acest unghi este de 45—50°, fiind mai mare decît la adult (fig. 85, 86).

Artera parietală posterioară.

Pe imaginea de profil, apare ca ultimă ramură ascendentă a arterei cerebrale mijlocii, primul ei segment suprapunîndu-se (uneori) peste segmentul inițial al arterei sylviene ; are (de regulă) un traiect cu sinuozități și se dirijează postero-superior.

Pe imaginea de față ea descrie o concavitate către linia mediană, apoi își schimbă direcția în afară și în jos.

Artera pliului curb.

Pe imaginea de profil, pare că prelungește artera cerebrală medie ; are calibru (de obicei) superior arterei parietale posterioare și/sau arterei temporale posterioare.

Pe imaginea de față ea se proiectează lateral față de artera parietală posterioară, este rectilinie și se dirijează în afară.

Artera temporală posterioară.

Pe imaginea de profil (în cazurile cînd se contrastează) are un traiect oblic posterior și inferior, ondulant. Frecvent este filiformă, contrastîndu-se în timpul arterial tardiv.

Pe imaginea de față această arteră nu realizează o imagine tipică a segmentului insulo-opercular, asemeni celorlalte artere ascendente ; în unele cazuri, este reprezentată de o ramură de diviziune a arterei pliului curb.

STUDIUL ANATOMO-ARTERIOGRAFIC AL BUCLELOR ARTERIALE ALE TERITORIULUI SYLVIAN SUPRA- ȘI INFRAINSULAR

În mod deosebit, studierea anatomo-angiografică a colateralelor arterei sylviene la ieșirea din valea sylviană aparține lui Vlahovitch și colaboratorilor (1964—1971), care au stabilit, în urma unor minuțioase studii anatomo-angiografice, că sectorul terminal al vascularizației sylviene, pe convexitatea emisferelor cerebrale, realizează o angioarhitectură caracteristică, un sistem precis de referință topometrică (fig. 87, 89, 90, 91, 92).

În teritoriul vascular sylvian periferic se disting, în mare, trei etaje : *insular*, *opercular* și *terminal* ; acest teritoriu se poate diviza în *suprainsular* și *infrainsular*.

În sectorul insular, artera sylviană se împarte în principalele ei ramuri corticale și terminale — „pars terminalis" (Krayenbühl). Foix și Levy au inițiat

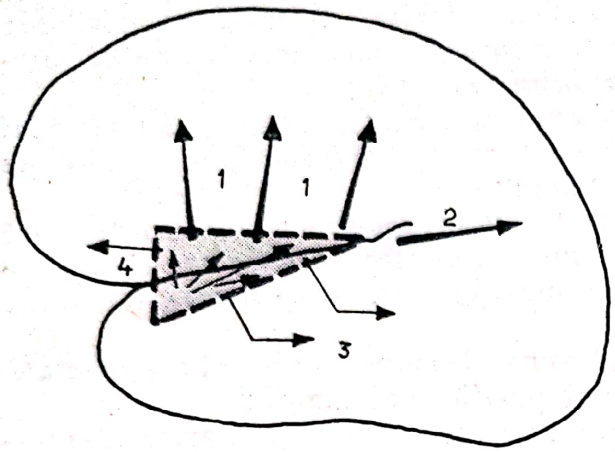

Fig. 89 — **Triunghiul vascular insular.**
1 — teritoriu suprasylvian ; *2* — teritoriu retroinsular (sylvian terminal) ; *3* — teritoriu infrainsular ; *4* — presylvian.

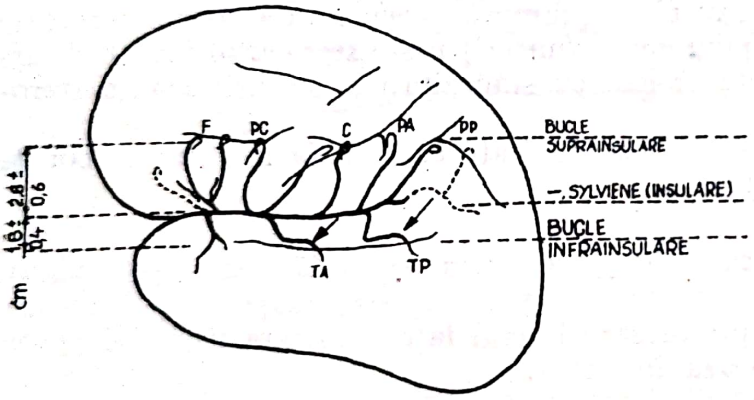

Fig. 91 — **Paralelismul liniilor arteriale (bucle) supra- și infrainsulare cu valea sylviană — aspect topometric.**

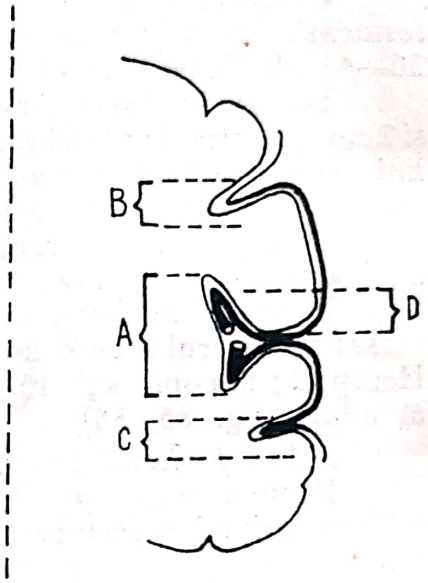

Fig. 90 — **Poziția arterelor supra- și infrainsulare — imagine de față.**
A) — artere insulare
B) — artere suprainsulare
C) — artere infrainsulare
D) — artere operculare

studiul anatomic modern al vascularizației cerebrale, dar din punct de vedere neuroradiologic aveau să apară unele diferențe în legătură cu modul și numărul ramificațiilor arterei sylviene.

Faptul important a fost că s-a arătat că, la nivelul planului insulei, artera sylviană dă o serie de colaterale și ramuri terminale, care determină un triunghi vascular anatomic, *triunghiul vascular sylvian* (Schlesinger B.) sau *triunghiul vascular insular* (Vlahovitch B.) (fig. 89). În studiul anatomic al acestui sector vascular, datorită variabilității numerice și a modului de diviziune, a intervenit noțiunea de *linii structurale vasculare*.

Considerații anatomo-arteriografice.

În cazurile normale, *triunghiul vascular insular* trebuie considerat ca o placă turnantă a distribuției vasculare pentru convexitatea emisferică. În raport cu acest element, s-au stabilit 4 teritorii arteriale : *preinsular*, *retroinsular* (sylvian terminal), *supra-* și *infrainsular*.

Teritoriul vascular sylvian suprainsular

Colateralele suprainsulare ale arterei sylviene aparțin mai multor grupuri: anterior sau fronto-orbitar, grupul arterei în candelabru — central (rolandic) și posterior (parietal). Vizibile angiografic sînt 4—6 ramuri principale, care merg pe fața inferioară a operculului fronto-parietal, se divid și, ieșind din valea sylviană, merg pe convexitatea emisferică, unde se împart din nou în ramuri principale ascendente.

Colateralele corticale insulare ale arterei sylviene se reflectă la nivelul șanțului insular superior, reprezentînd *latura* (*marginea*) *superioară* a triunghiului vascular insular.

Din cele 3 grupuri arteriale, *arterele centrale* (rolandice) au cea mai mare importanță diagnostică, de reperaj al scizurii Rolando.

Teritoriul vascular sylvian infrainsular

Aceste artere mărginesc operculul temporal și își au originea, cel mai adesea, din două trunchiuri principale: artera temporală anterioară și artera temporală posterioară (cele mai importante surse vasculare ale lobului temporal). Ieșind din valea sylviană, se divid în 5—6 ramuri principale, descendente, care realizează ondulații transversale.

Interpretarea imaginilor angiografice de profil se face pornind de la triunghiul insular, al cărui element de bază este *șanțul insular superior*. În funcție de acestea, se pot repera și alte structuri: linia vasculară suprainsulară și linia vasculară infrainsulară, valea sylviană și scizura lui Rolando;

— *linia vasculară suprainsulară* se realizează prin unirea tuturor buclelor arteriale suprainsulare și este paralelă cu valea sylviană, la o distanță de 2,8 cm ± ±0,6 cm (fig. 91). Uneori linia suprainsulară, în cazurile normale, reprezintă un reper care se identifică mai ușor decît șanțul insular superior, fiind descendentă anterior în raport cu planul orbito-meatal (șanțul insular superior poate fi înclinat înainte, înapoi, sau paralel cu acest plan).

Linia suprainsulară depășește, ca lungime, șanțul insular superior (anterior și posterior); în raport cu planul orbito-meatal, prima buclă suprainsulară frontală se proiectează, în medie, la 8 mm ±4 mm înaintea jumătății distanței orbito-meatale, iar ultima buclă se reperează la aproximativ 40—45 mm în spatele conductului auditiv extern.

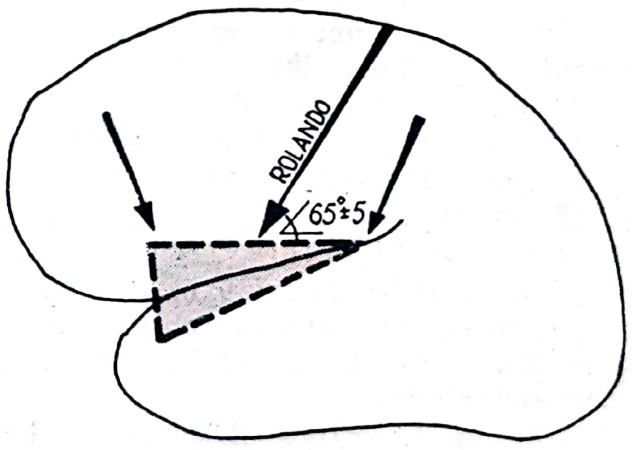

Fig. 92 — Repere angiografice în raport cu triunghiul insular.
— *Valea sylviană* reprezintă (în proiecție) *mediana* care trece prin vîrful (unghiul posterior) triunghiului vascular insular.
— *Scizura lui Rolando* se proiectează cu extremitatea inferioară la mijlocul laturii superioare a triunghiului insular cu care face un unghi de 65° ± 5 (la adult).

— *valea sylviană* (fig. 92), se identifică ușor pe imaginile de profil, reprezentînd mediana ±0,2 cm trasată din unghiul posterior (vîrf) al triunghiului insular, la latura anterioară a acestui triunghi (este linia buclelor arteriale care ies din interstițiul opercular fronto-temporal);

— *scizura Rolando* (fig. 92), se reperează angiografic, în funcție de elementele prezentate, ținînd cont de următoarele: ramurile colaterale sylviene

dorsale trec prin șanțul insular superior, înconjură operculul fronto-parietal, continuîndu-se cu un traiect ascendent, perpendicular pe latura superioară a triunghiului insular. Din grupul central al acestor ramuri, *artera rolandică* (uneori cu 1—2 artere accesorii) va ajunge în șanțul central, avînd traiect sinuos;

Ring a stabilit că scizura Rolando (extremitatea ei inferioară) se află la jumătatea șanțului insular superior, iar Vlahovitch și colab., că direcția scizurii Rolando, la adult, face un unghi de 65°±5° cu acest reper (fig. 92);

— *linia vasculară infrainsulară*, pe imaginile angiografice de profil, este reprezentată de o paralelă la linia văii sylviene, la o distanță de 1,8 cm±0,4 cm sub aceasta.

Pe angiografiile *în incidență antero-posterioară*, incidență paralelă cu scizura sylviană, liniile vasculare supra- și infrainsulare (fig. 90) sînt vizibile, dar se repează dificil datorită suprapunerii lor. Suprapunerea buclelor arteriale suprainsulare se află în profunzime, într-un șanț perpendicular pe bolta craniului, șanț situat pe o verticală care trece prin partea cea mai internă a planului insular (±4 mm), la aceeași distanță ca insula de planul sagital median.

Linia infrainsulară, pe *imaginea de față*, evidențiază șanțul temporal superior, mai puțin profund și care se află la 1—1,5 cm de peretele osos.

La *nou-născut* și la *copil* (Vlahovitch B., Gros G., Frerebeau Ph., Billet M.), utilizarea sistemului de referință insular este de asemenea valabil, deoarece încă de la 5 luni, la creierul foetus-ului se individualizează șanțul insular superior.

La copil, direcția șanțului insular superior, în 80% din cazuri, este reprezentat de o linie oblică descendentă anterior, în raport cu planul orbito-meatal (la adult, autorii menționați consideră că în 42% din angiografii, șanțul insular superior este paralel cu planul orbito-meatal, în 32% are direcție ascendentă, iar în 26% din cazuri are direcție descendentă).

În general, cum s-a arătat și la „proiecția axului transversal al creierului" (reperul Krayenbühl, linia clino-parietală), arterele grupului sylvian au o poziție mai înaltă, la copil, datorită dezvoltării inegale a lobilor cerebrali și a structurilor osoase, la această vîrstă (fig. 85 și 86).

Arterele lenticulo-striate

Le consemnăm datorită implicațiilor lor în patologia vasculară neurologică și neurochirurgicală.

Foix și Hillemand (1925) au descris diverși pediculi arteriali (*artere perforante*) proveniți din artera cerebrală anterioară, dar și din arterele cerebrală medie și coroidiană anterioară, — destinați irigării nucleilor lenticulari, nucleului caudat și capsulei interne.

Ulterior, Lazorthes, Bricout și Guiot au precizat aceste date care concordă cu publicațiile anglo-saxone. Contribuții radio-anatomice importante în această problemă au adus și Wickbom și Dilenge, Taveras (1964), Salamon și colab. (1966).

Diverșii pediculi vasculari *lenticulo-striați* se caracterizează prin origine, număr, calibru și traiect.

Pediculi cu originea în A. cerebrală anterioară (fig. 70).

Sînt ramuri cu calibru redus (0,1 mm) care nasc din segmentul A_1 și se dirijează vertical către V_3, hipotalamusul anterior și regiunea sublenticulară internă. Au lungimea de 1—3 cm și sînt vase de tip terminal. Între acestea, cea mai importantă este *artera recurentă Hübner* (0,3—0,4 mm diametru).

Scanned with OKEN Scanner

Pediculi vasculari proveniți din A. cerebrală medie.

Au originea pe segmentul inițial al arterei sylviene, constituind două grupuri: intern și extern. *Grupul intern* are traiect vertical, merge spre palidum, arterele avînd 1—2,5 cm lungime și un diametru de 0,1—0,2 mm. *Grupul extern* (*arterele lenticulo-striate*) cuprinde ramuri cu calibru mai mare (0,2—0,5 mm), realizînd în ansamblu un „S" inversat, în segmentele distale fiind paralele cu vasele insulare. Și aceste ramuri au caracter terminal, cea mai voluminoasă fiind *artera lui Charcot.*

Explorarea angiografică de rutină poate evidenția vasele lenticulo-striate, pe imaginile de față fiind situate între A. pericaloasă și segmentul sylvian M_2. Injectarea A. cerebrale posterioare face dificilă identificarea arterelor lenticulo-striate (cu artera coroidiană anterioară nu se pot confunda și datorită originii acesteia în sifonul carotidian).

Frecvent se identifică *pedicului extern* (*lenticulo-striat*), *pedicului intern* (*lenticular*) contrastîndu-se rar. Este de preferat efectuarea angiografiei carotidei interne cu seriograf, deoarece persistența imaginii acestor artere este de 0,5—1 secundă. În incidența de față, dacă se măsoară distanța dintre punctul cel mai extern al grupului arterial lenticulo-striat și linia mediană și distanța dintre tabla internă și vasele insulare, aceste distanțe sînt sensibil egale. Deplasarea arterelor lenticulo-striate către linia mediană (deplasarea medială) evocă o leziune în capsula externă, iar o deplasare în afară a acestor artere pledează pentru o leziune palidală sau în capsula internă.

Poziția, relativ fixă, în plan frontal, a arterelor lenticulo-striate contribuie la stabilirea diagnosticului hematoamelor intracerebrale, care au sediul de predilecție în capsula internă sau nucleii lenticulari.

TIMPUL VENOS AL ANGIOGRAFIEI CAROTIDIENE — FLEBOGRAFIA

Alături de timpul arterial și capilar (intermediar) se poate obține angiografic, *timpul venos* (fig. 88) superficial și profund.

Timpul venos superficial (flebografia superficială)

Are interes mai redus în patologie, și se pot distinge:

— *vene superioare*, ascendente, care se varsă în sinusul longitudinal superior;

— *vene mijlocii* sau *sylviene* (superficiale și profunde), care drenează în sinusul sfeno-parietal sau în sinusul cavernos. Ele se anastomozează cu *sinusul longitudinal superior* prin *marea venă anastomotică Trolard* (vena fronto-parietală), oblică în jos și înainte și cu *sinusul lateral*, prin *vena Labbé*, oblică în jos și posterior.

Aceste două vene par să aibă originea într-un punct comun, situat la nivelul polului lobului insulei, care a fost numit „carefur-ul venos al creierului" (cit. Debrun G.).

— *venele inferioare* descendente se dirijează în sinusurile: lateral, pietros superior și cavernos.

— *venele corticale* ale scizurii intermisferice drenează în sinusul longitudinal superior și inferior.

Timpul venos profund (flebografia profundă)

Apare la aproximativ două secunde după flebografia superficială și, datorită topografiei sale destul de constante, este mult mai important în diagnosticul topografic al neoformațiilor emisferice (profunde) (fig. 93, 94, 183).

Flebografia profundă are următoarele componente:

1. *Vena cerebrală internă a lui Galien*; una pentru fiecare emisfer, avînd originea la nivelul orificiului Monro, se dirijează paramedian, dinainte înapoi în

pînza coroidiană a plafonului V_3, înconjurînd splenium-ul corpului calos. Se unește cu omonima pentru a forma, cu venele bazilare, *marea venă Galien*, unică și mediană.

Pe imaginea de profil, se vede pe toată lungimea sa, descriind două curbe : una anterioară concavă caudal și alta posterioară concavă cranial, continuînd marea venă Galien.

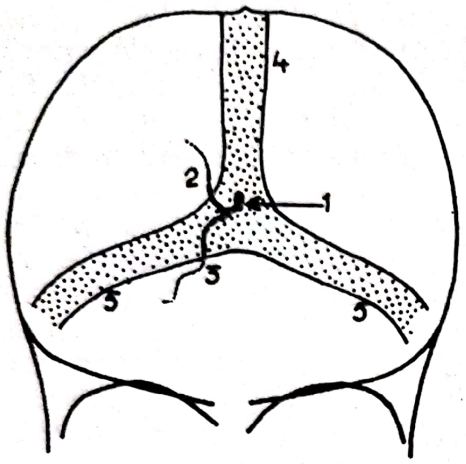

Fig. 93 — **Arteriografie carotidiană, timp venos — incidența de față.**

1 — V. cerebrală internă situată pe linia mediană (este deplasată de partea opusă în leziunile emisferice posterioare) ; *2* — V. talamo-striată (va fi deplasată în caz de sporire a volumului ventriculului lateral respectiv) ; *3* — V. bazilară ; *4* — sinus longitudinal superior ; *5* — sinus lateral.

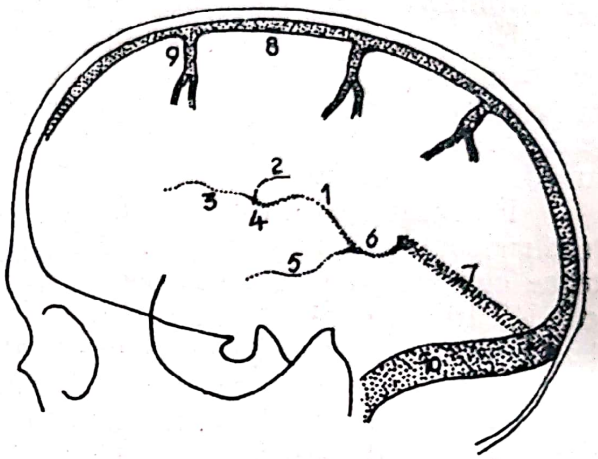

Fig. 94 — **Arteriografie carotidiană, timp venos, incidența de profil**

1 — V. cerebrală internă (situată în plan median deasupra plafonului V_3) ; *2* — V. talamo-striată (situată sub ependimul planșeului ventriculului corespunzător) ; *3* — vena septului ; *4* — unghiul venos ; *5* — V. bazilară (în jurul mezencefalului) ; *6* — ampula lui Galien (situată deasupra tuberculilor cvadrigemeni) ; *7* — sinusul drept ; *8* — sinusul longitudinal superior ; *9* — vene superficiale corticale ; *10* — sinus lateral.

Pe imaginea de față, realizează o suprapunere peste elementele venoase ale liniei mediane.

Ramurile venei cerebrale interne vin de la nucleii gri centrali și formațiunile ventriculare. Cea mai importantă este *vena talamo-striată* care are traiect oblic, în jos, înainte și intern. Parcurge regiunea talamo-caudată, sub ependimul planșeului ventriculului lateral, descriind o curbă cu convexitatea anterioară pe marginea antero-superioară a talamus-ului. Traversează orificiul Monro și, împreună cu vena septum-ului lucidum, formează vena cerebrală internă. Pe imaginea de profil, traiectul venei talamo-striate, postero-anterior, este relativ paralel cu vena cerebrală internă, deasupra acesteia. I se distinge genunchiul ei, convex anterior — reper pentru orificiul Monro, și unirea ei cu vena cerebrală internă, formînd „unghiul venos al creierului" — Richter (Fischer) (fig. 95). Pe imaginea de față, vena talamo-striată se dirijează oblic în jos și intern, către linia mediană, înconjurînd talamus-ul.

2. *Marea venă Galien sau ampula Galien*

Este impară, mediană, cu o lungime de aproximativ 10—15 mm, formîndu-se din unirea celor două vene cerebrale interne, în vecinătatea splenium-ului corpului calos.

Pe imaginea de profil, are un traiect concav anterior și superior, terminîndu-se la nivelul confluenței sinusului sagital inferior cu sinusul drept.

Pe imaginea de față, este strict mediană, suprapusă peste sinusul longitudinal superior.

Cea mai importantă colaterală a ampulei lui Galien este vena bazală.

3. *Vena bazilară sau vena bazală Rosenthal*, cîte una pentru fiecare emisfer, are originea la nivelul spațiului perforat anterior, luînd naștere din unirea venelor cerebrală anterioară, vena striată inferioară și sylviană profundă. Înconjură dinainte înapoi pedunculul cerebral, în relație strînsă cu artera cerebrală posterioară și coroidiana anterioară. Urmează marginea internă a lobului temporal, apoi se termină în ampula lui Galien.

Pe imaginea de profil are originea (de proiecție) deasupra clinoidelor anterioare sau posterioare, uneori printr-o imagine stelară, descriind, în ansamblu, o curbă cu concavitatea antero-superior.

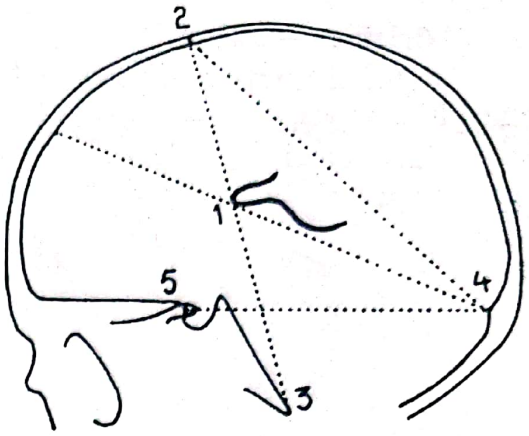

Fig. 95 — **Repere ale unghiului venos (Fischer).**

1 — unghiul venos (gaura lui Monro) se găsește la mijlocul liniei : bregma *(2)* — bazion *(3)* sau pe bisectoarea unghiului bregma — inion *(4)* — tubercul selar *(5)*.

Pe imaginea de față, antero-posterioară, originea sa (de proiecție) este situată pe o veticală prin porus-ul conductului auditiv intern și se termină pe linia mediană, imediat sub vena talamo-striată. În incidența fronto-suboccipitală, ea încrucișează vena talamo-striată la 10 mm de linia mediană.

4. *Sinusul longitudinal inferior și sinusul drept* (fig. 96).

Sinusul longitudinal inferior este situat în concavitatea coasei creierului, pe marginea liberă a acesteia, avînd traiect concav inferior. Posterior, unindu-se cu ampula Galien, formează *sinusul drept* care are direcție descendentă, rectilinie (la nivelul unghiului de unire al coasei creieru'ui cu cortul creierașului) și se termină la nivelul teascului Herophil (fig. 97, 98, 99, 100).

În incidența de față, sinusul longitudinal inferior și sinusul drept se suprapun pe linia mediană.

Reperele venelor profunde pe flebogramă.

Pe imaginile de profil se descriu mai multe puncte fixe :

— locul de dranj al ampulei Galien în sinusul drept ;

— unghiul venos al creierului — Richter, (fig. 95) reprezentat de locul de vărsare al venei talamo-striate în vena cerebrală internă, în dreptul orificiului Monro. Interesul unghiului venos al creierului constă în faptul că, fiind strict median, iar vena talamo-striată avînd origine laterală, procesele expansive intracraniene profunde deplasează cele două vene inegal și uneori în sens diferit.

Pe imaginile de față, deplasarea laterală a venei cerebrale interne (mai ales extremitatea sa anterioară) are aceeași valoare ca și deplasarea laterală a arterei cerebrale anterioare (pericaloase).

B) ARTERA CAROTIDĂ EXTERNĂ (ASPECTE ANGIOGRAFICE)

Artera carotidă externă (A.C.E.) constituie colaterala majoră, cervicală, a pilierilor vascularizației cerebrale (Gouazé, cit. de Aaron, 1970), reprezentînd ramura antero-internă de bifurcație a A. carotide comune.

Scanned with OKEN Scanner

Origine — traiect

Cel mai frecvent ia naștere la nivelul apofizei transverse C_4, care corespunde marginii superioare a cartilajului tiroid.

La început este situată antero-intern față de A. carotidă internă, devine apoi externă față de aceasta, continuă traiectul ascendent și pătrunde în loja parotidiană. La extremitatea superioară a acestei regiuni, în vecinătatea colului mandibulei se împarte în cele două ramuri terminale : *artera temporală superficială și artera maxilară internă.*

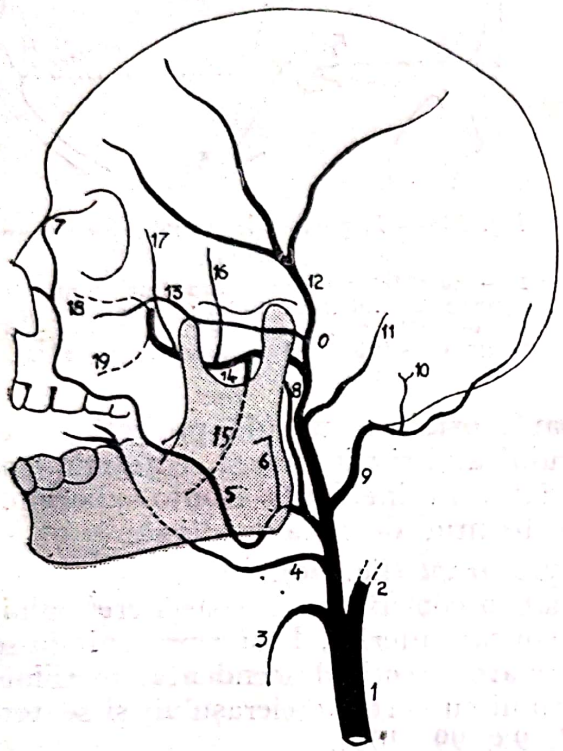

Fig. 101 — Artera carotidă externă — ramuri principale.

1 — A. carotidă comună ; *2* — A.C.I. ; *3* — A. tiroidiană superioară ; *4* — A. linguală ; *5* — A. facială ; *6* — A. palatină ascendentă ; *7* — A. angulară (ram terminal al A. faciale se anastomozează cu A. oftalmică) ; *8* — A. faringiană ascendentă ; *9* — A. occipitală ; *10* — ram meningeal din A. occipitală ; *11* — A. auriculară posterioară ; *12* — A. temporală superficială ; *13* — A. transversală a feței ; *14* — A. maxilară internă ; *15* — A. dentară inferioară ; *16* — A. temporală profundă, mijlocie ; *17* — A. temporală profundă anterioară ; *18* — A. suborbitară ; *19* — A. palatină descendentă.

Are o lungime de aproximativ 70—80 mm și un calibru de 8 mm la origine, după care se reduce.

Traiectului A.C.E., în formă de „S" italic, i se descriu trei porțiuni : cervicală, subangulo-maxilară și intraparotidiană.

Ramuri colaterale :

Evidențierea ramurilor colaterale ale A.C.E. (fig. 101, 102, 103), în mod constant în număr de 7, reprezintă unul dintre indiciile diferențierii trunchiului A.C.E. de A.C.I. în regiunea gîtului ; în acest segment A.C.I. nu dă colaterale vizibile angiografic.

Vom consemna pe cele cu importanță în domeniul neuroradiodiagnosticului :

— *artera facială* naște pe peretele anterior al A.C.E., se dirijează oblic în sus și înainte și ajungînd în șanțul nasogenian, sub numele de *artera angulară*, se anastomozează cu *artera nazală* ram al arterei oftalmice (anastomoză între A.C.E. și A.C.I.) ;

— *artera faringiană ascendentă* este un ram subțire, cu traiect vertical. Pe lîngă vascularizația faringelui contribuie la vascularizația meningelui prin 1—2 ramuri meningeale, uneori sub forma unei artere meningee posterioare (Cruveilhier), care pătrunde în craniu prin gaura ruptă posterioară ;

— *artera occipitală* își are originea pe fața posterioară a A.C.E., aproape de emergența arterei faciale. Are un traiect oblic ascendent posterior, apoi se dirijează transversal pe fața internă a mastoidei și, în continuare, ascendentă, dă două ramuri terminale : *lateral* și *medial*, care se ramifică în regiunea occipito-parietală posterioară. Numeroase ramuri colaterale musculare sînt generate de artera occipitală, iar uneori poate da și un ram meningeal.

Artera stilo-mastoidiană își are cel mai adesea originea în artera occipitală, pătrunzînd cu nervul facial în canalul lui Fallope ;

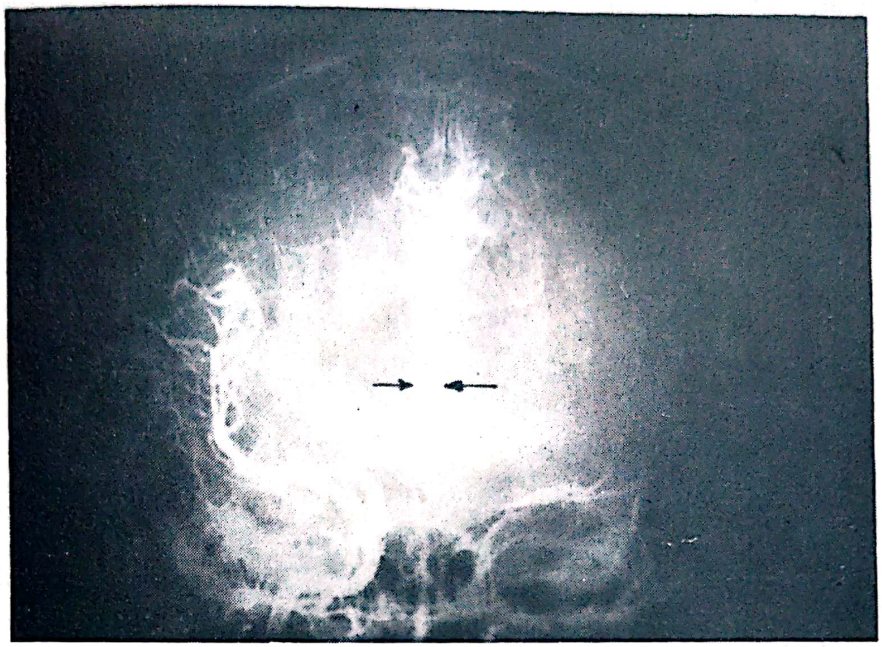

Fig. 71 — Angiografie carotidiană dreaptă
(axul arterial median al creierului)

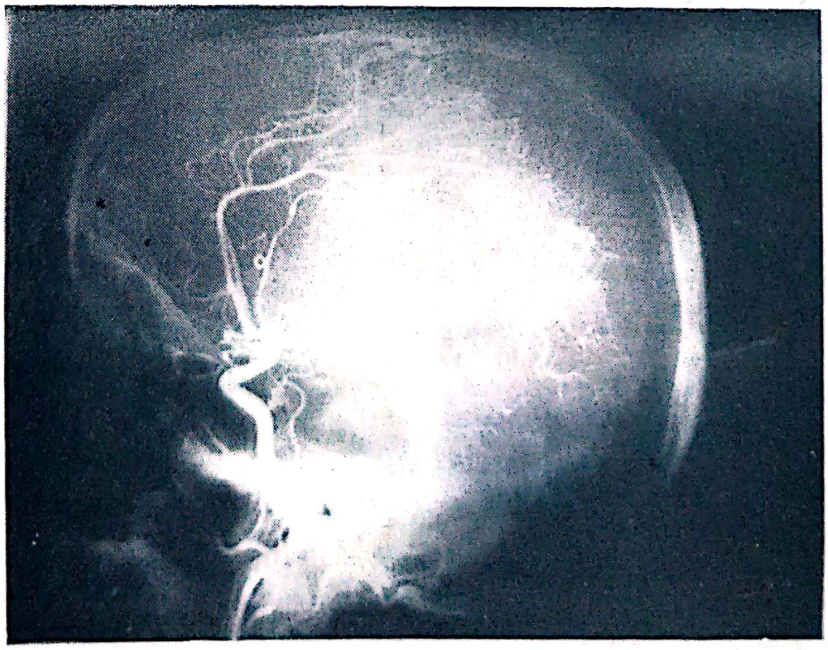

Fig. 72 — Angiografie carotidiană, imagine de profil

Scanned with OKEN Scanner

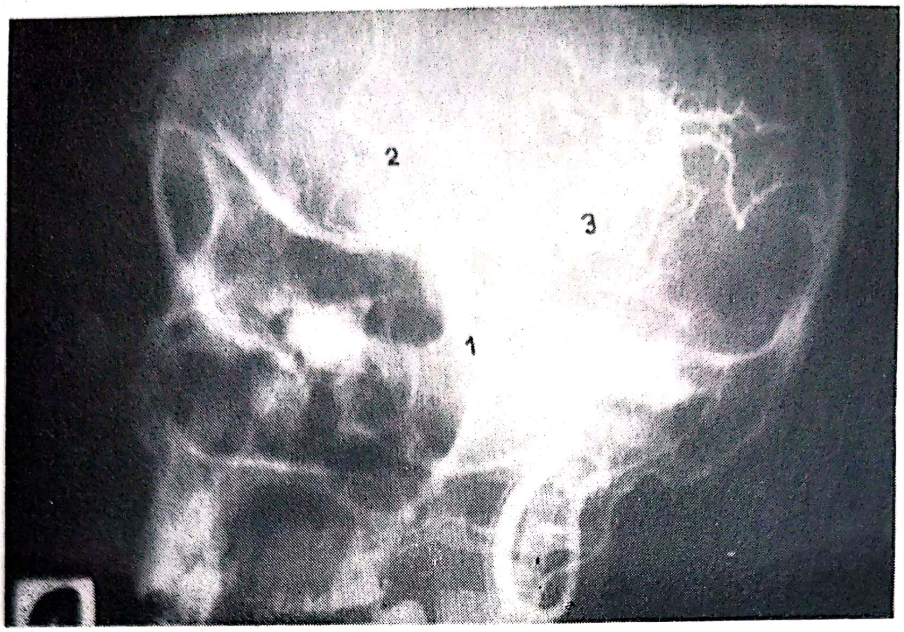

Fig. 73 — Angiografie carotidiană, imagine de 3/4
1 — A.C.I. ; *2* — A. pericaloasă ; *3* — arterele grupului sylvian

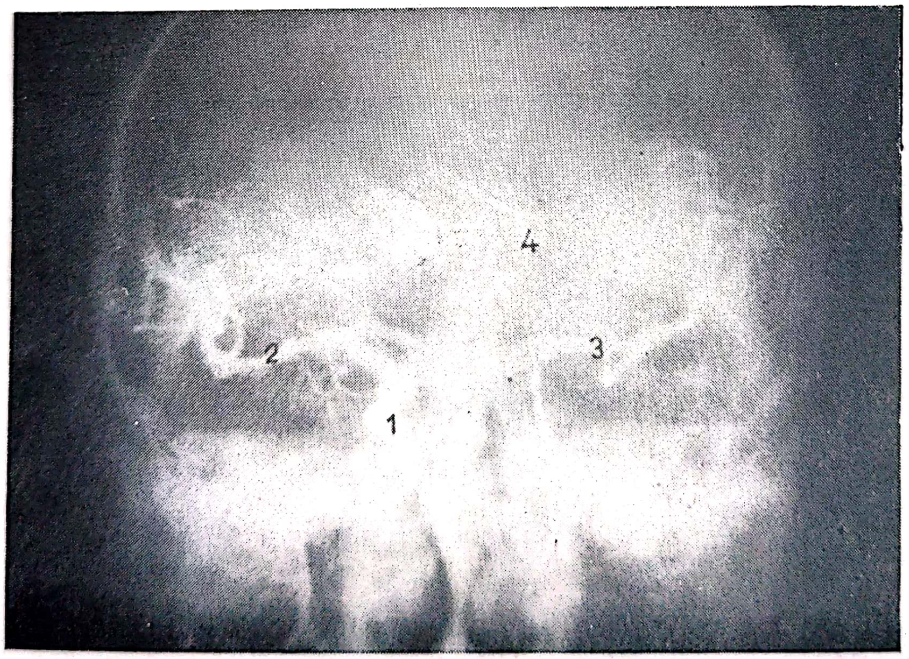

Fig. 74 — Angiografie carotidiană dr., cu compresiunea A. carotide interne stg.
1 — A.C.I. dr. ; *2* — A. sylviană dr. ; *3* — A. sylviană stg. ; *4* — A. pericaloasă dr., angajată subfalciform

Scanned with OKEN Scanner

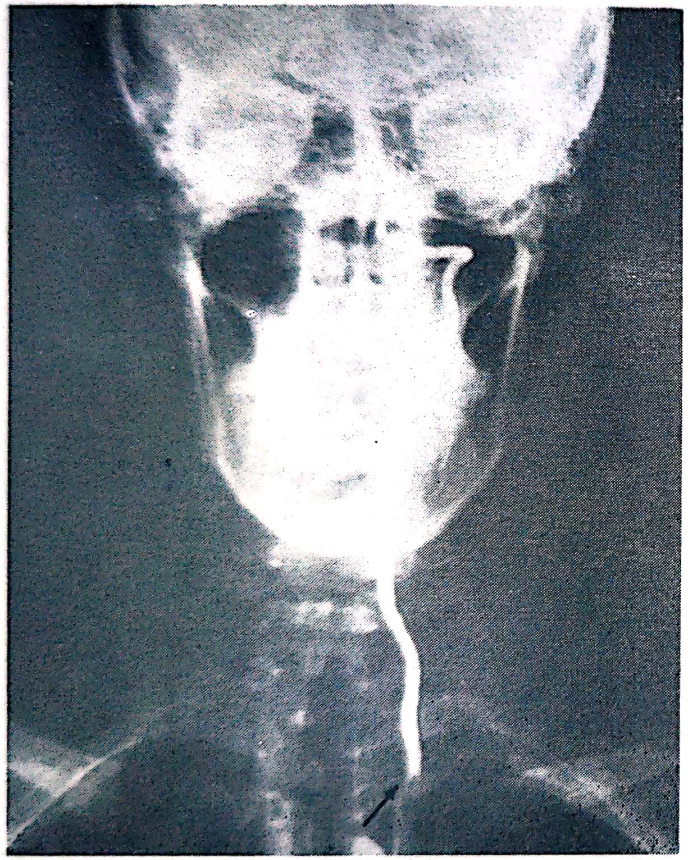

Fig. 76 — Cateterism femural (Seldinger) ; cateterizarea A. vertebrale stg.

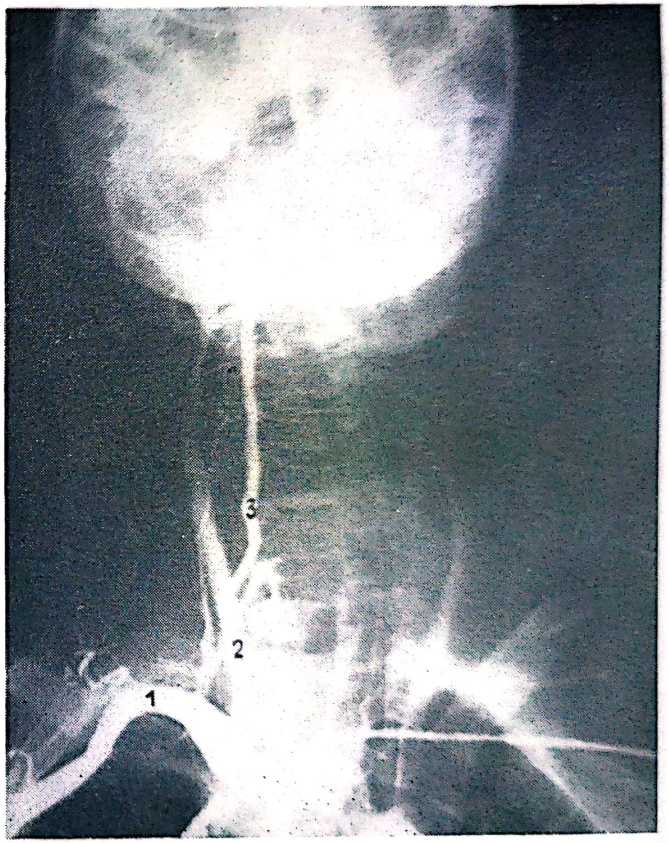

Fig. 77 — Cateterism al A. axilare dr.
1 — A. subclaviculară dr. ; *2* — A. carotidă comună dr. ; *3* — A. vertebrală dr.

Scanned with OKEN Scanner

Fig. 78 — Angiografie carotidiană, imagine de profil ; puncția și injectarea substanței de contrast în A. carotidă comună

Fig. 79 — Angiografie carotidiană, imagine de profil ; aspect atipic al segmentului extracranian al A.C.I.

Scanned with OKEN Scanner

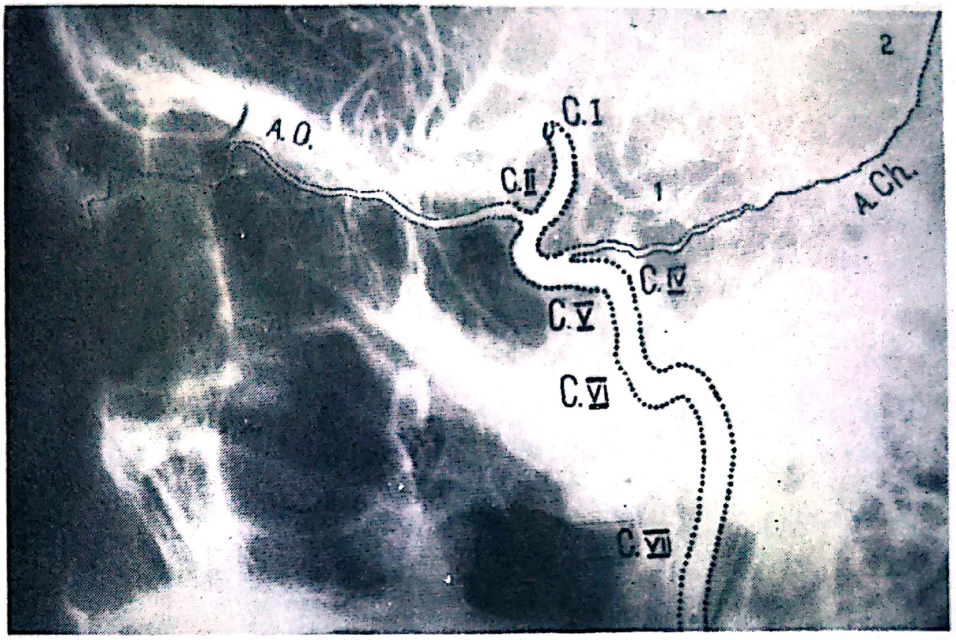

Fig. 80 — Segmentele arterei carotide interne (CI—CVII), artera oftalmică (A.O.), artera coroidiană anterioară (A. Ch.)

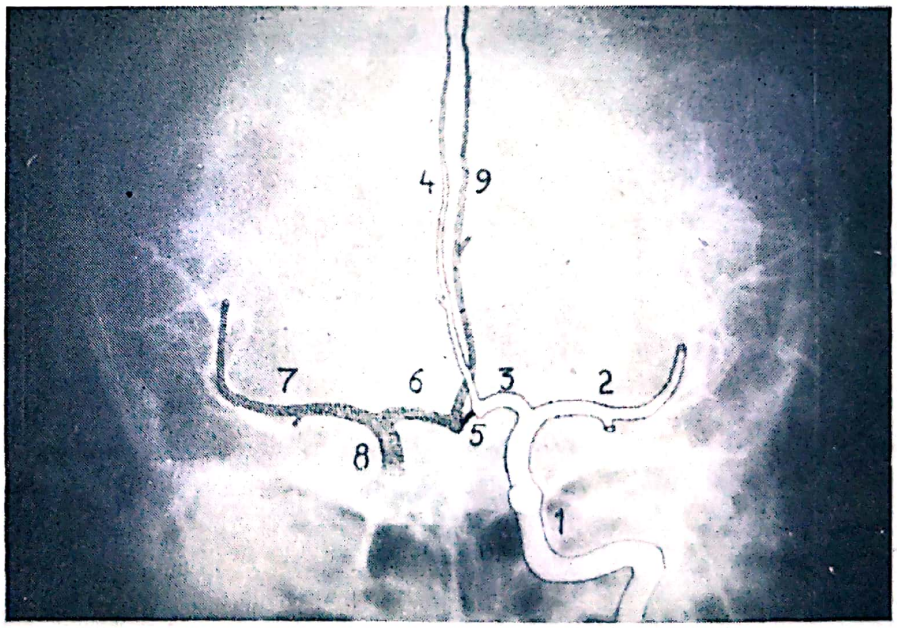

Fig. 81 — Axul arterial median al creierului

1 — A.C.I. stînga ; *2* — segm. sylvian M_1 stg. ; *3* — A. cerebrală anterioară stg. ; *4* şi *9* — axul arterial median al creierului ; *5* — A. comunicantă anterioară ; *6* — A. cerebrală anterioară dr. ; *7* — segm. sylvian M_1 dr. ; *8* — A.C.I. dreaptă

Scanned with OKEN Scanner

Fig. 82 — Angiografie carotidiană, imagine de profil

1, 3 — A. pericaloasă ; *2* — A. fronto-polară ; *4* — A. caloso-marginală ; *5* — trunchiul A. sylviene ; *6* — A. pliului curb ; *7* — A. parietală post. ; *8* — A. temporală post. ; *9* — A. comunicantă post ; *10* — arterele cerebrale posterioare

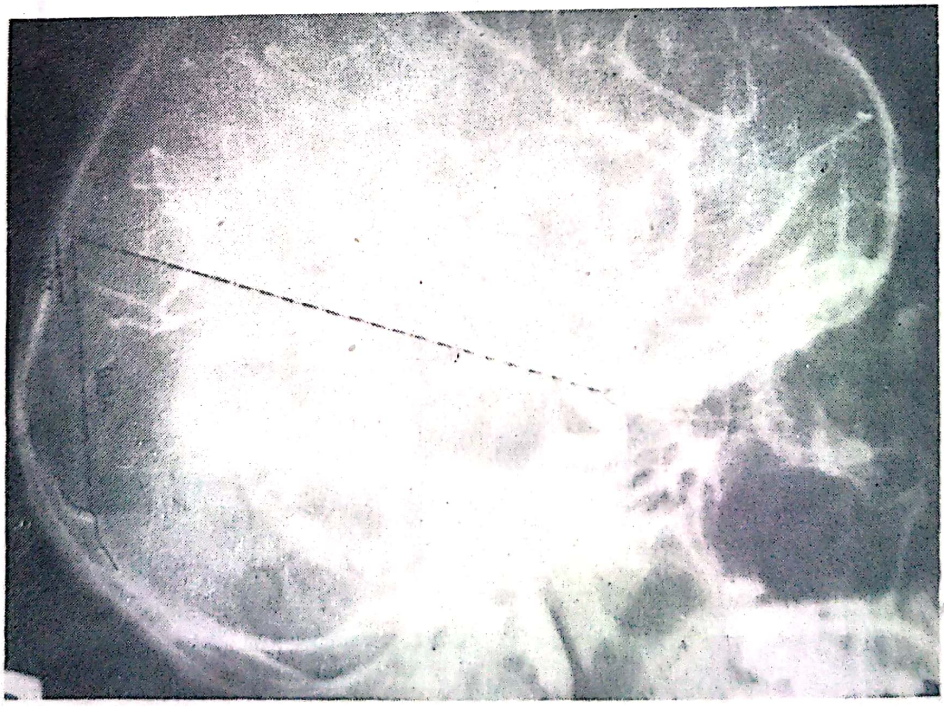

Fig. 83 — Angiografie carotidiană, imagine de profil. (Linia clino-parietală Taveras-Poser).

Scanned with OKEN Scanner

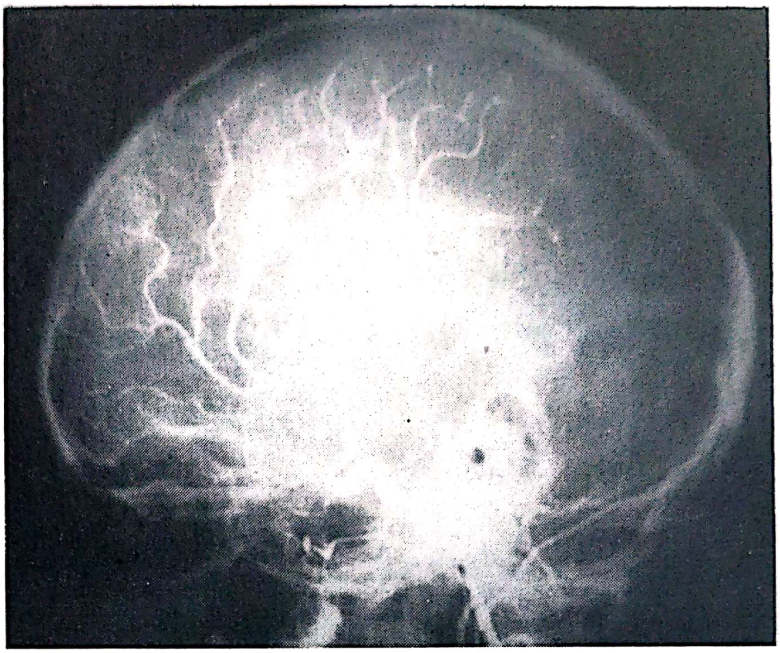

Fig. 85 — Angiografie carotidiană dr. (copil), imagine de profil

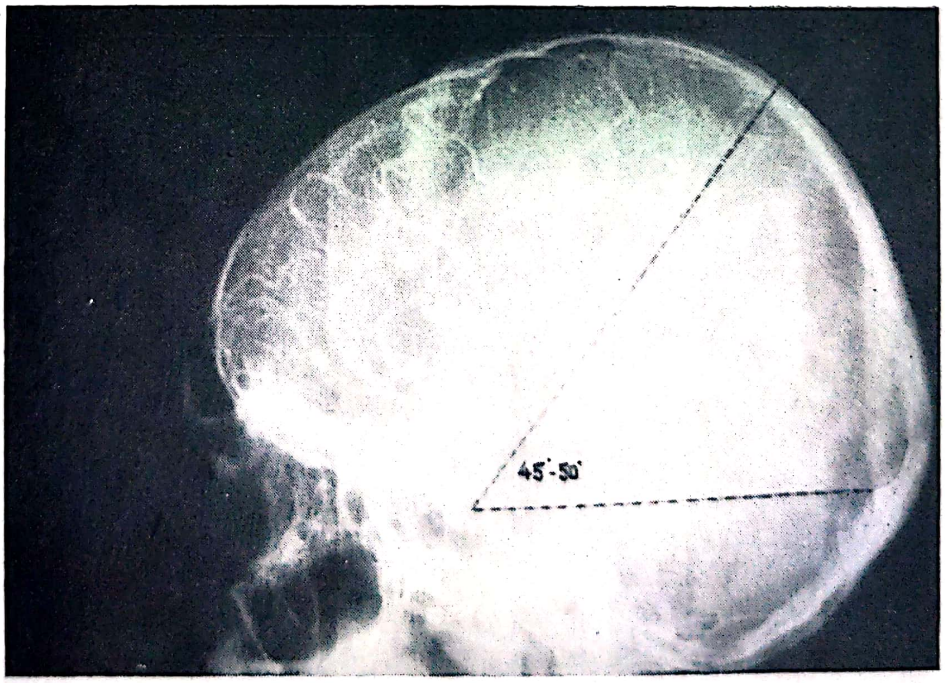

Fig. 86 — Axul arterial transversal al creierului, poziție la copil (Tönnis și Schieffer)

Scanned with OKEN Scanner

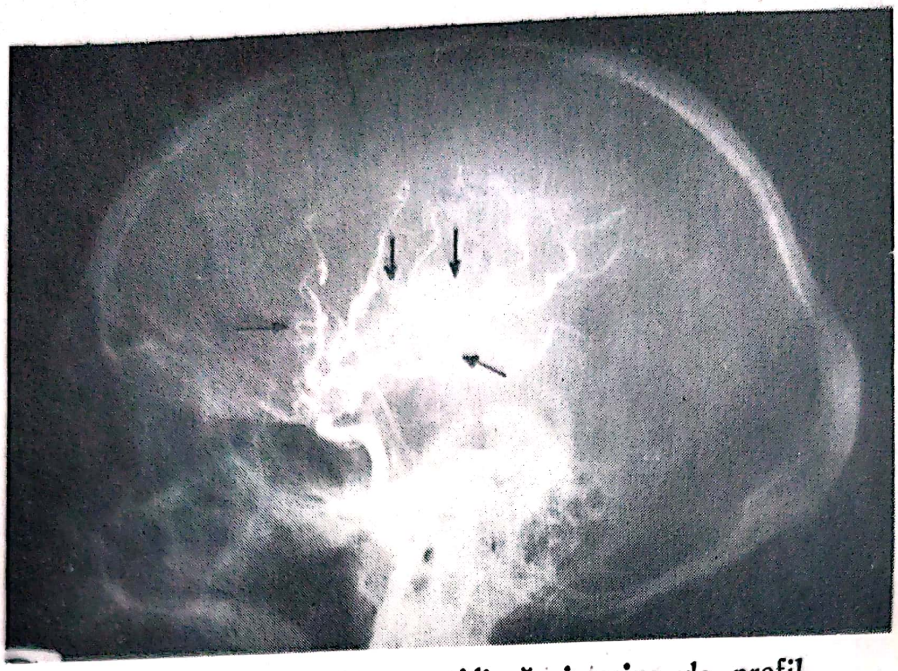

Fig. 87 — Angiografie carotidiană, imagine de profil. Triunghiul vascular sylvian (insular)

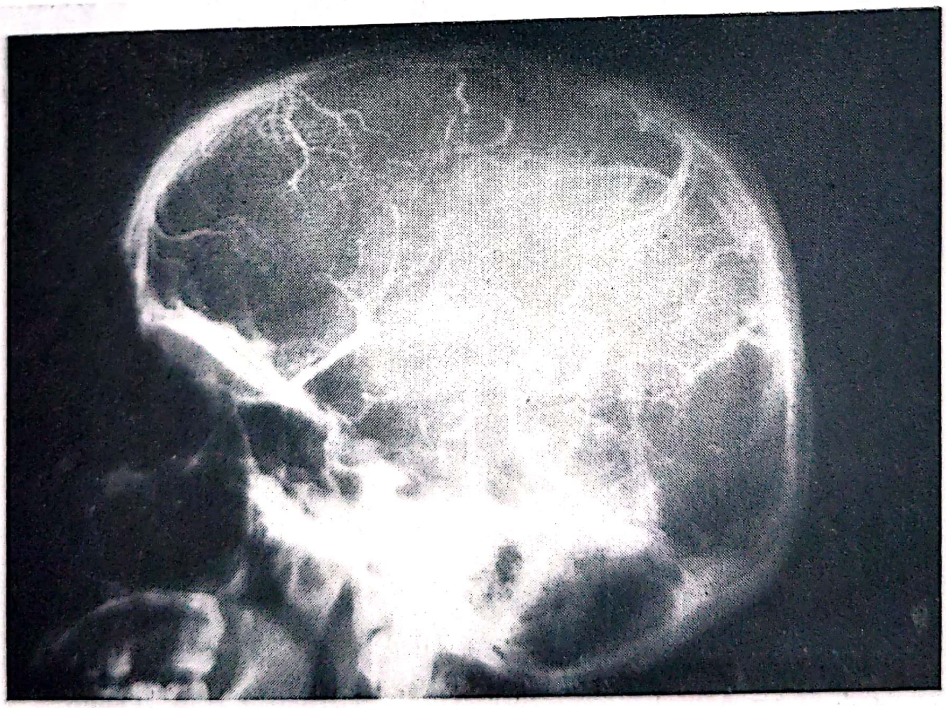

Fig. 88 — Angiografie carotidiană, imagine de profil — Flebografie

Scanned with OKEN Scanner

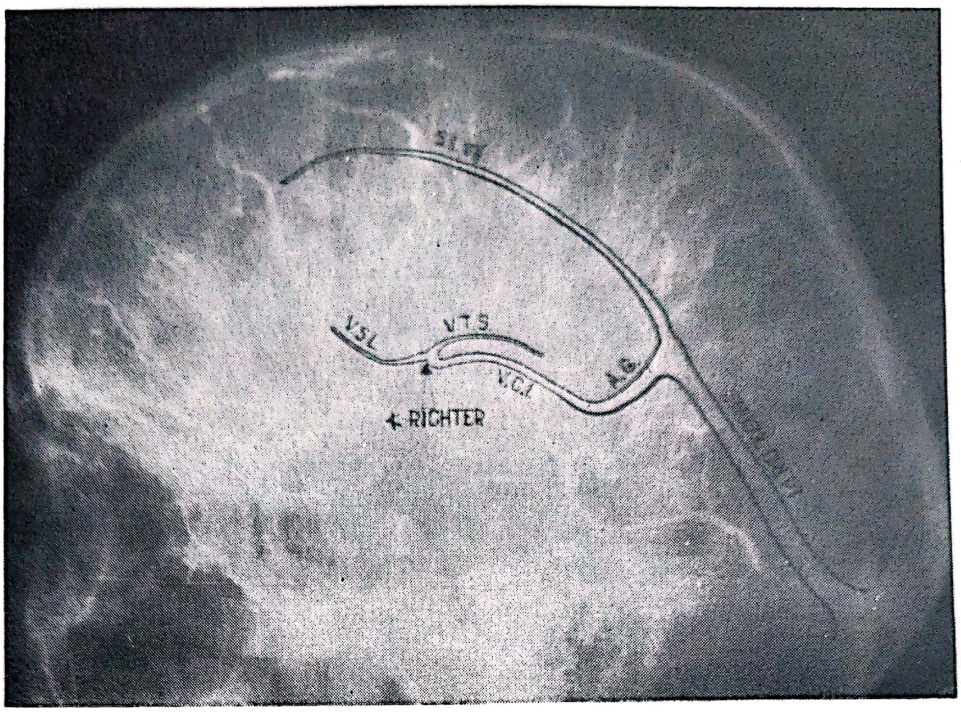

Fig. 96 — **Angiografie carotidiană, flebografie profundă, imagine de profil**

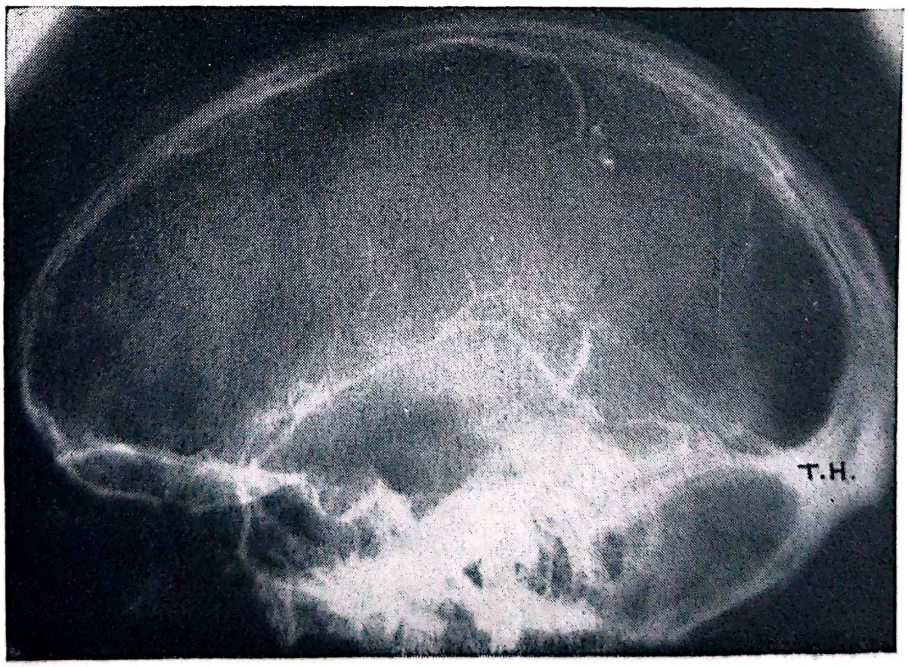

Fig. 97 — **Flebografie, imagine de profil. Teascul lui Herophil (T.H.)**

Scanned with OKEN Scanner

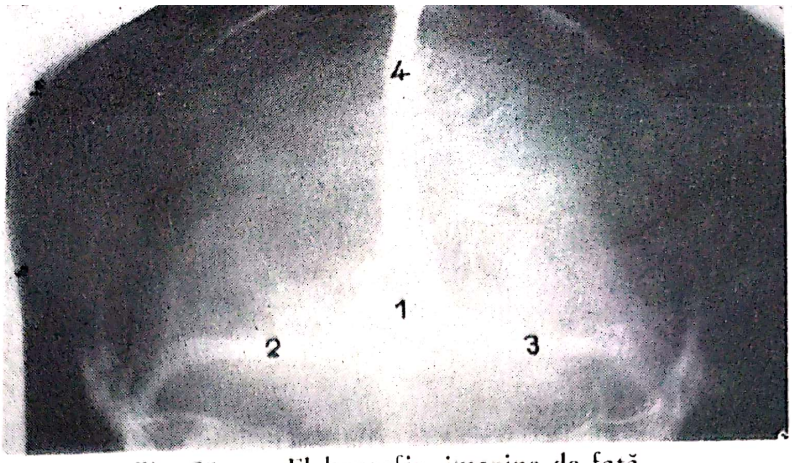

Fig. 98 — Flebografie, imagine de față.

1 — teascul lui Herophil ; *2*, *3* — sinusuri laterale ; *4* — sinusul longitudinal superior

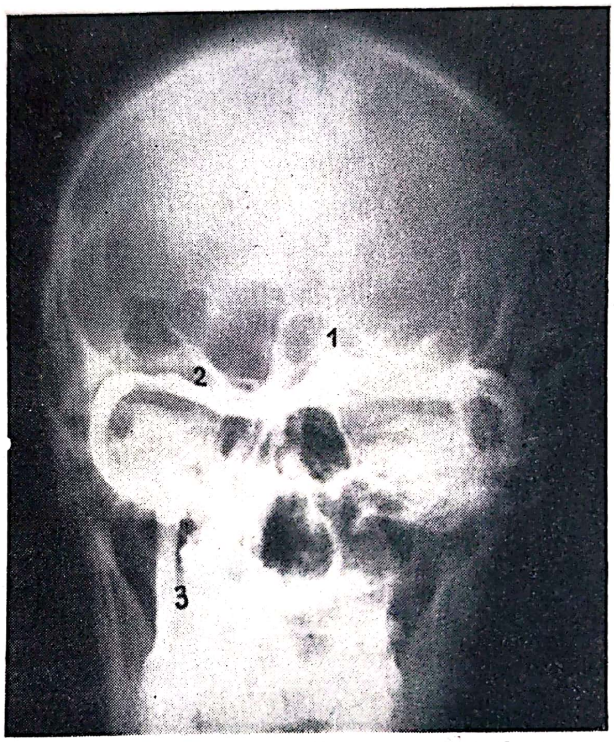

Fig. 99 — **Flebografie, imagine de față (fază terminală)**

1 — teascul lui Herophil ; *2* — sinus lateral ; *3* — vena jugulară internă

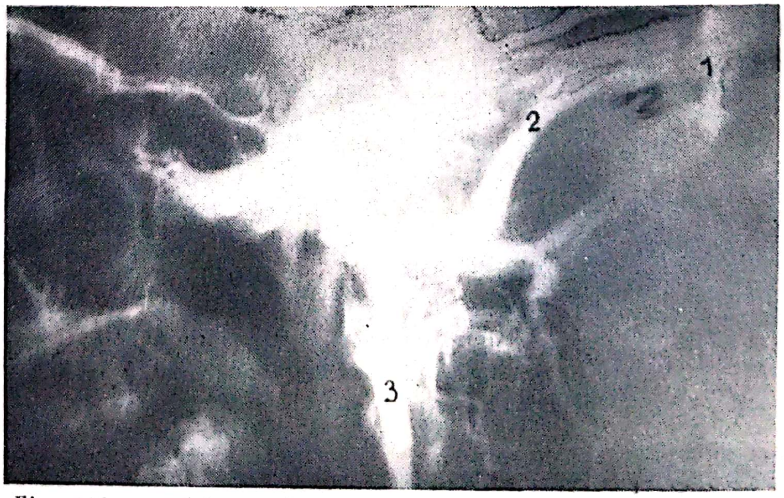

Fig. 100 — **Flebografie, imagine de profil (fază terminală)**

1 — teascul lui Herophil ; *2* — sinus lateral ; *3* — vena jugulară internă

Scanned with OKEN Scanner

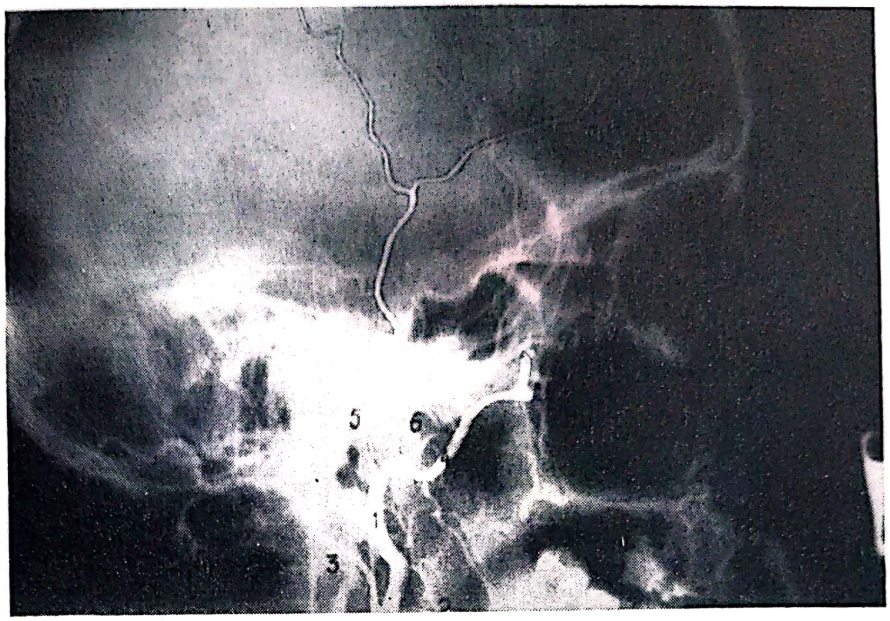

Fig. 102 — **Angiografie carotidiană, imagine de profil.**
1 — A. carotidă externă ; *2* — A. lingual ă ; *3* — A. occipitală ;
4 — A. maxilară internă ; *5* — A. temporală superficială ;
6 — A. meningee mijlocie

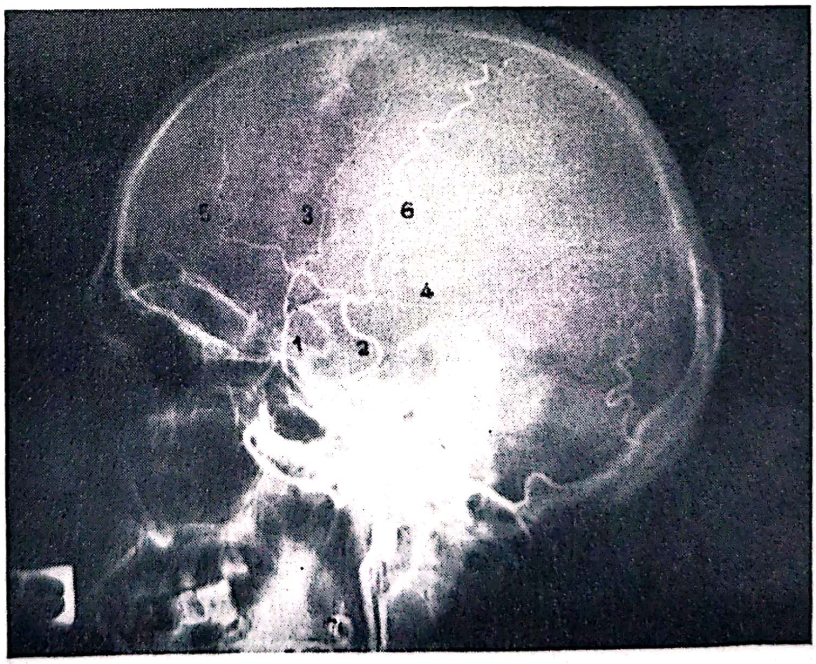

Fig. 103 — **Angiografie carotidiană, imagine de profil. Contrastare predominantă a A. carotide externe.**
1 — A. meningee mijlocie ; *2* — A. temporală superficială :
3 — ramul anterior şi *4* — ramul posterior
ale A. meningee mijlocii ; *5* şi *6* — ramul frontal,
respectiv parietal, al A. temporale superficiale

Scanned with OKEN Scanner

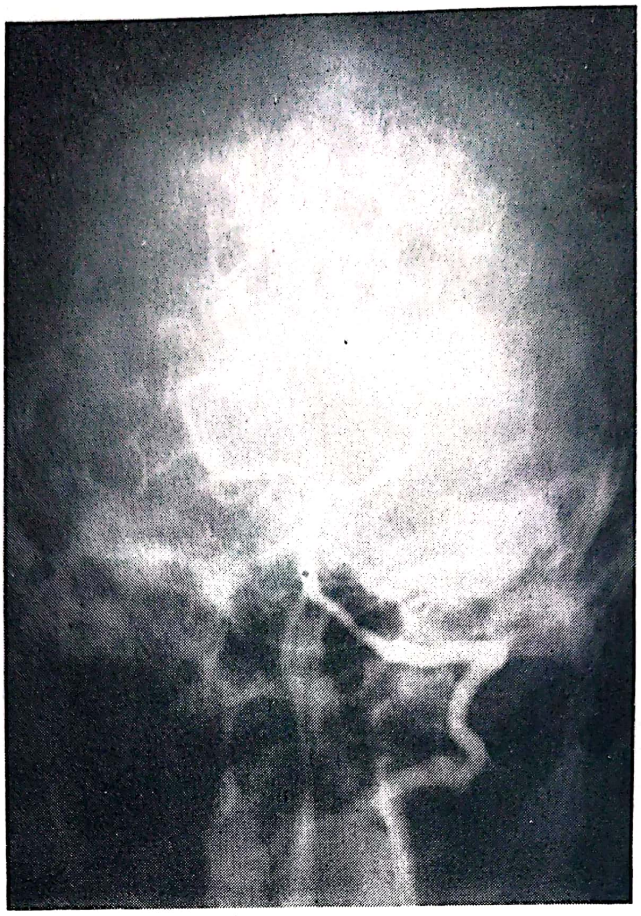

Fig. 104 — Angiografie vertebro-bazilară, imagine de față

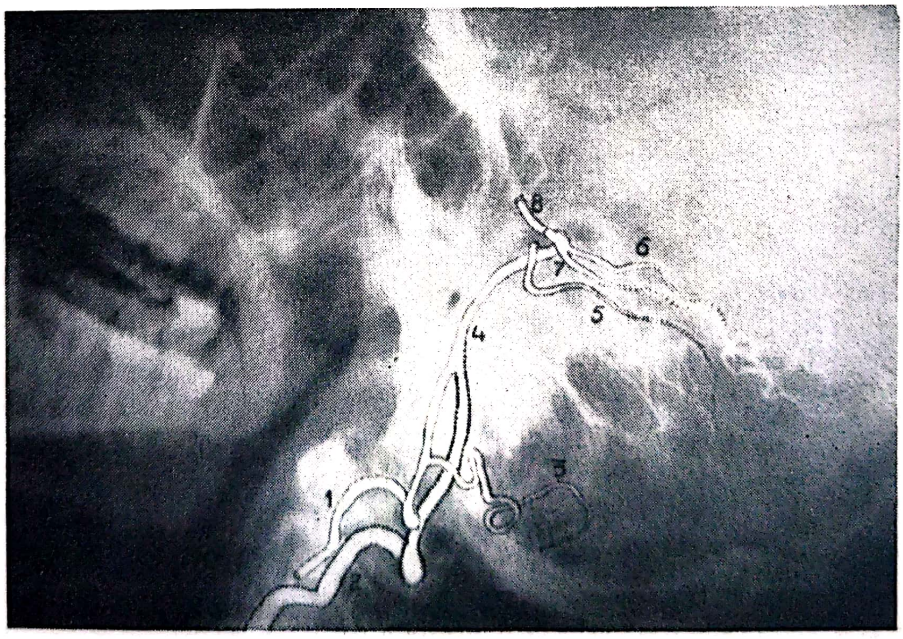

Fig. 105 — Angiografie vertebro-bazilară, imagine de profil.
1 și *2* — arterele vertebrale ; *3* — A. cerebeloasă inferioară (postero-inferioară) ; *4* — trunchiul bazilar ; *5* — A. cerebeloasă superioară (antero-superioară) ; *6* și *7* — arterele cerebrale posterioare ; *8* — A. comunicantă posterioară

Scanned with OKEN Scanner

— *artera auriculară posterioară* ia naştere deasupra arterei occipitale şi atunci cînd artera stilo-mastoidiană nu naşte din artera occipitală, această arteră este singura ei colaterală importantă.

Ramurile terminale : (fig. 102, 103).

— *artera temporală superficială* este unul din ramurile terminale, superficial şi extern, continuînd direcţia A.C.E. Originea sa este în loja parotidiană, la nivelul marginii posterioare a gîtului condilului. Încrucişează rădăcina posterioară a arcadei zigomatice şi dă două ramuri terminale : *ramura anterioară* (frontală) şi *ramura posterioară* (parietală) ; acest ultim ram se anastomozează cu ramuri din arterele vecine (ramul parietal controlateral), artera auriculară posterioară etc. (Repciuc, 1974).

Ramurile colaterale, nu toate vizibile angiografic, sînt parotidiene, transversa feţei, auriculara anterioară, zigomatico-orbitara, temporala mijlocie (temporala profundă) în contact cu solzul temporalului ;

— *artera maxilară internă* este al doilea ram terminal al A.C.E., intern şi profund. Are un traiect sinuos, oblic intern şi înainte, traversînd numeroase regiuni. Din punct de vedere al diagnosticului neuro-angiografic, sînt de reţinut următoarele ramuri :

— *artera meningee mijlocie* (fig. 102 şi 103) are importanţă neurochirurgicală majoră, în traumatismele cranio-cerebrale şi în diagnosticul meningioamelor. Se dirijează ascendent, vertical, şi pătrunde în craniu prin mica gaură rotundă. Este placată pe peretele osos al fosei cerebrale mijlocii, unde se împarte în două ramuri : unul *anterior* şi altul *posterior* (care vor iriga cea mai mare parte a durei mater).

Din segmentul extracranian al arterei meningee mijlocii (sau direct din artera maxilară internă) ia naştere artera *meningee accesorie* (*mica meningee*), care pătrunde în craniu prin gaura ovală şi dă ramuri pentru ganglionul Gasser şi pentru dura mater din vecinătate ;

— artera *sfeno-palatină*, ram terminal al arterei maxilare interne, se divide la nivelul foselor nazale, iar unul dintre ramurile sale ascendente se anastomozează cu arterele etmoidale.

Tehnicile de contrastare a A.C.E. sînt multiple :

— puncţia A. carotide comune, cu contrastare globală (a A.C.I. şi a A.C.E.) se foloseşte numai cînd injectarea selectivă a A.C.E. este eşuată sau are contraindicaţii ; prezintă dezavantajul suprapunerii ramurilor A.C.I., făcînd dificilă lectura imaginilor ;

— puncţia directă a A.C.E. şi injectarea selectivă (Doyon D., Aaron G. şi colab. ; Salamon G. ; Newton T.H., Kramer R.A. ; Pribram H.F.) ;

— contrastarea retrogradă a A.C.E. pe cale transtemporală (Da Gradi A., Pistolesi G.F., 1966) ;

— injectarea A.C.E. prin cateterism de la distanţă (prin artera femurală sau artera axilară) ;

— arteriografia superselectivă a A.C.E.

Contrastarea superselectivă a unor artere a fost aplicată pentru prima dată în angiografia medulară (1966) de către Djindjian, detronînd aortografia globală.

În teritoriul cerebral, arteriografia selectivă a A.C.I. şi a A.C.E. era insuficientă pentru studiul detaliilor ramurilor acestor artere, şi în 1970, Djindjian, Houdart şi colab. au efectuat *arteriografia superselectivă* a A.C.E. prin cateterism pe cale femurală. Cu această tehnică s-au putut studia mai bine ramuri ca : artera meningee mijlocie, artera transversă a feţei, artera faringiană ascendentă etc.

Scanned with OKEN Scanner

În acest mod, superselectiv, cu ajutorul măririi directe a imaginilor și folosind sustracția și tehnica stereo-radiografică, s-a putut realiza studierea structurii unor tumori cu aferențe vasculare dependente de A.C.E. În plus, posibilitatea abordării superselective a ramurilor A.C.E. a facilitat diagnosticul și „tratamentul" tumorilor din sfera maxilo-facială, prin *embolizarea terapeutică* și *introducerea intraarterială de citostatice.*

Incidențe ; timpi angiografici.

În angiografia A.C.E. se folosesc incidențele :

— craniul de profil ; „față înaltă" (înclinare cranială 15° a razei incidente) ; fronto-suboccipitală ; bază de craniu.

În patologia neurochirurgicală, cele mai folosite incidențe sînt : craniu de profil și „față înaltă", permițînd evidențierea corectă a trunchiului și ramurilor arterelor meningee mijlocie și temporală superficială.

Privind *ritmul luării imaginilor*, în condițiile seriografiei automate, se iau cîte 1—2 imagini pe secundă în primele 4 sec., apoi o imagine la 2 sec. o perioadă de 12 sec. în total. Se obține astfel timpul arterial, arteriolo-capilar și, în aproximativ 60% din cazuri, se poate obține și un timp venos (vena oftalmică superioară, sinusul cavernos și eventualele vene tumorale de drenaj) (Aaron C. și colab., 1970). Cînd contrastarea A.C.E. se face prin injectarea produsului de contrast în A.C.C., se obține inițial contrastarea A.C.I. (al cărui debit reprezintă aproximativ 70% din cel al A. carotide comune și, datorită raportului de aproximativ 2/1 între viteza de circulație în A.C.I. și A.C.E., fazei arteriale a angiografiei A.C.E. îi corespunde faza capilaro-venoasă a angiografiei A.C.I.

Importanța angiografiei A.C.E. constă în : diagnosticul meningioamelor intracraniene, diagnosticul și „tratamentul" tumorilor craniene, ale scalpului, ale orbitei, ale tumorilor din sfera maxilo-facială și în studiul circulației de supleanță în sindroamele obstructive din teritoriul A.C.I.

4. ANATOMIA RADIOLOGICĂ A SISTEMULUI VERTEBRO-BAZILAR

A) ARTERELE VERTEBRALE (fig. 104, 105, 106, 107)

Lazorthes (cit. de Brunon și Goutelle, 1976) preciza că „arterele vertebrale și arterele carotide reprezintă cei patru pilieri vasculari ai encefalului, care sînt responsabili de vascularizația măduvei cervicale înalte, a formațiilor fosei cerebrale posterioare, a urechii interne, a părții posterioare a nucleilor gri centrali și a feței interne a lobilor occipitali".

Modificările topografice și de calibru ale sistemului vertebro-bazilar au importanță deosebită în patologia neurochirurgicală a fosei posterioare și în cea neurologică (sindroamele ischemice, sindromul de I.C.V.B. etc.).

Artera vertebrală (fig. 106, 107) are originea (cel mai frecvent) pe fața superioară a arterei subclaviculare, avînd o lungime de aproximativ 25 cm și un calibru de 5—6 mm, cu inegalități.

Clasic, i se consideră *patru porțiuni*, cu interes inegal în patologie :

— V_1, prima porțiune, (de interes chirurgical) se întinde de la origine pînă la vertebra C_6, unde este locul de pătrundere în canalul transversar ;

— V_2, porțiunea a doua, este situată în defileul osteo-ligamentar al canalului transversar, pînă la orificiul inferior al găurii transversare C_2 este însoțită de plexul venos vertebro-bazilar ;

— V_3, a treia porțiune, corespunde buclei de securitate ; pătrunde în orificiul transversar al axisului, apoi al atlasului, descrie o curbă cu concavitatea anterioară, înconjurînd fața posterioară a maselor laterale ale atlasului și, în continuare, traversează ligamentul occipito-atloidian ;

— V_4, a patra porțiune, începe la nivelul pătrunderii în craniu, prin gaura occipitală, înconjură bulbul lateral și se unește cu artera vertebrală controlaterală la nivelul șanțului bulbo-protuberanțial, formînd trunchiul bazilar.

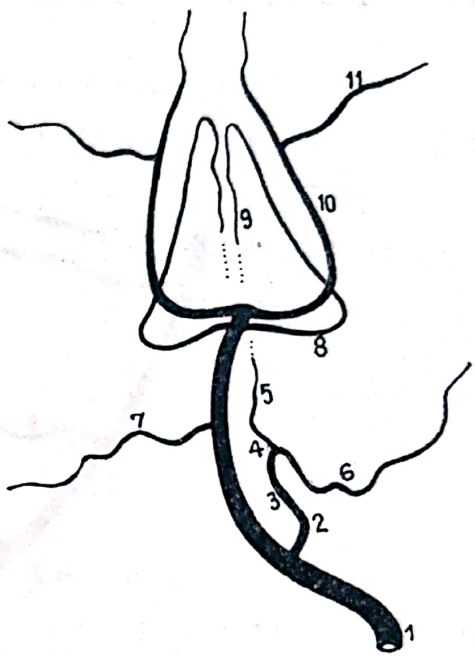

Fig. 106 - Angiografie vertebrală, timp arterial — incidența de față.

1 — A. vertebrală stîngă ; *2* — segmentele pre- și laterobulbar, ale A. cerebeloase inferioare ; *3* — segment retrobulbar ; *4* — punctul coroidian ; *5* — A. vermiană inferioară (normal situată, paramedian) ; *6* — A. cerebeloasă emisferică ; *7* — A. cerebeloasă mijlocie ; *8* — A. cerebeloasă superioară ; *9* — A. vermiană superioară (din A. cerebeloasă superioară) se anastomozează cu A. vermiană inferioară ; *10* — A. cerebrală posterioară ; *11* — ramură temporală posterioară a A. cerebrale posterioare.

B) TRUNCHIUL BAZILAR (fig. 105, 106, 107)

Format prin unirea celor două artere vertebrale, este situat relativ median și are direcție în sus și înainte, între clivus și protuberanță. Se termină la nivelul clinoidelor posterioare prin cele două artere terminale, *artera cerebrală posterioară dreaptă* și *stîngă*.

Variante anatomice ale arterelor vertebrale și ale trunchiului bazilar.

Frecvent, artera vertebrală stîngă are calibru mai important decît cea din dreapta. Krayenbühl și Yasargil (1957) fac un studiu sistematic al variațiilor de calibru ale arterelor vertebrale, constatînd :

— în 26% din cazuri au calibru egal ;

— în 74% au calibru asimetric (în 42% din aceste cazuri, artera vertebrală stîngă are calibru mai mare) ;

— în 6% dintre cazuri există o agenezie de arteră vertebrală, mai frecvent în dreapta ;

— în 85% din cazuri, arterele cerebeloase inferioare nasc din arterele vertebrale și în 15% din cazuri, din trunchiul bazilar ;

— în 2% din cazuri, arterele cerebrale posterioare au origine atrezică și nasc din arterele carotide ; în 78% din cazuri își au originea în trunchiul bazilar, iar în 20% din cazuri segmentul posterior al poligonului Willis este asimetric, una dintre arterele cerebrale posterioare venind din trunchiul bazilar, iar alta din comunicanta posterioară.

Debitul vertebral

În contextul angiografiei vertebro-bazilare, sînt importante concluziile actuale în această problemă (Brunon J. — Goutelle A.) :

— debitul mediu într-o arteră vertebrală este de ordinul a 45 ml pe minut, cu două extreme : 10—85 ml/minut ;

— debitul sanguin în cele două artere vertebrale reprezintă aproximativ 10% din debitul cerebral ;

— există o întîrziere a undei sistolice vertebrale față de unda sistolică carotidiană (fapt confirmat pe angiografii cu injectare în crosa aortei) ;

— toate schimbările de poziție ale coloanei cervicale modifică debitul sanguin în arterele vertebrale și solicită sistemele anastomotice de securitate;

— în sectorul vertebro-bazilar, există un sistem de autoreglare (umorală și nervoasă), care menține constant debitul sanguin în diverse circumstanțe ale homeostaziei — cînd sistemul vascular este indemn și în normocapnie.

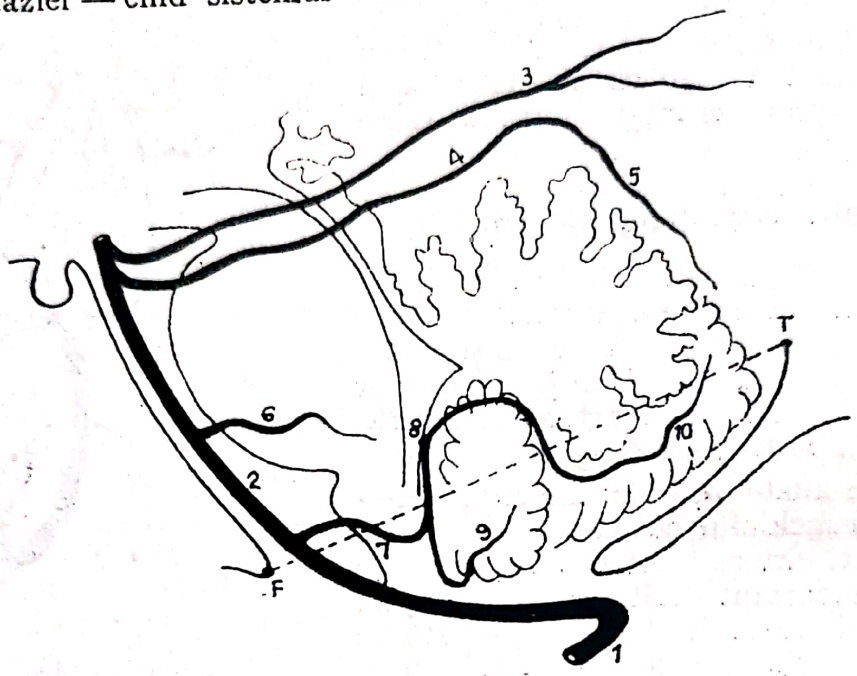

Fig. 107 — **Arteriografie vertebrală, timp arterial, incidența de profil**

1 — A. vertebrală ; *2* — trunchiul bazilar ; *3* — A. cerebrală posterioară ; *4* — A. cerebeloasă superioară ; *5* — A. vermiană superioară ; *6* — A. cerebeloasă mijlocie ; *7* — A. cerebeloasă inferioară, segment laterobulbar ; *8* — punct coroidian, situat la unirea 1/3 anterioare cu 1/3 medie a liniei care unește bazilonul (F) cu protuberanța occipitală internă (T) ; *9* — A. cerebeloasă emisferică ; *10* — A. vermiană inferioară.

C) ARTERELE CEREBRALE POSTERIOARE (fig. 105, 107)

Sînt ramuri terminale ale trunchiului bazilar, avînd originea pe linia mediană. Fiecare descrie o curbă cu concavitatea intern, peripeduncular, în plan relativ orizontal. În continuare, merge pe fața internă a emisferului, corespunzător pînă la cortexul occipital intern.

Pe *imaginea de profil*, segmentul inițial, peripeduncular, este variabil ca poziție, în funcție de modul de terminare al trunchiului bazilar. În continuare artera se dirijează către lambda, avînd un traiect rectiliniu, concav cranial, sau în formă de „S" alungit. La 2—3 cm de origine dă colaterale cu destinație supratentorială (cu topografie destul de fixă). Acestea sînt :

a) *ramura occipitală*, care prelungește direcția arterei cerebrale posterioare de la clinoida posterioară la lambdă și trece pe sub epifiză. La partea cea mai înaltă a cortului cerebelului (care fixează artera la acest nivel), ramura occipitală a A. cerebrale posterioare dă ramuri pentru cuneus (o ramură superioară și alta inferioară) ;

b) *ramura temporală* este situată sub ramura occipitală ;

c) *ramurile coroidiene posterioare*. Se individualizează bine angiografic ; urmează inițial traiectul arterei cerebrale posterioare, apoi se încurbează descriind

o manifestă concavitate anterioară la nivelul tuberculilor cvadrigemeni; trec pe sub splenium-ul corpului calos și apoi pătrund în pînza coroidiană a plafonului V_3.

În *incidența fronto-suboccipitală de 30°* (Worms), se evidențiază bine furca arterelor cerebrale posterioare (peripedunculară); distanțele dintre axa mediană și curbura maximă a fiecărei artere cerebrale posterioare sînt egale.

Ramurile terminale ale celor două artere cerebrale posterioare sînt paralele, la o distanță de 10—20 mm una de alta.

D) ARTERELE CEREBELOASE INFERIOARE (POSTERO-INFERIOARE)

Fiecare arteră își are originea în artera vertebrală, de fiecare parte, endocranian. Are un segment *pre-* și *latero-bulbar* și un segment *retro-bulbar*.

Se divide în două ramuri: unul superficial, emisferic și altul vermian, artera vermiană inferioară (care se va anastomoza cu ramura vermiană superioară din artera cerebeloasă superioară).

Punctul coroidian — un important reper angiografic — se află la nivelul segmentului periamigdalian al arterei, în contact cu fața posterioară a V_4, proiectat la unirea 1/3 anterioare cu 1/3 mijlocie a liniei lui Huang (linia care unește marginea anterioară a găurii occipitale cu protuberanța occipitală internă).

Cînd artera cerebeloasă inferioară își are originea la nivelul trunchiului bazilar, ramura superficială descrie pe imaginea de profil o buclă extracraniană, fără a fi vorba de o angajare amigdaliană cerebeloasă.

E) ARTERELE CEREBELOASE MIJLOCII (fig. 107)

Au originea în trunchiul bazilar și se evidențiază inconstant pe imaginea de profil datorită suprapunerii stîncilor temporale. Devin vizibile prin *procedeul sustracției* (aceasta constă în a face să dispară partea comună a două filme diferite printr-un artificiu fotografic sau electronic. Astfel, prin suprapunerea unei imagini angiografice cu imaginea craniului efectuată în aceeași poziție, rămîn vizibile numai vasele cerebrale injectate).

F) ARTERELE CEREBELOASE SUPERIOARE (ANTERO-SUPERIOARE) (fig. 106, 107)

Au origine fixă, la 2—3 mm sub terminarea trunchiului bazilar.

Pe imaginea de profil fiecare arteră cerebeloasă superioară are traiect relativ paralel cu arterele cerebrale posterioare; ramurile de diviziune ale acestor patru artere se confundă.

În incidența Worms ele descriu o furcă peripedunculară, concentrică cu cea realizată de arterele cerebrale posterioare, în interiorul acesteia.

În patologia fosei posterioare, din punct de vedere angiografic, au importanță și următoarele ramuri:

— *artera meningee posterioară*, ram extracranian al arterei vertebrale, pătrunde prin gaura occipitală și se distribuie durei mater a periferiei găurii occipitale (posterior), coasei creierului (posterior) și zonei vecine teascului Herophil. Este vizibilă atunci cînd participă la alimentarea unui meningiom (de exemplu) al fosei posterioare, situație cînd calibrul ei este sporit;

— *arterele spinale sau musculare* [illegible] sînt vizibile decît prin procedeul sustracției imaginilor.

FLEBOGRAFIA VERTEBRO-BAZILARĂ (fig. 108, 109)

Timpul flebografic la nivelul fosei posterioare se evidențiază și se interpretează mai dificil decît timpul arterial.

Angiografic, se pot repera trei grupuri de vene :

a) *grupul venei Galien*. Dintre acestea, cea mai importantă este vena precentrală, care își are originea la nivelul plafonului V_4, este mediană și traiectul ei inițial este imediat posterior și inferior față de tuberculii cvadrigemeni posteroinferiori. Punctul cel mai anterior al acestor vene, *punctul coliculo-central*,

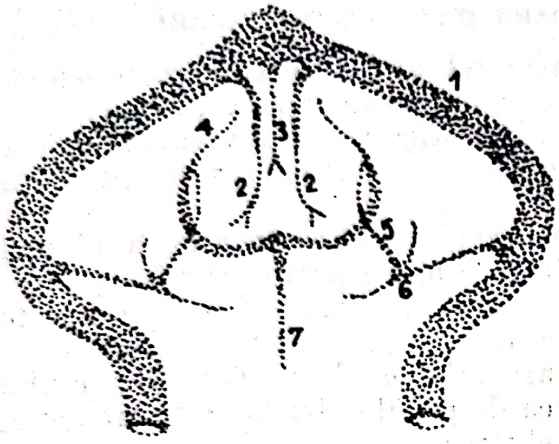

Fig. 108 — Arteriografie vertebrală, timp venos — incidența de față.

1 — sinus lateral ; 2 — vene vermiene inferioare ; 3 — vena cerebeloasă precentrală ; 4 — venă ponto-mezencefalică posterioară ; 5 — vena latero-mezencefalică ; 6 — vena pietroasă ; 7 — vena ponto-mezencefalică anterioară.

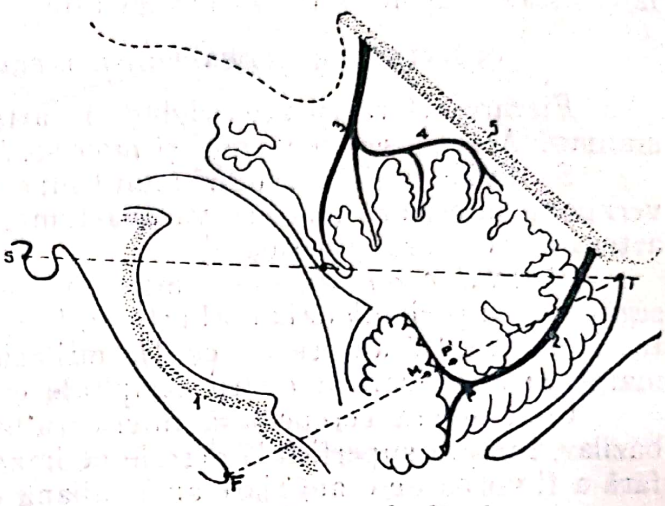

Fig. 109 — Arteriografie vertebrală, timp venos — incidența de profil.

1 — vena ponto-mezencefalică anterioară ; 2 — vena vermiană inferioară ; *punctul copular* (P) este situat pe perpendiculara în P^1 pe linia FT, la 4 mm în spatele mijlocului (M) al acesteia (Huang) ; 3 — vena cerebeloasă precentrală ; tangenta la această venă este situată la mijlocul liniei lui Twining (S-T) ; 4 — vena vermiană superioară ; 5 — sinusul drept.

delimitează precis fața posterioară a trunchiului cerebral, fiind un reper flebografic capital. Deplasarea acestui reper flebografic permite aprecierea localizări unui proces expansiv situat în partea superioară a fosei cerebrale posterioare

b) *grupul venos pietros superior*. Acest grup este complex, dar importanță flebografică prezintă două vene :

— vena lui Dandy, cîte una de fiecare parte, care reprezintă un reper în diagnosticul tumorilor unghiului ponto-cerebelos ;

— vena ponto-mezencefalică anterioară, mediană, la nivelul cisternei interpedunculare și apoi la nivelul feței anterioare a punții lui Varole. Fiind situată la nivelul feței anterioare a trunchiului cerebral, iar punctul coliculo-central la nivelul feței posterioare a acestuia, distanța dintre cele două elemente flebografice reprezintă lărgimea istmului cerebral (18—23 mm).

c) *grupul venos vermian inferior*. Originea celor două vene vermiene inferioare desenează fața posterioară a amigdalelor cerebeloase. Fiecare dintre aceste vene se formează dintr-o venă retro-amigdaliană superioară și alta inferioară. Locul de unire al acestor vene, nivelul unde ia naștere vena vermiană inferioară — pe fața posterioară a amigdalei cerebeloase, se numește *punct copular* (fig. 109).

Acest reper flebografic al fosei posterioare se deplasează quasi constant, înainte și în jos, în caz de angajare a amigdalelor cerebeloase în gaura occipitală. În absența angajării cerebeloase, deplasarea punctului copular este un argument în favoarea unui proces expansiv care interesează vermisul sau emisferele cerebeloase (Picard L. și colab., 1974).

Scanned with OKEN Scanner

CAPITOLUL VIII (2)

ANGIOGRAFIA CEREBRALĂ
APORTUL METODEI ÎN PATOLOGIE

Procesele expansive intracraniene (P.E.I.) sînt clasificate de către **C. Arseni** (1975) în următoarele grupe:

I. **Tumori intracraniene**
II. **Afecțiuni vasculare**
III. **Afecțiuni inflamatorii**
IV. **Afecțiuni traumatice**
V. **Afecțiuni parazitare**
VI. **Pseudotumori**

„Prin proces expansiv intracranian se înțelege orice proces înlocuitor de spațiu, indiferent de natura sa (*tumori, hematoame, malformații vasculare expansive, procese inflamatorii expansive* — abcese, tuberculoame, gome —, *parazitoze, pseudotumori*" (C. Arseni).

ANGIOGRAFIA CAROTIDIANĂ ÎN PATOLOGIA SUPRATENTORIALĂ

I. ANGIOGRAFIA CAROTIDIANĂ — ÎN DIAGNOSTICUL CELOR MAI FRECVENTE TUMORI CEREBRALE

A) CONSIDERAȚII GENERALE, NOȚIUNI DE ANATOMIE PATOLOGICĂ

Deși angiografia carotidiană poate stabili inițial sediul unui proces expansiv și ulterior diagnosticul „etiologic" (de natură), pentru descrierea aportului ei în diagnosticul tumorilor intracraniene am inversat ordinea celor două aspecte ale diagnosticului — *topografic* și de *natură histologică*.

Cunoașterea unor noțiuni de *structură* a tumorilor cerebrale, a *vascularizației* și implicit a modului de *evoluție* este importantă în aprecierea imaginilor angiografice, în vederea stabilirii unui diagnostic preoperator cît mai corect, necesar în adoptarea celei mai adecvate conduite terapeutice.

În acest context, ne-am însușit punctul de vedere al autorilor C. Arseni și N. Carp (1978), privind aspectele anatomopatologice ale tumorilor cerebrale, inclusiv *standardizarea*, care cuprinde:

— stadiul I, *tumoră benignă*;
— stadiul II, *tumoră semibenignă* (semimalignă);
— stadiul III, *tumoră malignă* (cu hemoragii, necroză, celule anaplastice, mitoze, vase proliferate intratumoral și extradural, ocluzii vasculare, infiltrarea spațiilor subarahnoidiene etc.).

Tumorile cerebrale la care ne referim sînt cele mai frecvente și cele care beneficiază de un diagnostic angiografic:

— *astrocitomul benign, semibenign* (astrocitom perivascular sau astroblastomul Bailey și Cushing), *malign* (glioblastomul multiform);
— *oligodendrogliomul* (gradul I, II, III);
— *meningiomul benign, semimalign* (angio- și fibroblastic), *malign*, și *sarcomul primitiv al durei*;
— *metastazele cerebrale*.

B) ASPECTE ALE VASCULARIZAȚIEI TUMORALE

Vascularizația **glioamelor** a fost studiată, printre alții, de J. Delarue, R. Abelanet, G. Chomette (1965, 1966). Acești autori au adus precizări asupra faptului că tumorile maligne au un *sistem circulator propriu* care se dezvoltă pe un *pedicul arterial* normal captat de tumoră. Sistemul vascular care se constituie intratumoral nu are o organizare ierarhică, tumora realizînd și shuntare arterio-venoasă în cadrul sistemului vascular lacunar tumoral.

Pediculul vascular reprezintă o „captare" a unei surse sanguine, de care este dependent un soclu vascular intratumoral. În interiorul pediculului vascular se găsesc leziuni de endarterită proliferativă și tromboze.

În legătură cu *neogeneza vasculară* s-a demonstrat că în tumori se realizează un sistem vascular propriu. Vasele normale preexistente sînt distruse (cum a arătat Ribbert, cit. de Delarue și colab., 1965) sau sînt făcute inutilizabile din punct de vedere funcțional. Vasele tumorale, *neorganizate ierarhic* (ca în mod normal sau în tumorile benigne) sînt de tip capilar sau precapilar, fără structură arterială sau venoasă, fără substrat elastic.

Rețeaua vasculară tumorală prezintă aspecte variabile, în funcție de structura cancerului, fapt dovedit pe secțiuni histologice și prin tehnica angiografiei. Astfel, în g l i o b l a s t o a m e, în zona intermediară (care separă necroza centrală de glioza peritumorală), se găsesc capilare largi, buchete angiomatoase și formațiuni glomerulare.

Referitor la această neogeneză a vaselor tumorale s-a putut preciza că s a r c o a m e l e generează vasele sale (datorită potențialului angioformator al elementelor componente), iar în c a r c i n o a m e — neogeneza vasculară precede edificarea tractus-urilor conjunctive (dezorganizînd structura normală, preexistentă).

Privind *efectul „shunt"* al scurtcircuitului arterio-venos care se realizează la nivelul tumorilor maligne, s-a precizat că acesta nu este evidențiat angiografic întotdeauna, dar că el există în mod constant. Ce nu s-a precizat încă, este dacă efectul „shunt" nu apare decît într-un anumit stadiu evolutiv al tumorii, cînd sistemul capilar sau precapilar, tumoral a devenit sistem lacunar.

Oricum, este de reținut că vasele sanguine ale tumorilor maligne reprezintă un sistem capilar și precapilar anormal, anarhic, neierarhizat, grefat pe un pedicul arterial normal, captat de tumoră. Se realizează o aberație autonomă alături de vascularizația normală a țesuturilor vecine. Aceste vase tumorale, cu structură elementară, lipsite de armătura elastică și musculară, sînt lipsite, probabil, și de orice conexiune nervoasă (Ricker, cit. Delarue și colab., 1965).

Scanned with OKEN Scanner

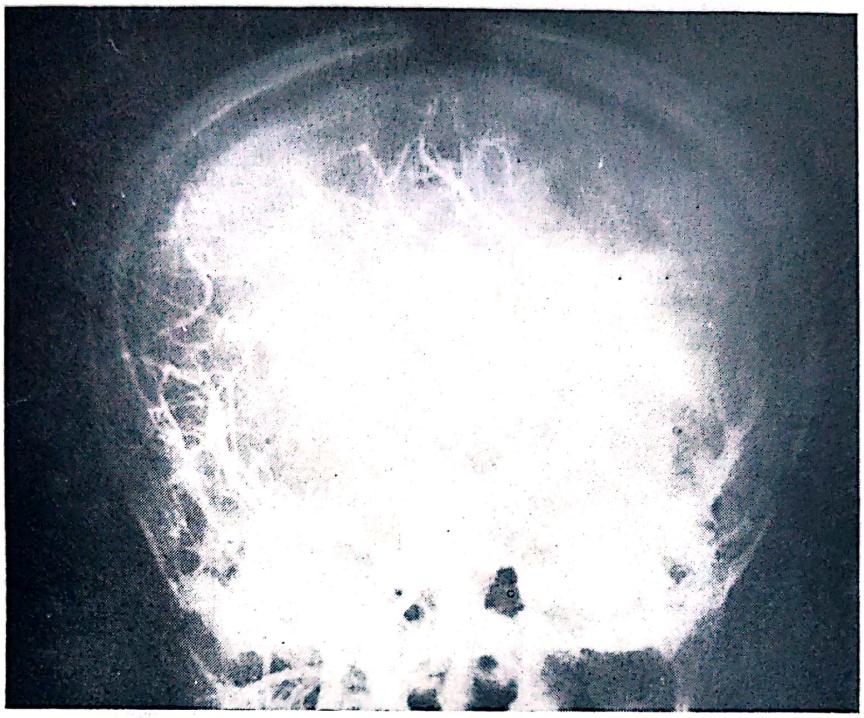

Fig. 110 — Astrocitom chistic, frontal drept.
Angiografie carotidiană dr. (copil) ; manifeste deplasări vasculare (de contact) și dehiscența suturii interparietale

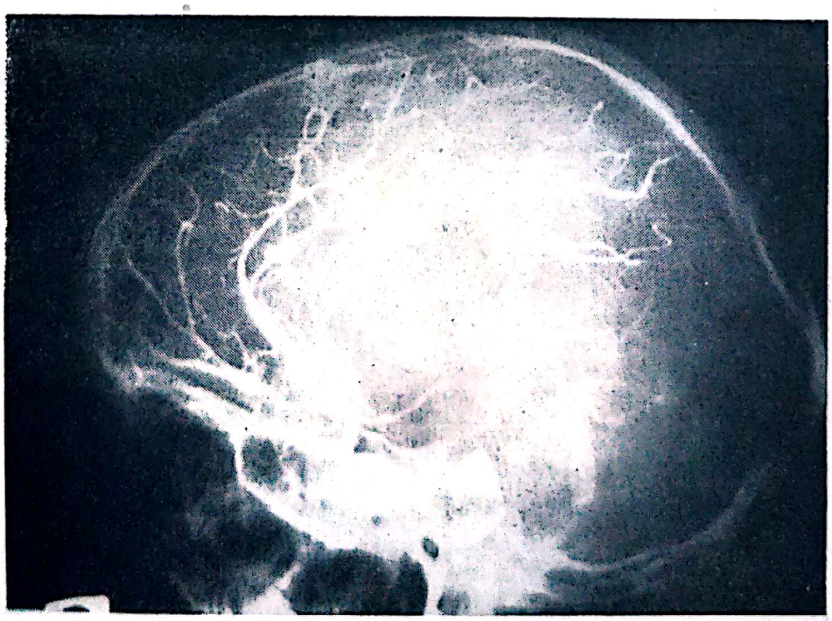

Fig. 111 — Astrocitom temporo-parietal (avascular).
Angiografie carotidiană ; deplasare manifestă, cranială, a arterelor grupului sylvian ; absența vaselor de neoformație

Scanned with OKEN Scanner

Fig. 112 — Glioblastom (astrocitom malign, astrocitom gr. III), fronto-temporo-parietal. Zonă hipervascularizată — vase de neoformaţie

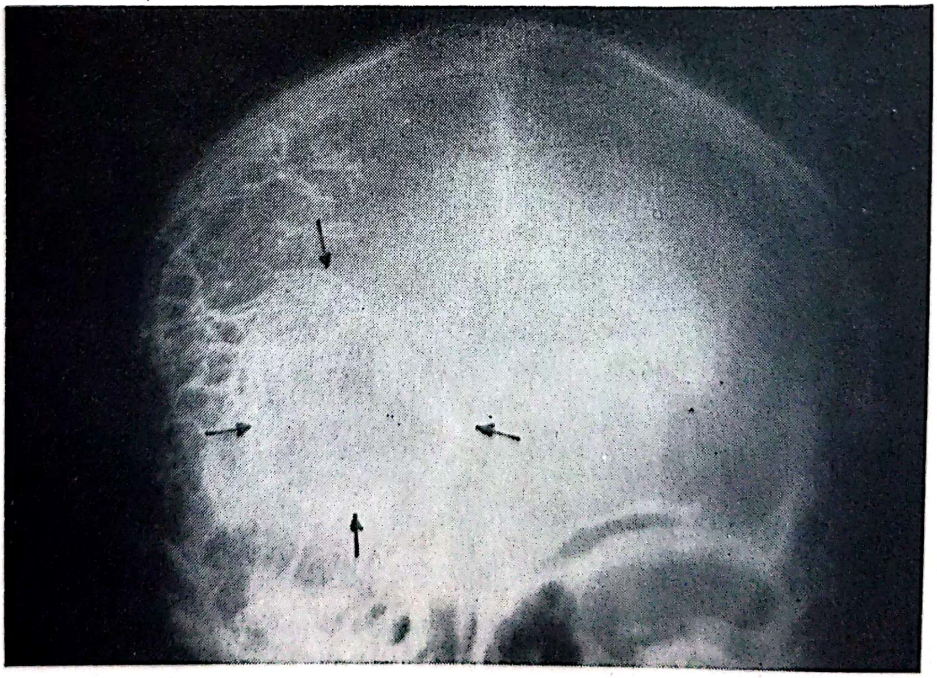

Fig. 113 — Glioblastom, cu vase dispuse în coroană. Angiografie carotidiană dr., imagine de faţă

Scanned with OKEN Scanner

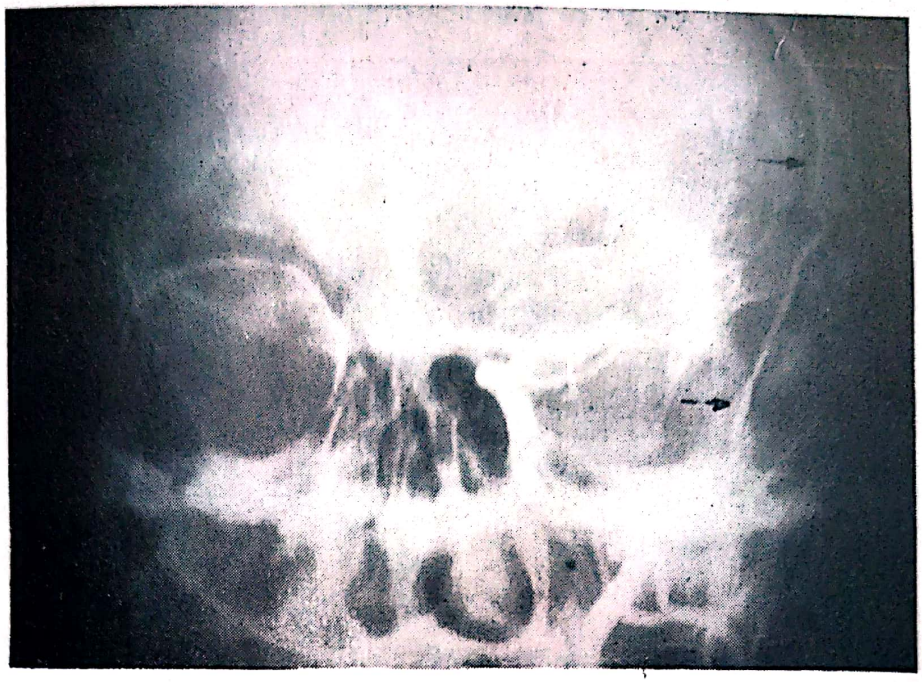

Fig. 114 — Meningiom de convexitate.
Angiografie carotidiană, imagine de față. Pediculi de inserție din artera meningee mijlocie, hipertrofiată

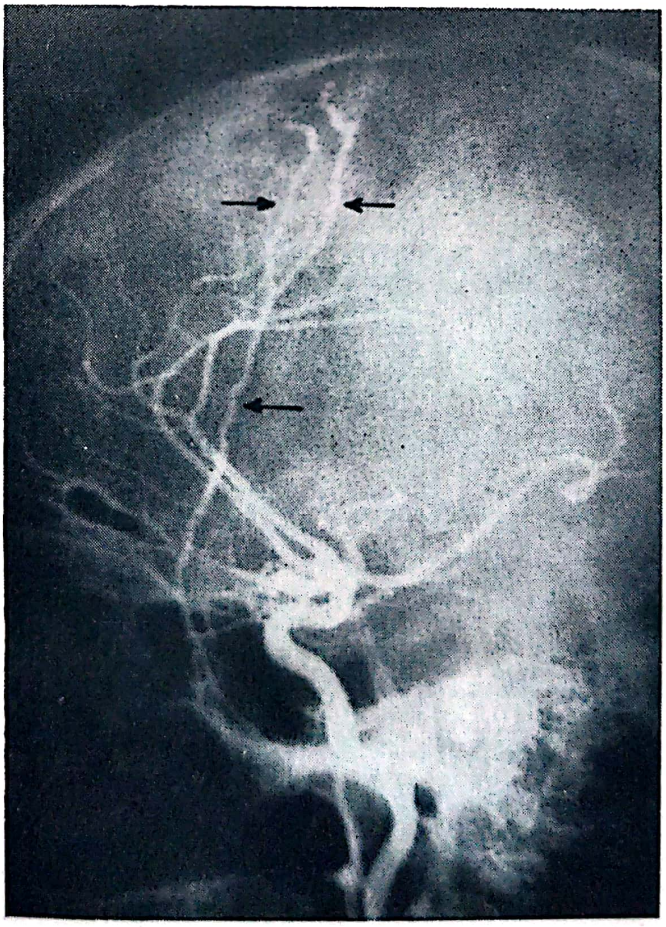

Fig. 115 — Meningiom de convexitate (coronar).
Angiografie carotidiană, imagine de profil.
Pediculi de inserție din artera meningee mijlocie

Scanned with OKEN Scanner

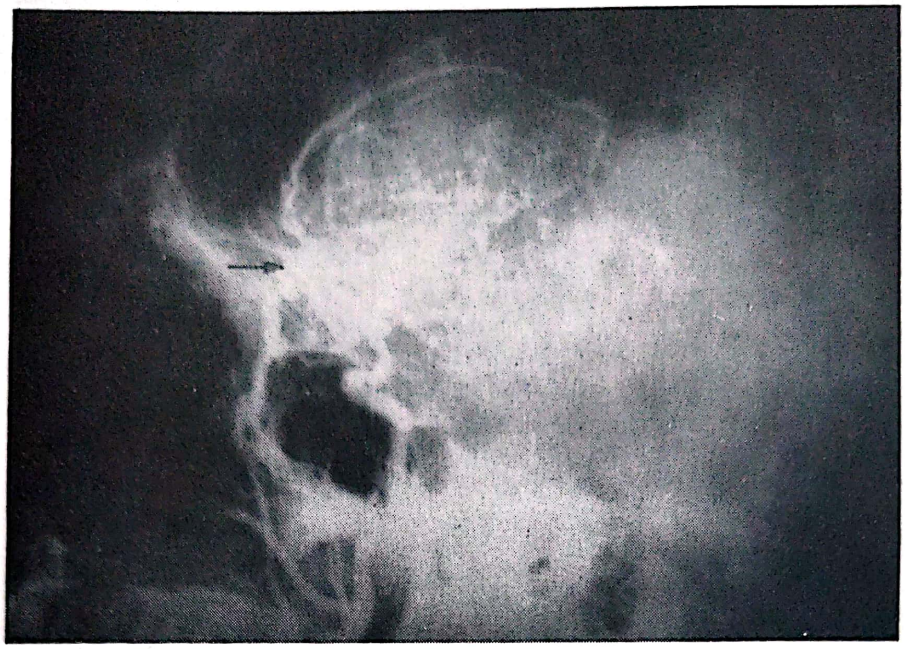

Fig. 116 — Meningiom de aripă sfenoidală.
Angiografie carotidiană, imagine de profil. Pedicul de alimentare din A.C.E. și rețeaua intratumorală

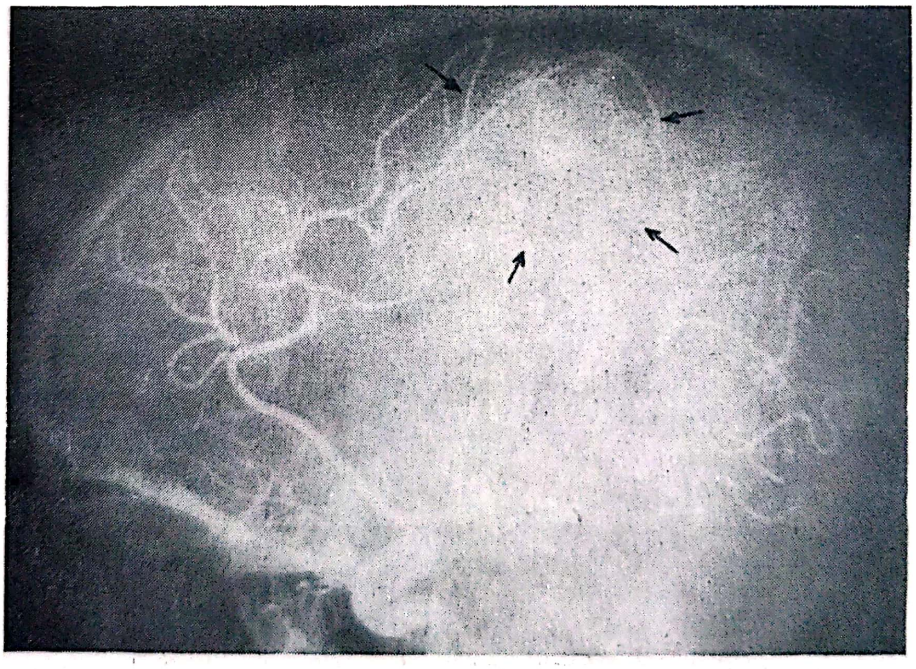

Fig. 117 — Meningiom de convexitate, „blush" vascular parietal antero-superior

Scanned with OKEN Scanner

Fig. 118 — Metastaze situate frontal.
Angiografie carotidiană dr., imagine de profil

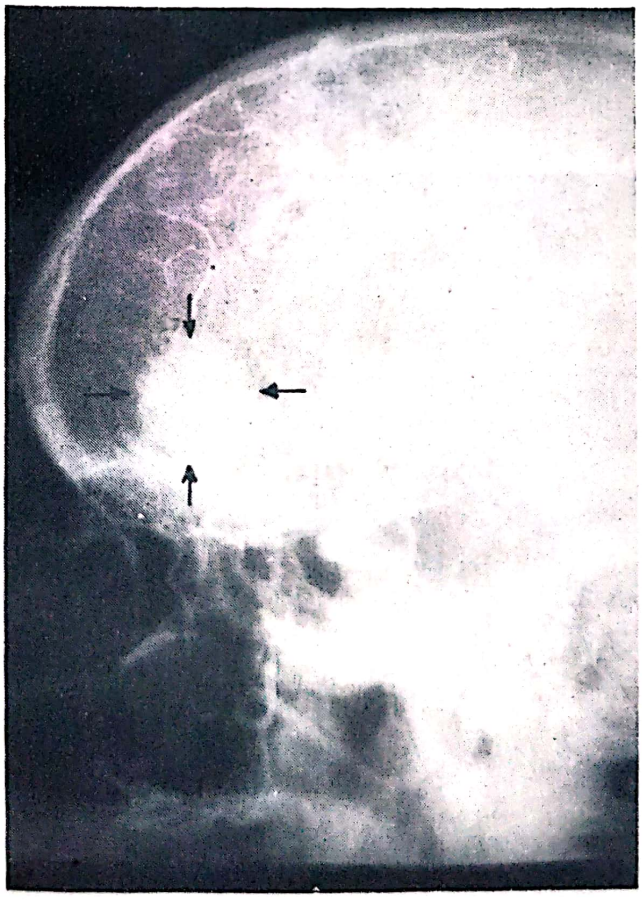

Fig. 119 — Metastază frontală bazală.
Angiografie carotidiană dr., imagine de profil

Scanned with OKEN Scanner

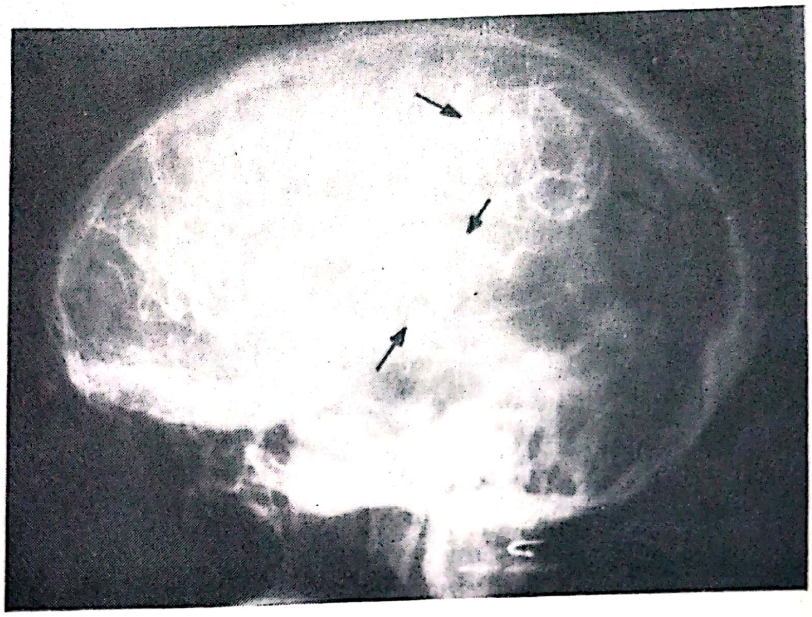

Fig. 120 — Focare metastatice, hipervascularizate. Angiografie carotidiană dr., imagine de profil

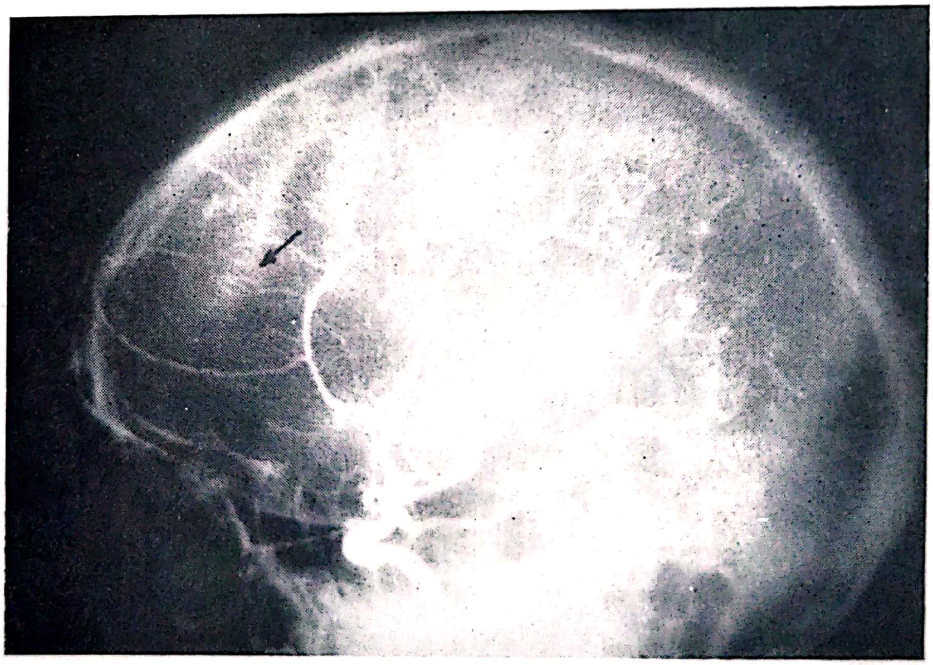

Fig. 121 — Metastază prefrontală, avasculară (situată deasupra A. fronto-polare). Angiografie carotidiană dr., imagine de profil

Scanned with OKEN Scanner

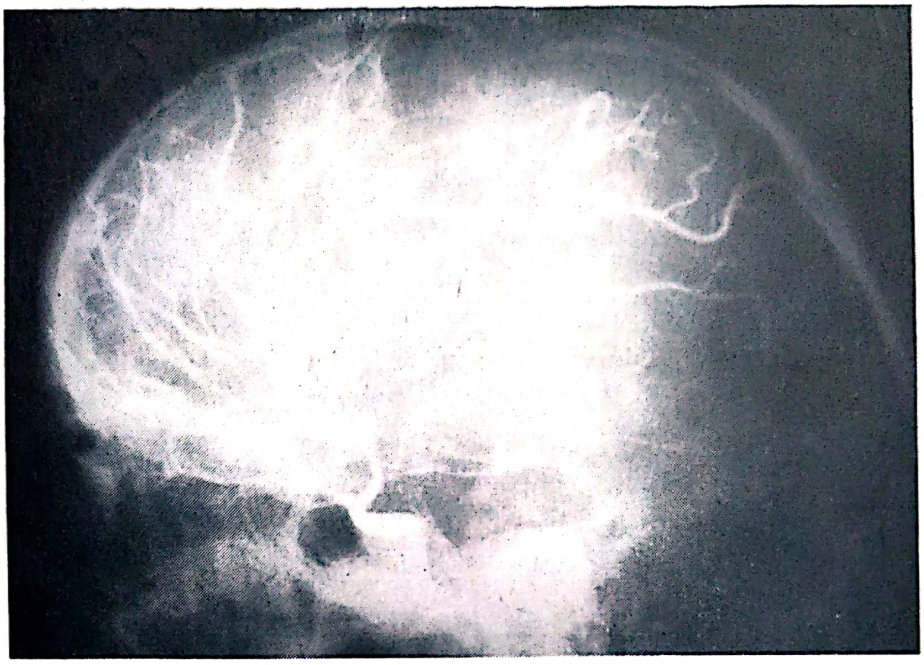

Fig. 122 — Angiografie carotidiană dr., imagine de profil. Tumoră temporală

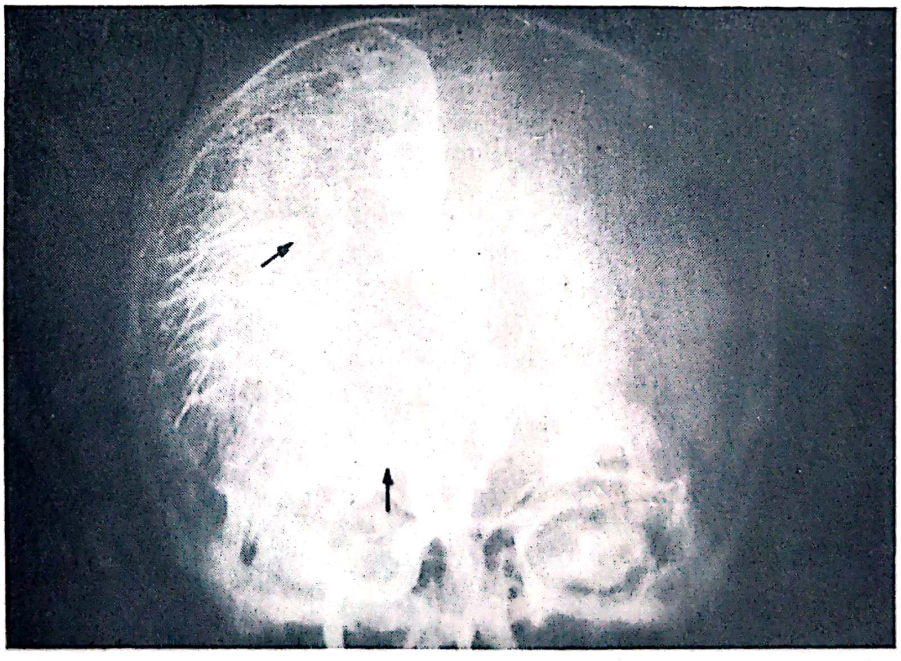

Fig. 123 — Angiografie carotidiană dr., imagine de față. Tumoră temporală

Scanned with OKEN Scanner

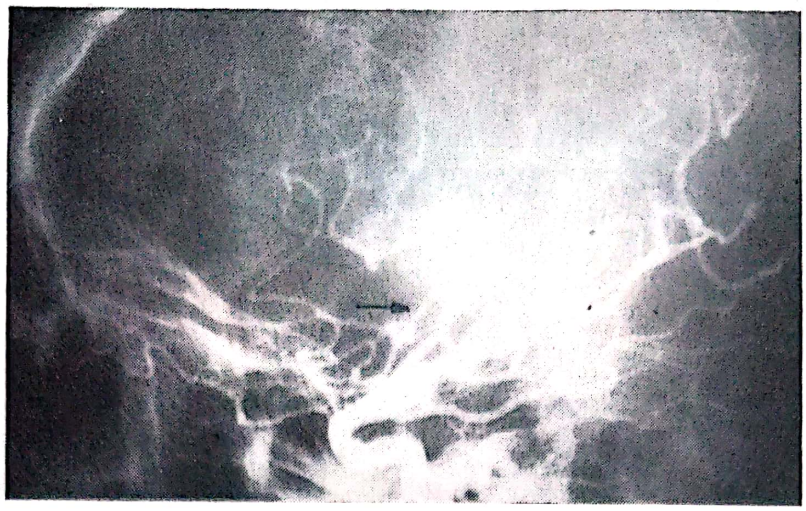

Fig. 127 — Angiografie carotidiană, imagine de profil. Tumoră frontală-laterală

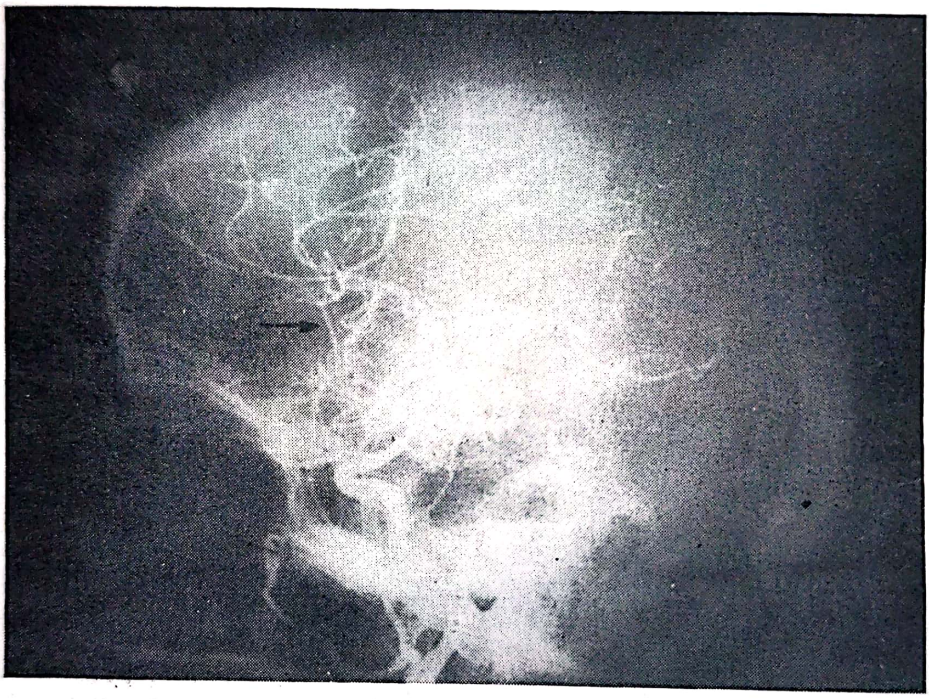

Fig. 129 — Angiografie carotidiană, imagine de profil. Meningiom de jugum

Fig. 130 — Angiografie carotidiană, imagine de profil. Meningiom de bază, etaj anterior. *Sustracție.*

Scanned with OKEN Scanner

Fig. 131
Angiografie carotidiană, imagine de față.
Tumoră fronto-temporală
(coborîrea segmentului sylvian M_1
și deplasare subfalciformă a arterei pericaloase)

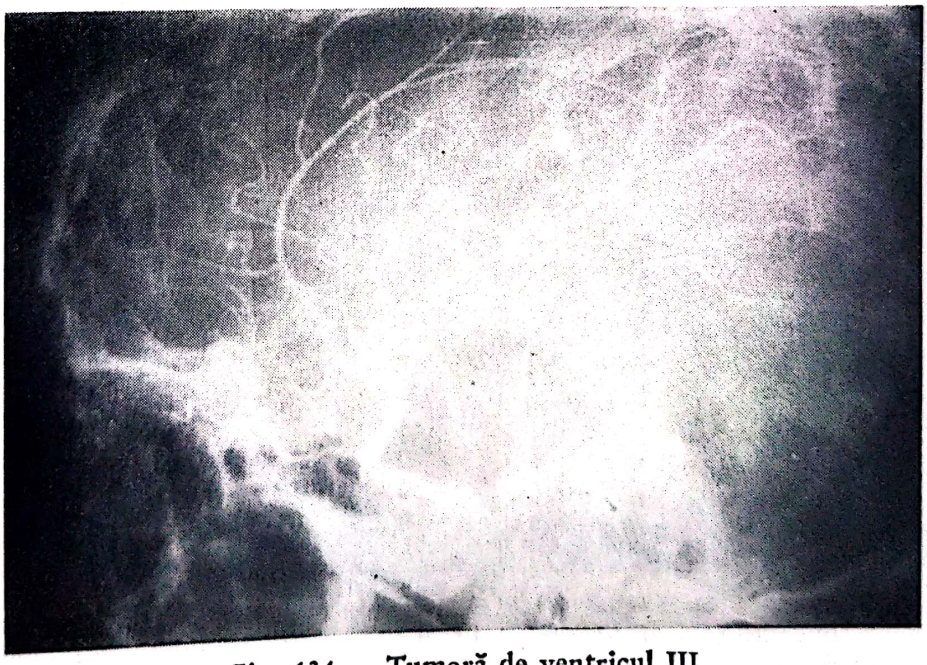

Fig. 134 — Tumoră de ventricul III.
Angiografie carotidiană, imagine de profil.
Manifestă derulare a arterei pericaloase —
hidrocefalie secundară

Scanned with OKEN Scanner

Fig. 135

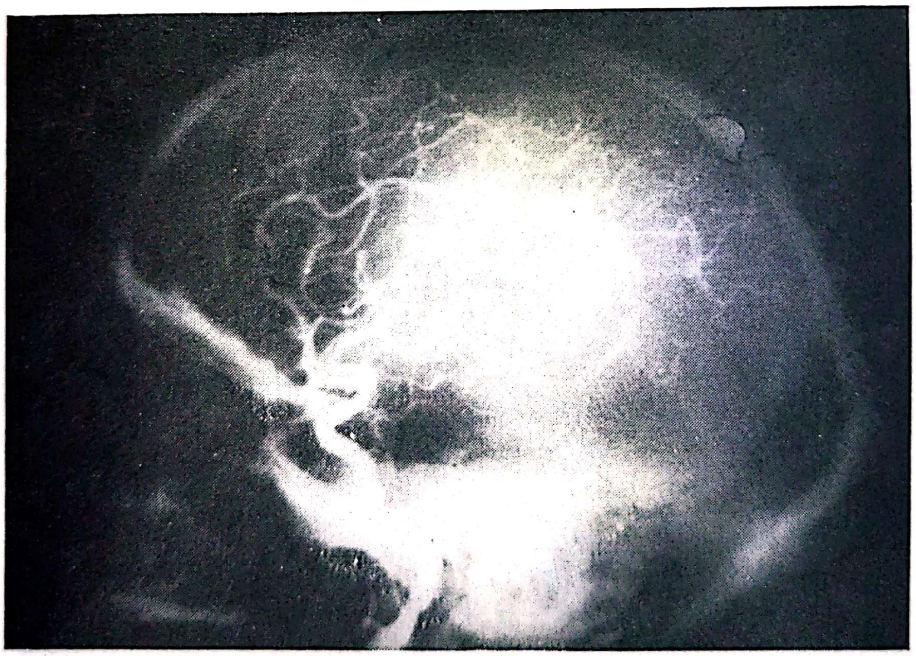

Fig. 136
Imagini angiografice de profil în tumori ale corpului calos

Scanned with OKEN Scanner

În 1966, Delarue și colab. publică rezultatele studiilor lor asupra *vascularizației* tumorilor cerebrale maligne, a astrocitoamelor, oligodendroglioamelor și a metastazelor cerebrale, lucrări efectuate prin confruntarea examenelor histopatologice și a imaginilor angiografice seriate :

1. **Glioblastoamele** (astrocitoamele maligne)

Se confirmă faptul că aceste tumori prezintă o neovascularizație dependentă de unul sau mai mulți pediculi arteriali, din care se dezvoltă o rețea peritumorală. Pedicului arterial provine din vasele de la baza creierului (A. cerebrală anterioară sau/și A. sylviană etc.). Neovasele sînt sinuoase, neregulate, mărginite de elemente endoteliale.

Schematic, se întîlnesc patru tipuri de neovase : lacunare (cu ectazii anevrismale), de tip capilar (cu importantă hiperplazie endotelială), formațiuni cu aspect glomerular, vase trombozate cu alterări de tip degenerativ.

Din punct de vedere arhitectural, *rețeaua vasculară a glioblastoamelor* realizează :

— o zonă centrală, necrotică, aparent avasculară, (care a fost anterior hipervascularizată);

— o zonă intermediară, reprezentată de o rețea vasculară densă (care în realitate are legături cu vasele trombozate, din zona centrală) ;

— o zonă peritumorală, de remaniere glială, hipervascularizată, cu vase lacunare grupate în arcade vasculare concentrice și care se continuă cu arteriolele preexistente din vecinătatea tumorii ;

— o zonă periferică hipervascularizată cu vase morfologic normale, vizibilă angiografic; este formată din arteriole deplasate datorită dezvoltării tumorii.

2. **Astrocitoamele și oligodendroglioamele**

La aceste tumori cerebrale, vascularizația nu este diferită de cea a țesutului cerebral normal, dar în unele zone poate să apară o *hiperplazie relativă* a sistemului vascular (Bertrand și Mannen, 1960), reprezentînd tipul de „vascularizație centrală a lui Lima" ;

— nu se evidențiază „shunt" arterio-venos ;

— în *formele maligne* ale acestor tumori se constată vase lacunare mari, sinuoase, neregulate, vase cu hiperplazii endoteliale sau vase glomerulare ; se organizează arcade pseudoglioblastice.

3. **Metastazele cerebrale**

S-a demonstrat că ele prezintă aspecte angiografice diferite, unele fiind neoformații *avasculare*, înconjurate de o rețea vasculară preexistentă, dependentă de un pedicul arterial bine evidențiat, altele *vascularizate*, au aspectul unei neoformații cu structură de rețele fine, regulate, care ocupă toată tumora. Se întîlnesc și aspecte anarhice, neregulate ale hiperplaziei vasculare, iar alteori arcade pseudoglioblastice și shunturi arterio-venoase.

O consecință a leziunilor vasculare din tumori sînt tulburările de permeabilitate, care duc la edem, hemoragii intratumorale, ramolismente și infarcte. Aceste modificări sînt de diferite grade, în funcție de natura tumorii.

C) DIAGNOSTICUL ETIOLOGIC („DE NATURĂ")

Imaginile angiografice obținute și constatările făcute asupra vitezei de circulație în unele neoformații tumorale, permit, într-un număr de cazuri, de a suspecta și chiar de a afirma *natura histologică* a neoformației.

Scanned with OKEN Scanner

Elementul cel mai important de diagnostic histologic, angiografic, este de a găsi criterii de *benignitate* sau de *malignitate*.

Pentru „benignitate" pledează următoarele aspecte :

— deplasări arteriale importante ;

— persistența caracterelor normale (calibru) ale arterelor deplasate ;

— păstrarea aspectului fiziologic al circulației arterio-capilaro-venoase ;

— absența (sau raritatea) vaselor de neoformație și care, atunci cînd există, sînt situate în centrul tumorii ;

— dimensiuni relativ reduse ale procesului tumoral, cu limite angiografice nete.

Pentru „malignitate" pledează aspectele (schematic, opuse) :

— deplasări vasculare mai reduse ;

— existența anomaliilor vasculare, arteriale ;

— prezența unor comunicări arterio-venoase (anormale) — shunturi arterio-venoase ;

— multitudinea vaselor de neoformații, mai ales la periferia tumorii ;

— limite imprecise ale imaginii angiografice anormale.

Toate aceste aspecte angiografice vor fi interpretate cu rezervă, neavînd o valoare absolută. Diagnosticul histologic al tumorilor cerebrale, stabilit exclusiv pe imagini angiografice, este hazardat, deși într-o serie de tumori se realizează imagini destul de sugestive.

Glioamele benigne : astrocitomul și oligodendrogliomul.

Considerate benigne în comparație cu formele lor maligne, astrocitomul malign (glioblastomul) și oligodendrogliomul malign (oligodendrogliom de gradul III), aceste tumori hipovascularizate și situate profund reprezintă un „eșec" al mijloacelor paraclinice de investigație. După Paillas și colab. (1965) diagnosticul „exact" sau „apropiat" al naturii lor histologice se poate face în 20%, respectiv 58% dintre cazuri, și numai prin asocierea angiografiei cu alte metode de diagnostic (E.E.G., G.E.G., Eco-E.G.).

Astrocitoamele de gradul I nu realizează aspect vascular caracteristic. În unele cazuri, se obține o imagine formată din vase subțiri, cu morfologie normală, situate central, contrastînd cu deplasări importante ale vaselor cerebrale din vecinătate. Astrocitoamele chistice se traduc prin deplasări vasculare importante, curbilinii, care circumscriu o zonă net avasculară (imagine asemănătoare ca în cazul unui chist hidatic, abces cerebral, hematom intracerebral etc.) (fig. 110).

Astrocitomul de gradul II (astroblastom Bailey) — *astrocitomul perivascular* — este un astrocitom *semimalign*, care, angiografic, se materializează printr-o abundență vasculară (vasele sînt numeroase și au calibru sporit).

Oligodendrogliomul de gradul I realizează imagini asemănătoare cu cele din astrocitomul bening, la care se adaugă uneori calcificări caracteristice.

Se consideră că evidențierea angiografică a vaselor tumorale indică, în cea mai mare parte a cazurilor, debutul degenerescenței maligne a tumorii.

Într-un studiu angiografic (C. Aldescu, 1973) privind aspecte angiografice în glioamele benigne (și semimaligne), s-a constatat că, dintre 55 astrocitoame, 4 au prezentat deplasări nete ale topografiei vasculare (fig. 111) și numai în 14 cazuri s-au evidențiat vase fine de neoformație (relativ rectilinii, fără fistule arterio-venoase, situate în centrul ariei avasculare). În cele 35 cazuri de glioame semimaligne (astroblastom și oligodendrogliom de gradul II), imaginile angiografice au fost mai concludente în 17 cazuri, individualizîndu-se vascularizație cu aspect atipic.

Scanned with OKEN Scanner

Glioamele maligne

Considerăm ca prototip în descrierea aspectelor angiografice *glioblastomul* (vechea denumire a astrocitomului malign).

Se știe că primul diagnostic angiografic a fost făcut de Egas Moniz care a diagnosticat un gliom malign al lobului temporal, notînd prezența vaselor anormale alături de deplasări vasculare. Urmează lucrări ale lui Lorenz (1940), Wickbom (1948), Lindgren (1954), Greitz (1956), Ethelberg și Vaernet, Berrett și Zachrison, Chase și Taveras, Salamon și colab. (1969), Giudicelli și colab. (1970), care se referau la aspectele angiografice ale vascularizației tumorale. Vlahovitch și colab., cu ajutorul angiografiilor peroperatorii, clarifică modul de vascularizație al glioamelor maligne, iar Delarue, Scatliff și Zulch au arătat modul caracteristic al vascularizației tumorilor maligne.

Într-un studiu asupra valorii de diagnostic etiologic privind cele mai frecvente tumori cerebrale, supratentoriale, C. Aldescu (teză de doctorat, 1973) găsește următoarele aspecte angiografice în cadrul a 150 glioblastoame selectate (privind calitatea imaginilor) și verificate anatomopatologic :

— *repartiția topografică* a seriei : sediu temporal 69 cazuri (46%), frontal 43 cazuri (28,6%), iar restul localizărilor cu valori mai reduse (într-o statistică a lui Giudicelli și colab., 1970 se consemnează sediu temporal 50%, sediu frontal 20%) ; predominanța acestor localizări (temporal sau frontal) se pare că reprezintă predilecția glioblastoamelor de a se dezvolta în vecinătatea vaselor mari de la baza craniului ;

— *dimensiuni* : sînt tumori voluminoase, depășind, în general, alte varietăți histologice de tumori intraparenchimatoase ;

— *morfologia neovaselor* : s-a constatat opacifierea unor vase de tip imatur, sinusoide și/sau rectilinii (care se recunosc în neoplaziile cu evoluție rapidă). În cazurile studiate, un aspect frecvent întîlnit a fost reprezentat de *ghemuri de neovase*, care apar la începutul fazei arteriale (vase sinuoase, cu calibru neregulat, cu densitate variabilă) și care conduc la opacifierea unei vene de drenaj în timp foarte scurt. Alt aspect întîlnit este reprezentat de evidențierea unei *fistule arterio-venoase* izolate (pedicul arterial larg, care drenează precoce într-o venă).

S-a întîlnit de asemenea și aspectul unei *arii hipervascularizate* (fig. 112), voluminoase, cu vase de calibru sporit alături de capilare foarte dilatate, tortuoase și care drenează rapid prin mai multe vene de calibru crescut. Pe aceste imagini diagnosticul diferențial, angiografic, cu angioamele emisferice este dificil, în cazul acestora existînd zone de parenchim cerebral, "brain spaces").

Alt tip de vascularizație tumorală, mai particular, întîlnit în glioblastoame, este reprezentat de o zonă cu neovase cu calibru foarte redus, de tip capilar, cu aspect punctiform (pe secțiune), care formează o opacitate omogenă (de tip meningiom).

Se mai pot întîlni vase tumorale dispuse radiar, centrifug, strangulări și tromboze arteriale interesînd ramuri voluminoase (Taveras și Wood). În cazurile cînd gliomul malign se dezvoltă superficial, tumora poate fi alimentată, accesoriu, din ramuri meningeale (ca un pedicul de meningiom) ;

Situația neovascularizației în masa tumorii

Este aproape imposibil de a stabili limitele precise ale acestui tip de tumoră parenchimatoasă și, considerînd că se întinde în limitele deplasărilor vasculare, neovascularizația poate fi situată periferic (în coroană) (fig. 113), în centrul tumorii sau la un pol al său.

Dintre cele 150 glioblastoame, în 20% din cazuri, *imaginea avasculară* ocupă spațiul rezultat din deplasările vasculare, diagnosticul etiologic nefiind posibil.

Scanned with OKEN Scanner

În plus, așa cum arăta Delarue și colab., am constatat că frecvența imaginilor angiografice avasculare crește proporțional cu durata de evoluție a unor glioblastoame;

Momentul contrastării neovaselor în cadrul circulației cerebrale

Datorită structurii lor și a condițiilor funcționale proprii, aceste vase se evidențiază angiografic la începutul timpului arterial, iar intervalul între apariția neovaselor arteriale și drenajul venos este scurt (după Greitz între 0—0,5 secunde); opacifierea tumorală este susceptibilă de a dispare foarte rapid.

În rezumat, diagnosticul angiografic al astrocitoamelor maligne (glioblastoame) se bazează, clasic, pe trei elemente:

— o deplasare vasculară capabilă de a afirma existența unei leziuni expansive de tip „intracerebral";

— prezența vaselor de neoformație;

— existența fistulei arterio-venoase (una sau mai multe).

În cadrul lotului de 150 glioblastoame, am întîlnit următoarea situație: deplasări vasculare de tip „intracerebral" în 88,6% din cazuri; vase de neoformație în 80% din cazuri; existența fistulei arterio-venoase în 57,3% din cazuri.

Tabloul angiografic complet, care să pledeze pentru un glioblastom l-am întîlnit în jumătate din cazurile studiate, iar în alte 20% din cazuri, deplasările vasculare, alături de prezența fistulelor arterio-venoase, ne-au autorizat să stabilim diagnosticul.

În numeroase cazuri, modificările anatomopatologice (necroza, hematomul intratumoral, edemul peritumoral etc.) sînt responsabile de absența sau estomparea caracterelor angiografice proprii glioamelor maligne.

Meningioamele

În legătură cu vascularizația meningioamelor, problemele sînt complexe și au implicat studii anatomopatologice și, mai ales angiografice, importante.

Astfel, Almeida Lima (1936) descrie circulația arterială a meningioamelor punînd accent pe pediculii de origine durală, care irigă tumora prin polul său de inserție; Cushing și Eisenhardt (1938) publică o monografie asupra meningioamelor; Wickbom (1948) împarte aspectele arteriografice ale meningioamelor în trei tipuri: blush-ul vascular, rețea arteriolară complexă, iar tipul trei — imagine delimitată de vase marginale; Lindgren (1954) dezvoltă studiul neuroradiologic al meningioamelor; Greitz (1956) insistă asupra tipurilor de opacifiere a meningioamelor și asupra persistenței imaginii și în faza venoasă. Wickbom și Stattin (1958) conturează posibilitățile vascularizației meningioamelor din artera carotidă externă; Schnurer și Stattin (1963) fac precizări asupra vascularizației clivus-ului și a cortului creierașului, iar Roukkula și Saltzmann (1963) arată posibilitatea dublei vascularizații în cazul meningioamelor coasei. În 1965 apare lucrarea lui Hullay asupra meningioamelor de jugum sfenoidal și tratatul de „Angiografie cerebrală" al lui Krayenbühl și Yasargil, cu un capitol important privind meningioamele. În 1967, Salamon publică un studiu angiografic al arterelor meningee, după ce J. Grisoli (1966) făcuse un asemenea studiu din punct de vedere anatomic.

În continuare, Dilenge, Sachs și David (1967) reiau studiul pediculilor vasculari ai meningioamelor supratentoriale; Guyot și colab. (1967) comunică cercetările lor asupra meningioamelor de mică aripă sfenoidală, subiect abordat și de Handa și colab.; Wallace și colab. insistă asupra ramurilor A.C.I. la nivelul sinusului cavernos. La simpozionul de neuroradiologie de la Paris (1967), Salamon și colab. prezintă corelații între vascularizația meningioamelor și pediculii lor durali, iar în 1969 publică un studiu angiografic complex asupra meningioamelor intracraniene.

Se adaugă lucrări ale lui Pellet, Salamon, Combalbert și Paillas, cu referiri la aspectele anatomo-radiologice ale acestor tumori.

Privind meningioamele, *aferențele arteriale* se pot împărți în două grupe, după cum acestea abordează tumora:

— la nivelul inserției sale durale (*pediculi de inserție*); sau

— la nivelul periferiei, în depresiunea cortico-piemeriană (*pediculi capsulari*).

1. Pediculii de inserție (fig. 114, 115 și 116).

În general, dura mater cerebrală la nivelul *convexității creierului* este irigată, predominant, din artera meningee mijlocie (*A.C.E.*), la care se adaugă, anterior, artera meningee anterioară (din artera oftalmică— A.C.I.), iar posterior, artera occipitală (A.C.E.), artera cortului (A.C.I.) și artera meningee posterioară (din A. vertebrală).

La nivelul *bazei craniului*, linia mediană (șanț olfactiv, șaua și regiunile paraselare) este irigată de A.C.I., prin arterele etmoidale, în timp ce regiunile laterale (peretele orbitei și aripile sfenoidale) depind de A.C.E. prin artera meningee mijlocie.

W. Pellet și colab. (1968, 1969) consideră că există, în cazul meningioamelor, teritorii vasculare uni- bi- și multipolare, și interesul acestei diferențieri apare atunci cînd opacifierea meningioamelor se face selectiv, situație în care o indicație judicioasă a unei anumite tehnici angiografice micșorează procentul de neevidențiere a pediculilor de inserție.

Valoarea de diagnostic a pediculilor de inserție constă în evidențierea angiografică a unei surse vasculare cu punct de plecare meningeal (fig. 115), permițînd de a preciza sediul și modul de irigare și, în numeroase cazuri, natura meningiomatoasă a tumorii.

Acest aspect nu aparține în exclusivitate meningioamelor, arterele meningeale putînd să participe și la irigarea tumorilor aderente la dura (glioblastoame, metastaze, angioreticuloame) sau pot fi surse vasculare (principale sau secundare) ale unor procese vasculare patologice (tip malformație arterio-venoasă).

În plus, este de reținut că alegerea tehnicii angiografice cît mai selective și repetarea angiografiilor la același pacient sporesc șansele evidențierii pediculilor de inserție, fac ca diagnosticul etiologic să fie mai argumentat.

Se mai adaugă constatarea că este mai dificil de a evidenția pediculii de inserție în cazul meningioamelor de bază decît în cazul celor ale bolții. Astfel, pe un lot de 75 meningioame de boltă, nu s-au putut evidenția pediculii de inserție în 24% dintre cazuri, iar în situația a 25 meningioame de bază, neevidențierea pediculilor de inserție nu s-a putut face în 34% din cazuri (C. Aldescu, 1973).

2. Pediculii capsulari.

Între patul cortical al meningiomului și capsula sa periferică există legături vasculare care abat sîngele circulant al sistemului arterial piemerian către sistemul vascular intratumoral. Aceste aferențe arteriale sînt de calibru variabil, uneori voluminoase.

Angiografic se pot distinge două aspecte, după cum aceste legături vasculare iau naștere din arteriolele periferice ale rețelei corticale sau din arterele cerebrale, aproape de originea lor.

În primul caz, și cel mai frecvent, importanța aportului vascular piemerian variază mult, după cum meningiomul are o bază largă de implantare durameriană sau cînd este subpial (Guillaume, cit. Pellet W. și colab., 1969). Pe angiograme, adesea este imposibil de a individualiza pediculii capsulari, dar se poate presupune participarea lor cînd meningiomul este injectat prin periferia sa, în cazul angiografiei selective a A.C.I. (și cînd pediculii de inserție nu sînt vizibili). Uneori, în faza arterială (tardivă) se poate distinge un ram arterial care abordează tumora pe la periferie, care se dilată progresiv înainte de a se ramifica în ramuri intratumorale. Alteori, angiografic, se constată o „ploaie" de vase fine, cu originea în arterele cerebrale, și care injectează tumora.

Scanned with OKEN Scanner

3. Rețeaua vasculară intratumorală.

Bogăția vasculară, obișnuită, a meningioamelor se materializează angiografic în *„blush-ul" vascular*, care reprezintă rețeaua vasculară din masa tumorii (fig. 117).

Organizarea arhitecturală și distribuția rețelei vasculare intratumorale determină, în mare parte, aspectele angiografice ale meningioamelor.

Astfel, Almeida Lima (1936) consideră că arterele tumorale abordează tumora pe la periferia sa și, pătrunzînd în tumoră, se ramifică în centrul ei, spre deosebire de părerea lui Lorentz, după care arterele intratumorale se divid în ramuri periferice (capsulare) care, în continuare, se ramifică în ramuri perforante ce se distribuie la toată masa tumorală.

În aceste condiții s-ar putea explica aspectele angiografice descrise de Wickbom (cit. Pellet W. și colab., 1969): aspectul de „mătură" (fig. 116) și cel de „spițe de roată".

Alături de aceste opinii, Lindgren avea să sublinieze diferența existentă între vascularizația centrală, asigurată de rețeaua vasculară meningeală (pediculii de inserție) și vascularizația periferică, dependentă de rețeaua piemeriană (pediculii capsulari).

Oricum, rețeaua capilară intratumorală prezintă o organizare complexă. Müller (1962) aprofundează studiile lui Essbach, arătînd că vasele capilare ale meningioamelor au un traiect foarte lung, descriu bucle și se bifurcă în T sau Y. Adesea, după un traiect rectiliniu, formează o rețea complexă, ghemuri vasculare (pseudoglomeruli).

Din aceste aspecte ale vascularizației meningioamelor rezultă caracterele contrastării arteriografice :

— marea bogăție a rețelei capilare explică injectarea difuză, în masă ;

— lungimea rețelei capilare și calibrul redus pot explica încetinirea vitezei de circulație intratumorale și persistența imaginii ;

— venele tumorale, cele cu calibru apreciabil, sînt situate numai periferic (Combalbert), subcapsular ; ele ar continua rețeaua capilară intratumorală și s-ar drena în vene cerebrale sau meningeale.

În concluzie, rețeaua vasculară intratumorală este formată din arteriole care se distribuie unei rețele capilare cu traiect lung și calibru redus, al cărei versant venos se colectează în cîteva vene subcapsulare. Lungimea acestui dispozitiv anatomic este responsabilă, probabil, de caracterele cronologice ale injectării arteriografice a meningioamelor, al căror „blush" tipic, întîrziat, persistă și în fazele venoase ale seriilor angiografice.

Pe un lot de 100 meningioame intracraniene, privind injectarea lor, am desprins următoarele concluzii, care vin să ateste observațiile lui Wickbom, Wickbom și Stattin, Krayenbühl și Richter, Tönnis și Schieffer, Greitz (cit. Pellet W. și colab., 1968, 1969).

Astfel, începutul opacifierii meningioamelor se situează pe ultimele clișee ale fazei arteriale (în 63% din cazuri) ; în marea majoritate a cazurilor (94%) este vizibilă în timpul capilar, iar în 85% dintre cazurile cînd meningiomul s-a contrastat, imaginea persistă și pe clișeele timpului venos. În aceste situații, se constată un „blush "vascular tipic, la care se adaugă, uneori, imagini ale unor vene tumorale.

Opacifierea meningioamelor depinde de mai mulți factori :

— cu cît rețeaua vasculară intratumorală este mai bogată, cu atît blush-ul vascular se întîlnește mai frecvent (meningioamele endoteliomatoase au un țesut

vascular destul de bogat, omogen ; cele fibroblastice au țesutul vascular mai puțin dezvoltat, constituit din vase fine, iar cele angioblastice au o rețea vasculară deosebit de dezvoltată, cu vase dilatate) ;

— debitul aferențelor (pediculii arteriali, numărul și calibrul lor) este proporțional cu șansele opacifierii meningioamelor ;

— sediul acestor tumori este, de asemenea, factor important în contrastarea meningioamelor (am constatat că meningioamele bolții se contrastează într-un număr mai mare de cazuri, în comparație cu cele ale bazei craniului : 62% față de 48%) ;

— alți factori fiziopatologici pot influența contrastarea meningioamelor (H.I.C., jenînd circulația intracraniană, micșorează șansele de contrastare a meningioamelor bazei, dependente predominent de ramuri din A.C.I., în schimb putînd chiar favoriza injectarea meningioamelor convexității).

Valoarea de diagnostic a *blush-ului* vascular.

Deși blush-ul vascular nu este considerat caracteristic injectării meningioamelor, cînd totuși se obține, are o valoare considerabilă. În situațiile cînd imaginea de *blush* se însoțește și de injectarea pediculilor meningeali — sursă principală de alimentare a tumorii (din A.C.E.) — imaginea arteriografică este specifică pentru meningiom, în majoritatea cazurilor.

Aspecte de blush vascular asemănătoare cu cele din meningioame, se mai pot obține și în unele glioame, metastaze, malformații angiomatoase etc.

Metastazele cerebrale (fig. 118, 119, 120, 121).

Aceste tumori „secundare" au o frecvență diferită, în funcție de specificul serviciilor care le raportează (3,5—7%, David ; 4—7%, C. Arseni, 1950—1960 ; 15,5%, C. Arseni și colab., 1972 ; Pendefunda și colab., 1972, în Clinica neurologică Iași consideră că metastazele cerebrale reprezintă 19,8% dintre tumorile cu aceeași localizare).

Metastazele cerebrale își au originea în oricare organ din corp, dar aproximativ jumătate din cazuri au punctul de plecare într-un *carcinom pulmonar*. N. Oblu și colaboratorii (1966, 1969) au constatat următoarea frecvență, în raport cu organul de origine : 42,5% pentru carcinomul pulmonar, 26% pentru cancerul mamar, 9% pentru cel urogenital, 3,5% pentru cancerul digestiv.

Ca localizare cerebrală, metastazele se întîlnesc, mai frecvent, *supratentorial*, în *emisferul stîng*, în *lobul frontal* și *parietal* (59%, N. Oblu și colab.), în *lobul frontal, temporal, parietal* și *occipital*, în ordine descrescîndă, (după Miclăuș și colaboratorii, 1971).

Datorită perfecționării mijloacelor tehnice de investigație, în prezent originea metastazelor cerebrale rămîne nedepistată în 1% din cazuri (C. Arseni și N. Carp, 1978) față de aproximativ 20% cît raporta David și colab. în perioada anilor 1960.

Privind diagnosticul angiografic, pe baza unui lot de 64 cazuri de metastaze cerebrale studiate angiografic (cu imagini concludente) și a datelor din literatură, formulăm următoarele concluzii :

— metastazele cerebrale se pot opacifia sub forma unui „blush" vascular (fig. 118) a cărui intensitate crește progresiv. Această opacitate vasculară este de tip capilar și, atunci cînd interesează întreaga neoformație, realizează o *imagine rotundă*, densă (fig. 119). Cînd se contrastează numai periferia tumorii, sau numai un sector, conturul neoformației este subliniat printr-un *lizereu de vene de drenaj dispus în coroană* (Ethelberg, Vaernet, 1953 ; Michel D., 1967 ; Giudicelli și colab., 1972) ;

Scanned with OKEN Scanner

— alt aspect angiografic realizat de metastaze este reprezentat de o *imagine asemănătoare cu cea a unui gliom malign* (glioblastom). Se constată numeroase vase sinuoase, neregulate, putînd fi prezente și fistule arterio-venoase. Aceste vase se contrastează în faza arterială și persistă, realizînd progresiv o imagine omogenă în timpul venos al angiografiei (spre deosebire de glioblastom);

— un al treilea aspect angiografic întîlnit în metastazele cerebrale este cel al unei *imagini angiomatoase*, cu drenaj venos precoce.

Două caractere angiografice par a fi particulare metastazelor :

— pe de o parte, metastaza este alimentată, frecvent, printr-o singură arteră nutritivă, la extremitatea căreia este situată (Ethelberg) ;

— pe de altă parte, se constată puține modificări ale calibrului vaselor, în relație cu neoformația, neexistînd dilatările de calibru și nici strangulări sau tromboze, care se întîlnesc în glioblastoame.

Unele metastaze superficiale pot prezenta, ca și glioblastoamele, un pedicul meningeal vizibil angiografic, în cazul invadării învelișurilor durameriene (Daum S. și colab., 1963).

Alte aspecte întîlnite pe lotul de metastaze cerebrale studiat :

— am luat în considerație numai 64 cazuri de metastaze cerebrale, operate și verificate histologic și la care imaginile angiografice pledau pentru unul sau mai multe focare metastatice ;

— în 40 de cazuri, pe baza angiografiilor, am opinat pentru focar metastatic unic, iar în 24 cazuri, pentru focare multiple (cel puțin două) (fig. 120) ;

— din verificarea acestei supoziții, operator și anatomopatologic a reieșit un indice de eroare de 15%, determinat de : metastaze multiple în loc de metastază unică, glioblastom sau malformație arterio-venoasă în loc de metastază.

Precizăm că procentul de eroare se referă la angiografiile care pledau pentru diagnosticul de metastază cerebrală și că procentul de inutilitate al angiografiei în stabilirea diagnosticului de natură privind metastazele este mult mai mare, (Zachrison, Dilenge și Sachs, — 30—50%, cit. de Planiol Th. ; Petit-Dutaillis — 40% ; Labet — 33%, cit. de Paillas și colab., 1965) ;

— privind dimensiunile reale ale focarelor metastatice cerebrale, acestea sînt mai reduse decît cele ale glioblastoamelor, dar se însoțesc de un edem cerebral important ;

— de cele mai multe ori, opacifierea focarului metastatic cerebral se obține în secundele 3—5, cu maximum de contrast între a 3-a și a 4-a ; persistența imaginii angiografice este de aproximativ 0,5 secunde, iar în cazul prezenței fistulelor arterio-venoase, vena emergentă se opacifiază rapid (în discordanță cu alte vene emisferice) ; timpul de circulație în focarul metastatic este relativ scurt, dar mai prelungit decît în glioblastom ;

— deși aspectele angiografice, în cazul metastazelor cerebrale, (fig. 121) sînt destul de caracteristice, fugacitatea imaginii într-un număr important de cazuri determină neobiectivarea focarului metastatic, mai ales în absența seriografiei rapide automate.

D) DIAGNOSTICUL ANGIOGRAFIC—TOPOGRAFIC

Diagnosticul angiografic—topografic al proceselor expansive intracraniene, supratentoriale se face prin constatarea unor modificări ale topografiei vasculare— *comune* (de tip hidrocefalie sau hernie internă) și — *particulare*, în funcție de sediul tumorii. Astfel :

Tumorile temporale. Cînd tumora este voluminoasă, semnul principal este ridicarea primelor două segmente ale arterei sylviene (M_1 și M_2) ;

— *pe imaginile de profil* (fig. 122) se constată împingerea craniană în arc a arterei sylviene ; poziție relativ normală a arterei pericaloase ; deplasare cranială a arterei cerebrale posterioare și chiar a arterei coroidiene anterioare (cînd localizarea temporală este profundă, bazală).

Flebografic, se constată deschiderea unghiului realizat de vena talamo-striată cu vena Galien ;

— pe *imaginile de față* segmentele sylviene M_1 și M_2 pot avea două aspecte : ambele se continuă în linie dreaptă oblică în sus și în afară (cînd tumora este voluminoasă sau situată anterior), sau M_1 are poziție normală în prima porțiune, după care, în mod brusc, se orientează în sus și în afară, relativ vertical (în caz de tumoră mai puțin voluminoasă sau situată mai lateral și posterior) (fig. 123).

Se mai poate constata : deplasare către partea sănătoasă a arterei cerebrale anterioare (pericaloase) în segmentul bazal, în caz de tumoră anterioară ; deplasare în ansamblu a arterei pericaloase, în caz de tumoră voluminoasă ; deplasare către linia mediană a arterei cerebrale posterioare (mai bine injectată decît în mod normal).

Flebografic, vena bazilară este deplasată către linia mediană, iar vena Galien este împinsă către partea sănătoasă (uneori deplasarea este mai importantă decît în cazul arterei pericaloase).

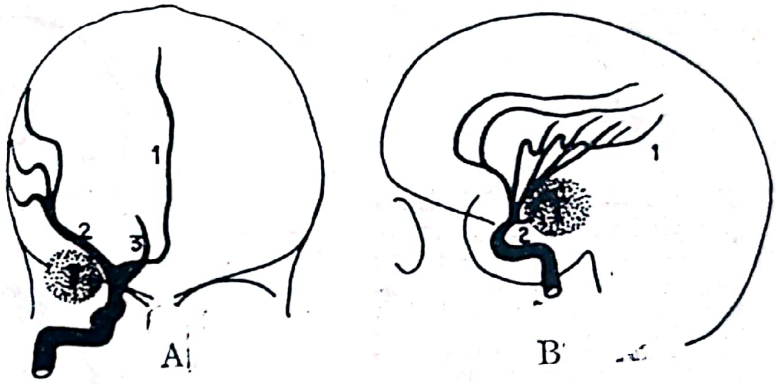

Fig. 124 — **Modificări ale topografiei vasculare în tumoră temporală.**

A. — **incidența de față**
1 — **moderată deplasare a A. pericaloase către partea opusă ; 2** — **împingere cranială a segmentului M_1 (tumora este numai parțial în partea anterioară a lobului temporal) ; 3** — **artera coroidiană anterioară deplasată către linia mediană.**
B. — **Incidența de profil**
1 — **ridicarea triunghiului sylvian de către tumoră ; 2** — **ridicarea segmentului cisternal al A. coroidiene anterioare (tumora interesînd și porțiunea profundă a lobului temporal).**

Tumorile frontale. Deși în evoluția lor, în aproximativ jumătate din cazuri, vor ocupa întreg lobul frontal, (fig. 125) inițial, pot fi localizate : *lateral, parasagital* sau *infero-polar* (subfrontal), modificînd manifest poziția arterei pericaloase, aspectul sifonului carotidian și segmentul inițial al arterei sylviene.

• Tumorile frontale laterale :

— pe *imaginile de profil* (fig. 127), sifonul carotidian este tasat, artera sylviană coborîtă în segmentul anterior, artera „în candelabru" deplasată posterior, artera cerebrală anterioară, cu topografie normală sau întinsă(derulată).

Flebografic, venele superficiale pot contura tumora ; venele profunde, nemodificate ;

— pe *imaginile de față*, se constată coborîrea segmentului sylvian M_1 ; artera pericaloasă descrie o curbă largă, convexă către partea sănătoasă ; semnul arterei fronto-polare este negativ.

Flebografic, deplasarea venelor profunde este minimă ; există disociere arterio-venoasă.

Scanned with OKEN Scanner

• Tumorile frontale parasagitale (supero-interne);

— *pe imaginile de profil*, genunchiul arterei pericaloase este deplasat posterior artera pericaloasă este coborîtă, cu ancoşă (antero-superioară) dacă tumora este situată posterior şi superior.

Flebografic, vena talamo-striată este coborîtă (şi împinsă posterior), ca şi vena Galien ;

— pe *imaginile de faţă*, artera pericaloasă este mai puţin deplasată către

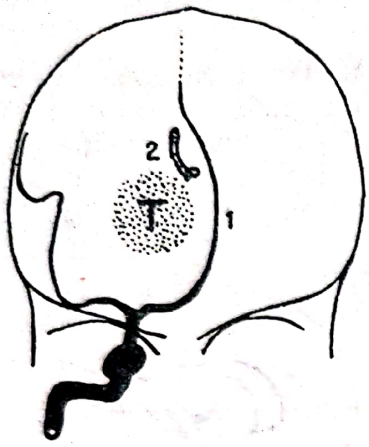

Fig. 125 — **Modificări ale topografiei vasculare în tumoră frontală** — incidenţa de faţă.

Tumora împinge A. pericaloasă *(1)* care ia un traiect semicircular ; vena talamo-striată şi vena cerebrală internă *(2)* nu sînt deplasate (manifest) datorită localizării anterioare a leziunii.

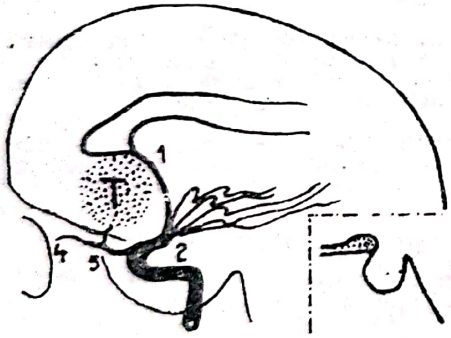

Fig. 126 — **Modificări ale topografiei vasculare în tumoră subfrontală** (meningiom de jugum) — incidenţa de profil.

Tumora împinge cranial A. cerebrală anterioară *(1)*, coboară sifonul carotidian *(2)*, opacifiindu-se printr-o A. etmoidală *(3)* ram al A. oftalmice *(4)*.

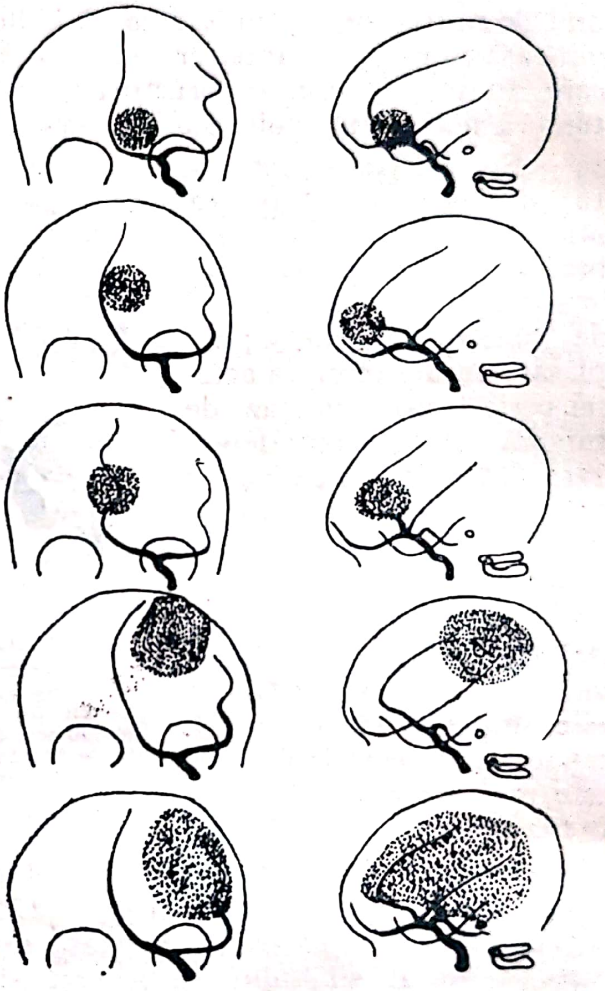

A B

Fig. 128 — **Modificările A. cerebrale anterioare în diverse localizări tumorale** (după T. Nomura).

A) — în incidenţă de faţă
B) — în incidenţă de profil
De sus în jos : localizare frontală bazală, prefrontală, frontală anterioară, parietală, parieto-temporo-frontală.

partea sănătoasă (decît în localizările laterale) şi mai ales în segmentul său superior (fig. 128).

• Tumorile subfrontale (infero-polare) ;

— pe *imaginile de profil* (fig. 126, 129, 130), A. cerebrală anterioară este împinsă posterior, în segmentul bazal, descriind o curbă (mai mult sau mai puţin accentuată)

cu concavitatea antero-inferior (acest aspect exista și în situații normale) ; A. pericaloasă și A. fronto-polară sînt de asemenea deplasate posterior și eventual în sus.

Flebografic, vena cerebrală internă este împinsă posterior ;

— pe *imaginile de față*, există o împingere către partea sănătoasă a A. pericaloase și a fronto-polarei.

Flebografic, există disociere arterio-venoasă (venele profunde nefiind deplasate semnificativ).

Se mai pot constata semne de invadare a găurii Monro (A. pericaloasă fiind întinsă, derulată, iar venele profunde, împinse posterior) sau a corpului calos (la nivelul genunchiului) cînd A. pericaloasă este întinsă în arc, dar cu traiect ondulat ; cînd afectarea este bilaterală, axul arterial median al creierului rămîne nemodificat, în plan frontal.

Tumorile fronto-temporale (perisylviene)

Tumorile cu această localizare au raport direct cu A. sylviană.

— pe *imaginile de profil*, segmentul sylvian M_1 este tracționat, rectiliniu, împins cranial sau caudal ; sifonul carotidian — segmentul inițial, este de asemenea tracționat ;

Flebografic, vena Galien și vena talamo-striată sînt ridicate și împinse posterior, în timp ce vena bazilară este coborîtă ;

— pe *imaginile de față* (fig. 131) se constată rectitudinea segmentului sylvian M_1 (tensionat) și deplasarea, către partea sănătoasă, a A. pericaloase ;

Flebografic, venele profunde sînt împinse către partea opusă.

Tumorile rolando-parietale

Sînt localizate *suprasylvian*, *rolandic* și *parietal*, existînd două grupe principale : tumori *laterale* și tumori *parasagitale*.

• Tumorile laterale.

Sînt în raport direct cu axul sylvian și arterele ascendente ;

— *imaginile de profil* evidențiază o ancoșă largă, concavă cranial, la nivelul segmentului posterior al arterelor grupului sylvian (A. parietală posterioară este coborîtă mai evident). Ramurile ascendente ale arterelor grupului sylvian sînt tracționate, dislocate, răsfirate, uneori înconjurînd tumora (fig. 132).

Artera pericaloasă are, de obicei, aspect normal.

Flebografic, venele superficiale pot contura tumora, iar venele profunde au topografie relativ normală ;

— *imaginile de față* demonstrează sediul lateral al tumorilor rolando-parietale : punctul sylvian este coborît, segmentul sylvian M_3 (uneori și M_4) este concav cranial ; A. pericaloasă poate să nu fie deplasată (decît de către tumorile voluminoase).

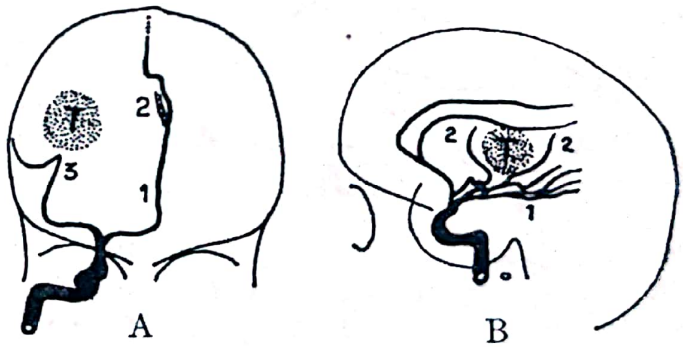

Fig. 132 — **Tumoră rolando-parietală (suprasylviană).**
A) — Incidența de față
1 — deplasarea A. pericaloase către partea opusă ; *2* — vena talamo-striată și vena cerebrală internă sînt împinse către partea opusă (mai evident în localizările posterioare) ; *3* — coborîrea punctului sylvian.
B) — Incidența de profil
1 — tumora tasează triunghiul insular și deplasează de jur împrejur ramurile corticale sylviene *(2)* ascendente.

Flebografic, vena cerebrală internă este împinsă către partea sănătoasă în tumorile posterioare și coborîtă în localizările superioare (înalte).

• Tumorile parasagitale

Sînt în raport direct cu A. pericaloasă și A. caloso-marginală ;

— *imaginile de profil* evidențiază coborîrea A. pericaloase, uneori fiind și împinsă înainte.

Flebografic, vena cerebrală internă este coborîtă ;

— *imaginile de față* arată cum A. pericaloasă depășește linia mediană, segmentele A_2 și A_3 descriind o linie oblică în sus și către partea sănătoasă.

Flebografic, vena cerebrală internă este cu atît mai deplasată către partea sănătoasă, cu cît tumora este situată mai posterior.

În legătură cu această localizare parasagitală a tumorilor rolando-parietale, trebuie să se țină cont și de următoarele posibilități :

— diagnosticul angiografic este dificil, A. pericaloasă fiind uneori puțin deplasată (deformată) ;

— în cazul invadărilor profunde, în special ale corpului calos, acestea se pot suspecta cînd A. pericaloasă este ridicată și nu coborîtă, cînd venele profunde sînt foarte coborîte și dislocate.

Tumorile emisferice posterioare

Aceste tumori pot fi localizate : *occipito-parietal*, *occipito-temporal* sau *occipital propriu-zis*. Ele sînt în raport direct cu segmentele terminale ale arterelor grupului sylvian și în vecinătatea venelor profunde ;

— *imaginile de profil* pun în evidență dislocarea ramurilor distale ale arterelor grupului sylvian, axa sylviană fiind împinsă înainte în „acordeon" și frecvent ridicată (fig. 133).

Flebografic, venele profunde sînt cu topografia nemodificată ;

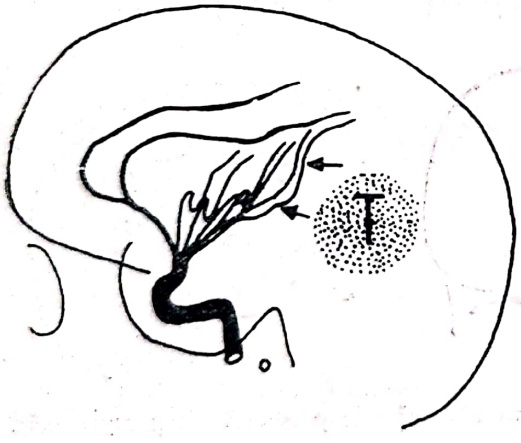

Fig. 133 — **Tumoră occipitală.**
Tumora deplasează manifest triunghiul sylvian către înainte.

— *imaginile de față*. A. pericaloasă este de obicei nedeplasată ; în tumorile voluminoase ea depășește linia mediană, cu „**semnul fronto-polarei**" pozitiv (în localizările posterioare, A. pericaloasă poate fi deplasată, dar A. fronto-polară rămîne situată pe linia mediană, avînd poziție mai anterioară).

Flebografic, se constată că segmentul posterior al venelor mediane depășește larg planul sagital, fiind prezentă disocierea arterio-venoasă, dar inversă ca în cazul localizărilor frontale, cînd predomină deplasările arteriale).

De remarcat că :

— și angiografia vertebro-bazilară poate da relații în aceste localizări ;

— cînd există derularea A. pericaloase și deplasare manifestă a venelor profunde, se poate suspecta o extensie profundă a tumorii, la nivelul nucleilor gri centrali.

Tumorile mediane și paramediane, supratentoriale

Tumorile *mediane* se referă la tumorile regiunii selare, ale ventriculului al III-lea, ale regiunii pineale și ale corpului calos, iar tumorile *paramediane* cuprind tumorile talamus-ului și cele ale ventriculilor laterali.

Scanned with OKEN Scanner

În aceste localizări, este de menționat că deplasările venelor profunde sînt mai importante decît modificările topografiei arteriale, acestea fiind traduse prin imagini de hidrocefalie secundară (fig. 134).

Tumori mediane

Tumorile regiunii selare

Pe imaginile de față, se constată o deplasare laterală și o întindere a sifonului carotidian; o imagine de „jumătate de boltă" a segmentului A_1, care — împreună cu corespondentul său din partea opusă (evidențiat prin compresiune concomitentă a A. carotide interne, controlaterale) — realizează o boltă (completă).

Pe imaginile de profil, sifonul carotidian și segmentele A_1 și A_2 sînt deplasate în sus și în spate, bilateral.

Există o împingere cranială a venei lui Galien, iar unghiul venos al lui Richter este închis; vena bazilară este de asemenea deplasată în sus.

Tumorile ventriculului al III-lea

Arteriografic, se constată că cerebrala anterioară și pericaloasă sînt întinse, derulate, modificate de hidrocefalie.

Modificările topografiei venoase profunde sînt asemănătoare ca în localizarea precedentă, dar mai accentuate.

Cînd tumora are o dezvoltare laterală, venele profunde mediane sînt deplasate către partea sănătoasă, ceea ce permite a se afirma că hidrocefalia existentă are originea supratentorial (nu în fosa posterioară).

Tumorile glandei pineale

Pe imaginile de profil, arteriografic, se constată derularea A. pericaloase (hidrocefalie), iar pe flebografie, vena cerebrală internă este împinsă în sus, închizînd unghiul făcut cu ampula lui Galien.

Tumorile corpului calos.

Modifică topografia normală a A. pericaloase și a venelor profunde.

Pe imaginile de profil (fig. 135 și 136), se constată derularea A. pericaloase, deplasată cranial, uneori ondulată; există o coborîre a venei lui Galien și a venei talamo-striate, cu închiderea unghiului venos.

Pe imaginea flebografică, de față, vena talamo-striată este coborîtă.

Tumorile paramediane

Tumorile talamus-ului (fig. 137)

Pot evolua cu sau fără hidrocefalie.

În cazul tumorilor *fără hidrocefalie*, pe imaginile flebografice de profil se constată o ridicare a venei lui Galien cu deschiderea unghiului venos; vena bazilară este coborîtă. Pe imaginea de față, vena talamo-striată este ridicată și deplasată către partea sănătoasă.

În cazul tumorilor talamus-ului, care evoluează cu *hidrocefalie* (supraadăugată), pe imaginile flebografice de profil, vena cerebrală internă este normal situată (ridicarea ei este contrabalansată de hidrocefalie), iar vena talamo-striată formează un unghi mai deschis cu vena lui Galien, decît în varianta anterioară; pe imaginile flebografice de față, vena talamo-striată este deplasată către partea sănătoasă, aspect care pledează pentru originea supratentorială a hidrocefaliei.

Tumorile de ventricul lateral

Sînt acompaniate, în totalitate, de hidrocefalie unilaterală.

Pe imaginile arteriografice de profil se constată derularea A. pericaloase, iar pe imaginile flebografice, vena cerebrală internă este coborîtă, în cazul unei tumori situate la nivelul răspîntiei ventriculare sau a corpului ventricular și

Scanned with OKEN Scanner

ridicată în situația unei localizări în cornul temporal (în această ultimă eventualitate A. coroidiană anterioară este întinsă, terminîndu-se (posibil) printr-o pată opacă — zonă de vascularizație impregnată cu substanță de contrast).

Imaginile angiografice de față pun în evidență deplasarea către partea sănătoasă a A. pericaloase și a venelor profunde.

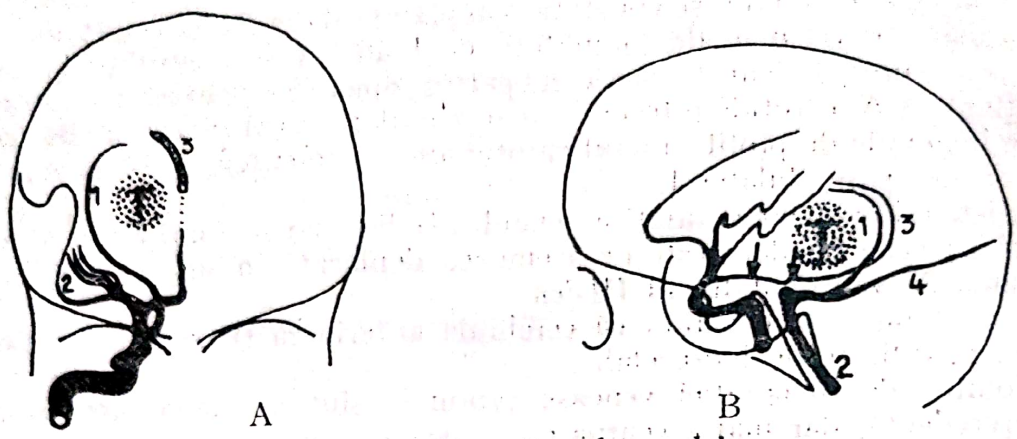

Fig. 137 — Tumoră a talamus-ului.

A) Incidența de față
1 — împingere în afară a segmentului ventricular al A. coroidiene anterioare ; 2 — deplasare în afară a arterelor talamo-striate ; 3 — împingere cranială a venei talamo-striate (pe timpul venos).
B) Incidența de profil
Tumora deplasează caudal A. coroidiană anterioară (în segmentul cisternal (⇉)); 1 — împingere posterioară a segmentului ventricular al A. coroidiene anterioare. Injectarea sistemului vertebro-bazilar (2) arată de asemenea, împingere posterioară a ramurilor coroidiene postero-laterale (3) din A. cerebrală posterioară (4).

II. ANGIOGRAFIA CAROTIDIANĂ — ÎN DIAGNOSTICUL AFECȚIUNILOR VASCULARE CEREBRALE

1. ANEVRISMELE ARTERIALE

Anevrismul arterial este o ectazie localizată a peretelui arterial, cu formă și dimensiuni variabile, care comunică de obicei cu lumenul vascular; 15—20% dintre anevrisme sînt autoexcluse din circulație printr-un proces de tromboză (Dandy, cit. de C. Arseni).

Se dezvoltă pe tot arborele arterial cerebral, cu predilecție în sistemul carotidian, în vecinătatea poligonului Willis (după David, 7/8 din anevrismele intracraniene sînt dependente de sistemul vascular anterior ; C. Arseni consideră că 15% sînt situate în sistemul vertebro-bazilar).

Cauzele și mecanismele de producere sînt variate.

Pool și Potts (1965) consideră că 90% sînt *congenitale* (cu modificări în structura tunicii medii la locul de implantare și situate frecvent la răspîntii vasculare) ; Forbus (1930) era de părere că, alături de factorul congenital, care se referă la absența tunicii medii, apariția și dezvoltarea sacului anevrismal este rezultatul efectului hemodinamic, ulterior (fig. 144, 145).

Pentru alți autori, factorul aterosclerotic supraadăugat există de regulă, întîlnit chiar și la subiecții tineri — în cazul anevrismelor rupte (C. Arseni și N. Carp, 1978).

În legătură cu forma anevrismelor, cele *saculare* (pediculate sau sesile) sînt considerate a fi congenitale (un număr redus sînt vestigiale — Basset, cit. de David), iar cele *fusiforme* au de obicei origine aterosclerotică.

Alte aspecte întîlnite: anevrisme *miliare* (cu dimensiuni mici, aterosclerotice) anevrisme *micotice* (de cauză endocarditică), anevrisme *posttraumatice*.

Posibilitățile de depistare ale unui anevrism intracranian sînt următoarele:

— incidental, la necropsie sau angiografie;

— manifestat prin hemoragie subarahnoidiană, intraventriculară sau hematom (fig. 143); în această ultimă posibilitate, C. Arseni consideră că 90% dintre anevrisme debutează cu hemoragie subarahnoidiană; Paillas și colab. (1967) sînt de părere că anevrismele se rup în aproximativ 70% din cazuri, rămînînd necunoscute într-o proporție ce nu depășește 1/3 din cazuri (cit. din N. Oblu și colab., 1976).

În legătură cu *modul de rupere* al anevrismului, s-a constatat că factorul determinant este scăderea rezistenței peretelui anevrismal, datorită înlocuirii țesutului elastic cu țesut colagen. Locul de rupere a pungii anevrismale este, frecvent, la nivelul vîrfului ei (64%, Cranford, cit. de N. Oblu și colab., 1976; 75%, Crompton, 1966, cit. de C. Arseni și N. Carp, 1978), iar în aproximativ 1/4 dintre situații, nu poate fi precizat.

În acest context, în cazul unui anevrism, angiografia carotidiană, completată cu angiografie vertebrală, poate stabili *existența*, *sediul*, *forma*, *dimensiunile*, eventualul *spasm* sau prezența unui *hematom* determinate de fisurarea sau ruperea pungii anevrismale.

Angiografia carotidiană bilaterală (și vertebrală) poate evidenția *anevrisme multiple* (10—15% din cazuri) și aduce date prețioase asupra circulației emisferice controlaterale.

Incidențele obișnuite, completate cu incidența de 3/4 și, eventual, incidența Hirtz, localizează și stabilesc caracteristicile morfologice ale anevrismului.

Aspecte angiografice în anevrismele intracraniene, dependente de sistemul carotidian

Sediul acestor anevrisme este: *infraclinoidian* (extradural, frecvent în sinusul cavernos — intracavernoase) și *supraclinoidian* (după ieșirea A.C.I. din sinusul cavernos), în vecinătatea emergenței A. oftalmice și a bifurcării A.C.I.

În plus, asemenea leziuni se întîlnesc pe segmentele inițiale și distale ale arterelor magistrale cerebrale, la nivelul arterei comunicante anterioare, a arterei comunicante posterioare (vestigiale), anevrisme carotido-oftalmice și carotido-coroidiene anterioare.

Imaginea angiografică este reprezentată de o pată opacă ovoidă, circulară, uneori polilobată, atașată de un segment arterial; apare în faza arterială și este persistentă.

Anevrismele infraclinoidiene

Se proiectează la nivelul sifonului carotidian (fig. 138) și, frecvent, coletul nu este vizibil; pot avea dimensiuni mari și dacă se rup realizează o comunicare arterio-venoasă, circulația cerebrală fiind redusă și supleată prin A.C.I. controlaterală.

Anevrismele supraclinoidiene ale A.C.I. sînt, de obicei, atașate pe versantul posterior al A.C.I., au dimensiuni mici și coletul vizibil. Cuprind următoarele localizări: — la nivelul joncțiunii arterei comunicante posterioare cu A.C.I. (cu pedicul pe A.C.I.), — dependente de artera comunicantă posterioară (vestigiale, mai rare) la distanță de A.C.I. și — implantate pe fața posterioară a A.C.I. sub originea arterei comunicante posterioare (de asemenea vestigiale).

Scanned with OKEN Scanner

Anevrismele arterelor cerebrale anterioare și ale arterei comunicante anterioare

Anevrismele segmentului proximal al arterei cerebrale anterioare sînt bine vizibile numai în incidența de față. Au dimensiuni, în general, mici, cu sau fără pedicul.

Cele situate la nivelul arterei comunicante anterioare sau la joncțiunea arterei comunicante anterioare cu artera cerebrală anterioară sînt bine vizibile (fig. 140 și fig. 141).

Anevrismele situate în segmentul distal al arterei cerebrale anterioare au dimensiuni mici, fiind uneori pediculate (fig. 142).

Anevrismele arterei cerebrale medii

Sînt situate adesea între două ramuri de diviziune precoce și în prelungirea acestora.

Cele proximale sînt situate pe segmentul M_1 și la emergența arterelor grupului sylvian, iar cele distale în valea sylviană sau pe diviziunile terminale ale arterei sylviene (C. Arseni și colab., 1974). Cînd au dimensiuni mari, circulația în sectorul sylvian este foarte deficitară.

Anevrismele situate pe artera comunicantă posterioară și cerebrală posterioară

Pot fi vizibile prin angiografie carotidiană, vertebrală sau prin ambele posibilități.

Deși existent, anevrismul poate să nu fie depistat angiografic, fiind exclus din circulație printr-un proces de tromboză sau printr-un spasm arterial (fig. 139).

Spasmul arterial cerebral este o realitate chiar în condițiile unei patogenii discutabile. Astfel, Dickmann (1971), pe un lot de 288 anevrisme intracraniene diagnosticate angiografic, a întîlnit spasm arterial (localizat sau difuz) în 215 cazuri, iar Du Boulay G. (1973) îl consideră prezent angiografic, în 2/3 din cazurile de accidente hemoragice cerebrale (între 2—10 zile), mai frecvent în vecinătatea leziunii care a produs sîngerarea subarahnoidiană (de exemplu anevrismul rupt), — N. Oblu și colab., 1976.

În scop practic, mai sînt de reținut următoarele :

— vasospasmul este mai frecvent în cazul anevrismelor dependente de trunchiul arterei carotide interne (fig. 143) decît în cazul localizărilor intracraniene distale (C. Arseni și colab. 1971 ; Dickmann și colab., 1971) ;

— cel localizat sau tipul „în undă" apare ca o reducere liminată a calibrului vascular, față de cel difuz, care micșorează calibrul vascular, în aval de anevrism sau chiar la distanță, și este mai durabil (Dickmann și colab., 1971) ;

— spasmul arterial cerebral este întîlnit și în traumatismele cranio-cerebrale (5—10%, Wilkins și Odom, 1970 ; 31%, Leeds și colab., 1966), el fiind produs de serotonina care se eliberează în aceste condiții (Osterholm și Meyer 1969) ; se consideră că spasmul arterial este o dereglare a *ansamblului contracție—relaxare*, în sensul creșterii contracției peretelui vascular și al reducerii relaxării, și că în acest mecanism, pe lîngă serotonină ar interveni catecolaminele și vasopresina ;

— Bryce Weir și colab. (1970) au verificat ipotezele lui Echlin (1968), după care puncția arterială, neînsoțită de sîngerare subarahnoidiană, nu determină spasm arterial ;

— novocainamida are o netă acțiune antispastică vasculară cerebrală (Zlotnik și colab., 1971 — cit. de N. Oblu și colab., 1976).

2. MALFORMAȚIILE ARTERIO-VENOASE (MALFORMAȚIILE ANGIOMATOASE)

C. Arseni și N. Carp (1978) consideră că multiplele denumiri : angiom, angiom arterio-venos, anevrism arterio-venos, angiom cirsoid, angiom racemos, malformații

arterio-venoase, fistulă arterio-venoasă etc. sînt improprii, pentru diverse motivări logice.

În 1975, Arseni și colab. împart procesele patologice de tip expansiv, care iau naștere din vasele sanguine ale creierului, în :

— malformații angiomatoase propriu-zise ;

— angioblastoame (tumori vasculare adevărate).

Malformația angiomatoasă propriu-zisă este formată din vase dilatate și subțiate, — un ghem vascular, care se poate întinde între leptomeninge și sistemul ventricular. Arterele aferente, nutritive, sînt dilatate, lungi și sinuoase, iar venele de drenaj au diametrul mult crescut. Sînt congenitale și, în funcție de defectul embrionar, se constată două tipuri anatomice :

— *adevărate fistule arterio-venoase* (anastomoză „în plin canal") ;

— *un ghem vascular* cu vase nediferențiate, dezvoltate între sistemul arterial și cel venos, fără a exista interpusă o rețea capilară. În aceste condiții, se realizează hipoxie cerebrală și, cu timpul, glioză, atrofie corticală și hidrocefalie. Modificările vasculare de tip vascularită obliterantă, ateromatoză, glioză, hialinizare, calcificare etc. predispun la ruperea malformațiilor (Houdart și Le Besnerais, 1963, — cit. de C. Arseni și N. Carp, 1978), cu producerea unui hematom sau a unor leziuni cicatriciale (în cazul extravazărilor mici și repetate).

Alte precizări :

— *malformațiile cavernoase* constau din cavități pline cu sînge, separate de pereți subțiri (septuri) între care nu există substanță cerebrală. Sîngerează frecvent și dau hematoame fals primare ;

— *malformațiile racemoase* sînt caracterizate prin prezența parenchimului cerebral (modificat, dar fără caracter tumoral), între vasele malformate.

În această categorie de malformație vasculară, cînd vasele patologice au caracter capilar se pot individualiza : telangiectaziile și boala Stürge-Weber (angiomatoza encefalo-trigeminală). În situația cînd peretele vascular este nediferențiat arterial sau venos, se realizează o adevărată malformație racemoasă, „malformație arterio-venoasă" (cit. din C. Arseni și N. Carp, 1978)

Aspecte angiografice

Diagnosticul malformațiilor arterio-venoase este exclusiv angiografic, stabilindu-se : existența, localizarea, aferențele, structura și drenajul venos.

Imaginile sînt caracteristice : într-o zonă a emisferului cerebral se constată o arteră (sau artere), cu calibru sporit, intens contrastată, sinuoasă, aferentă unei formațiuni opace — *ghem vascular* (imagine neomogenă, granitată, cu contur imprecis); de la această formațiune pleacă vene, cu calibru mult sporit, către sinusurile durei, care se pot contrasta parțial (fig. 146, 147 și 151).

Viteza de circulație este considerabil crescută, venele se contrastează precoce (în faza arterială), existînd o veritabilă aspirare a sîngelui în malformație.

Examenul angiografic complet implică explorarea axelor carotidiene și vertebrale, bilateral.

Ca *diagnostic diferențial* : *glioblastomul* are venele de drenaj cu calibrul ceva mai redus, structura este mai anarhică, iar viteza de circulație (comparativ) este mai redusă ; în cazul acestei tumori există și deplasări ale topografiei vasculare și diagnosticul este mai dificil cînd malformația ruptă este însoțită de hematom (aspect expansiv al malformației).

Scanned with OKEN Scanner

În sistemul A.C.I. se pot întîlni :

— malformații dependente de A. cerebrală anterioară (fig. 148 și 149). Sînt frecvent localizate frontal, dar pot avea și sediu interemisferic (dependente de A. pericaloasă). Malformațiile cu aceste localizări drenează de obicei în sinusul longitudinal superior și mai rar în ampula Galien ;

— malformații dependente de A. sylviană. Se constată într-o incidență sporită, dezvoltîndu-se pe fața externă a emisferului cerebral respectiv sau în valea sylviană ;

— malformații angiomatoase dependente de A. sylviană și A. cerebrală anterioară. Se întîlnesc destul de frecvent și au sediul preferențial în regiunea frontorolandică, în zona paracentrală și în segmentul înalt al scizurii lui Rolando ;

— malformații dependente de A. sylviană și A. cerebrală posterioară, mai rare, au sediul parieto-occipital ;

— cele dependente de A. cerebrală posterioară sînt rare ;

— malformațiile angiomatoase profunde și mediane sînt dependente fie de A. coroidiană anterioară, fie de artere ale nucleilor gri centrali ; drenează în ampula Galien (fig. 152).

Malformațiile angiomatoase cu participarea A. carotide externe sînt, în general, monstruoase, adesea cu componentă intra- și extracerebrală.

Acestea trebuie deosebite de malformațiile dependente numai de *A. carotidă externă*, care sînt extracerebrale, de regulă cu sediu occipito-temporal, — subcutanate, intraosoase și/sau meningeale. În această situație, există largi comunicări între A. carotidă externă și sinusul lateral.

Malformațiile angiomatoase *carotido-cavernoase* drenează prin venele dependente de sinusul cavernos, în mod deosebit prin vena oftalmică superioară (vezi capitolul „Fistulele arterio-venoase").

Angiografia carotidiană controlaterală arată importanța supleanților prin poligonul vascular Willis.

3. HEMORAGIA CEREBRALĂ ; HEMATOMUL INTRAPARENCHIMATOS (NETRAUMATIC)

Diagnosticul angiografic al acestor entități anatomo-clinice implică anumite precizări, avînd în vedere confuzia care se mai face, uneori, între *hemoragia cerebrală* și *hematomul intraparenchimatos*.

După C. Arseni și colab. (1967, 1970) diferențele constau în următoarele :

Hemoragia cerebrală este un revărsat sanguin difuz, care infiltrează și dilacerează țesutul cerebral ; este întîlnită frecvent în regiunea capsulo-nucleară și trunchiul cerebral ; se poate vindeca și spontan ; nu realizează modificări concludente, angiografice sau pneumoencefalografice ;

Hematomul intraparenchimatos este o colecție sanguină bine delimitată, localizată în substanța albă a emisferelor cerebrale (sau cerebeloase), care evoluează clinic ca un proces expansiv intracranian, mărindu-și volumul prin fenomene oncotice ; examenele neuroradiologice pot fi concludente, iar singura terapeutică salutară este intervenția chirurgicală.

Hematomul intraparenchimatos nu este un stadiu evolutiv al hemoragiei cerebrale (cu eventuale forme de tranziție) ; aceste două entități anatomo-clinice ar putea fi rezultatul localizărilor diferite : în nucleii bazali și în substanța albă, cu aspect difuz, pentru hemoragia cerebrală și hemoragie confluentă, localizată, în cazul hematomului intraparenchimatos.

Scanned with OKEN Scanner

Hematomul intraparenchimatos (intracerebral) *primar*, are caracteristicile consemnate, dar fără o cauză aparent decelabilă anatomo-clinic.

Hematomul intraparenchimatos (intracerebral) *secundar* (de acompaniament), în afara cauzei traumatice, poate fi rezultatul fisurării sau ruperii unui anevrism (fig. 143) sau a unei malformații angiomatoase (chiar microscopice), al unei manifestări hemoragice în cazul unor tumori cerebrale (primare sau metastatice) etc.

Denumirea de hematom „spontan" este improprie (pentru hematoamele primare), deoarece *o cauză există întotdeauna* în producerea hematomului intraparenchimatos.

Hematomul intraparenchimatos primar

Se poate întîlni la toate vîrstele, dar cu precădere între 30 — 60 de ani (T. Obreja, 1973, 1980), predominînd la sexul masculin. Sînt incriminați mai frecvent următorii factori etiologici : hipertensiunea arterială, ateroscleroza cerebrală, asocierea acestora și/sau etilismul.

Localizările cerebrale, în ordinea frecvenței sînt : în regiunea parieto-occipitală (sau răspîntia ventriculară), regiunea frontală, temporală, rolandică și capsular profund (N. Oblu și colab. 1976).

Angiografic, se prezintă ca un spațiu avascular realizat de deplasări vasculare, concordante cu volumul și sediul hematomului. Aceste deplasări sînt mai limitate, comparativ cu cele întîlnite în tumorile „avasculare" — cînd intervine și edemul peritumoral.

În localizările profunde, modificările topografice ale arterelor talamo-striate sînt prețioase în diagnosticul angiografic.

În cazul hamatoamelor intraparenchimatoase primare, cu volum mic, în particular pentru cele situate în regiunea răspîntiei ventriculare, angiografia poate fi neconcludentă.

Hematomul intraparenchimatos secundar

Pe lîngă spațiul avascular pe care îl realizează, *angiografic* se poate evidenția, uneori, cauza determinantă : un anevrism, o malformație angiomatoasă, o metastază hemoragică etc. Sînt situații cînd substratul organic al hematomului intraparenchimatos este depistat numai operator (sau necropsic).

4. OCLUZIILE (OBLITERĂRILE) ARTERELOR CEREBRALE (EXTRA- ȘI INTRACRANIENE)

Boala ocluzivă a arterelor cerebrale, cu consecința sa — *ischemia cerebrală*, are ca substrat fie obstrucția completă a lumenului unei artere, fie o stenozare de diferite grade (C. Arseni și colab., 1965).

Este unanim recunoscut că ateroscleroza este factorul etiologic principal în ocluziile arteriale, placa aterosclerotică producînd stenoza lumenului arterial, cu posibilități evolutive spre ocluzie trombotică.

În legătură cu sediul topografic al ocluziilor arteriale, reamintim că :

— *sistemul carotidian* (drept, stîng) este format din A. carotidă comună și A. carotidă internă cu ramurile sale terminale; A. carotidă comună și A. carotidă internă sînt denumite *ax carotidian* ; axul carotidian (drept și stîng), împreună cu arterele vertebrale (dreapta, stînga), reprezintă *arterele magistrale* ale creierului (Smidt E.V., cit. de C. Arseni și colab., 1965).

Scanned with OKEN Scanner

— arterele magistrale ale creierului se continuă cu *arterele mari proprii ale creierului*: A. cerebrală anterioară, A. sylviană, A. coroidiană anterioară, respectiv arterele cerebrale posterioare;

— arterele mari proprii ale creierului se prelungesc cu *micile artere* și *arteriolele cerebrale* și, în continuare, după pătrunderea în creier, cu *arterele perforante* (neanastomotice).

In raport cu frecvența sediilor de elecție ale ocluziilor arteriale cerebrale la nivelul axului carotidian, s-a constatat că cele mai frecvente sînt *extracraniene distale* (la nivelul originii A. carotide interne), apoi cele *extracraniene proximale* (la origine în arcul aortic) și cele ale *sifonului carotidian*, ultimul segment (Arseni și colab., 1965).

Privind repercusiunile asupra creierului, se știe că obstrucțiile localizate numai pe o arteră magistrală sînt cel mai bine suportate, datorită aportului circulației colaterale; obstrucțiile marilor artere proprii ale creierului au consecințe mai substanțiale (avînd sediul deasupra poligonului Willis), iar cînd procesul obstructiv este la nivelul micilor artere sau al arteriolelor cerebrale — cu aspect difuz, realizează ramolismente multiple. La nivelul arterelor perforante, unde nu există anastomoze eficiente, procesul obstructiv, difuz, este de asemenea responsabil de o suferință cerebrală de ansamblu.

Angiografia este examenul de elecție în stabilirea diagnosticului de existență, sediu și varietate, precum și al aspectului circulației colaterale.

Obstrucția carotidiană de tip proximal

Se produce la nivelul originii A. carotide comune și se evidențiază corect prin tehnica cateterismului de la distanță, cu crosografie.

Sediul obstrucției de acest tip poate fi la nivelul ostium-ului sau în primii centimetri ai A. carotide comune; poate fi uni- sau bilaterală (foarte rar), parțială sau totală, cauza frecventă fiind ateroscleroza.

Obstrucția carotidiană de tip distal — obstrucția A. carotide interne în segmentul cervical

Este mai frecventă decît localizarea proximală, mai des întîlnită la sexul masculin (4/1, Smidt E.V., 2/3 dintre ele, David), în raport de 2/1 în favoarea localizării în stînga, cel mai frecvent între 40—60 de ani.

Cauza predominantă este de asemenea *ateroscleroza*, dar poate fi și de altă natură, de exemplu *traumatică* (traumatismele cervicale directe, deschise și traumatismele indirecte cu hiperextensia coloanei cervicale).

Alte posibilități etiologice sînt reprezentate de *cudurile* sau *plicaturile* arteriale (fig. 153, 154) (consecutive aterosclerozei sau congenitale) și de sindromul *megadolicoarterei* carotide cervicale (Lazorthes și colab., 1962 — cit. de C. Arseni și colab., 1965) (fig. 155).

Angiografia implică, de obicei, puncția și injectarea substanței de contrast în *A. carotidă comună* și, din punct de vedere al execuției, trebuie să confere certitudinea puncției acestei artere: să fie vizibilă A. tiroidiană superioară (care este primul ram al A. carotide externe) și vîrful acului.

Se vor efectua imagini de față și de profil, fiind, de obicei, mai concludente imaginile în incidență laterală, pentru ansamblul regiunii cervicale.

Frecvent, se pot obține următoarele imagini angiografice:

— „amputarea" A. carotide interne, la originea sa, cu aspect rectiliniu, efilat—progresiv, „în dom", „în con", „în pîlnie", în „mușțiuc de flaut", sau neregulat (cazul ocluziilor complete, de obicei aterosclerotice) (fig. 157 și 158);

— artera carotidă internă lipsește, pare „dezarticulată", A. carotidă externă continuînd traiectul (imaginar) al A. carotide interne (fig. 159 și fig. 160) ;

— în ocluziile incomplete, parțiale, (fig. 156, 161, 162) se constată imagine de stenoză, cu aspect filiform al traiectului arterial și imagini lacunare — „defecte parietale" (realizate de plăcile de aterom), care se pot evidenția și pe originea A. carotide externe, precum și la nivelul segmentului distal al carotidei comune.

În general, în trombozele *recente*, limita substanței de contrast are contur *concav distal*, iar în trombozele mai *vechi*, conturul este mai *neregulat* (aspect de con sau ascuțit).

În trombozele instalate mai lent, circulația de supleere este mai dezvoltată.

Avînd în vedere posibilitatea tratamentului chirurgical în unele ocluzii cu această localizare, trebuie luată în considerație și *evoluția extensivă* — cu tromboză secundară a întregului trunchi al A. carotide interne. În această situație, eliminarea obstacolului inițial nu restabilește fluxul sanguin, intervenția fiind ineficientă.

Ca și în cazul altor localizări ale obstrucției carotidiene, angiografia carotidiană bilaterală este indicată pentru a se aprecia starea sistemului carotidian controlateral și posibilitățile de irigare indirectă a emisferului afectat (se pot constata și ocluzii carotidiene bilaterale, de obicei aterosclerotice și compatibile vital).

Obstrucția sifonului carotidian (fig. 163)

Obstrucția vasculară completă se întîlnește numai rareori la acest nivel și imaginea angiografică este concludentă numai dacă este persistentă (trebuie să se elimine falsa imagine dată de un spasm arterial). Și alte cauze pot determina o imagine angiografică asemănătoare, de obicei tumori invadante sau compresive, de vecinătate.

În cazul ocluziilor arterelor carotide, *căile de supleere* vasculară posibile sînt :

— poligonul Willis, principala cale de supleere, emisferul afectat putînd să fie vascularizat prin A. carotidă controlaterală—A. comunicantă anterioară și trunchiul vertebro-bazilar ;

— A. carotidă externă, care poate dezvolta anastomozele normale cu circulația intracraniană prin A. maxilară internă, A. facială cu A. oftalmică (care poate injecta retrograd sifonul carotidian) ; prin A. occipitală și ramuri musculare din A. vertebrală ; prin arterele meningee și artere ale cortexului (hipertrofiate) ;

— trunchiul vertebro-bazilar, prin arterele cerebrale posterioare, care se anastomozează cu ramuri periferice din A. sylviană și A. cerebrală anterioară.

Ocluziile arterelor cerebrale propriu-zise :

• Ocluzia A. cerebrale anterioare.

În ocluziile de acest tip există sindromul *ocluziei proximale* (înaintea A. comunicante anterioare) și al *ocluziei distale*, cînd procesul patologic este situat la nivelul A. pericaloase (A. cerebrală anterioară, după originea A. comunicante anterioare).

Ocluziile bilaterale pot determina ischemie în teritoriul ambelor artere cerebrale anterioare (Horneț, Critchly), situație care se poate întîlni (chiar mai frecvent) și cînd ocluzia este unilaterală, dar respectiva A. cerebrală anterioară irigă ambele teritorii, segmentul A_1 controlateral fiind hipoplazic (C. Arseni și colab., 1965).

Scanned with OKEN Scanner

În aceste situații de ocluzie proximală sau distală a A. cerebrale anterioare, aspectele angiografice sînt următoarele :

— necontrastarea arterei de la originea sa, sau numai după cîțiva mm de origine (la nivelul segmentului A_1), imagine constantă pe arteriograme repetate și bilaterale ;

— necontrastarea A. cerebrale anterioare, cu apariția circulației colaterale din teritoriul sylvianei ;

— contrastarea A. cerebrale anterioare controlaterale și neevidențierea arterei cerebrale anterioare de aceeași parte ;

— oprirea (persistentă) a substanței de contrast la nivelul A. pericaloase (în cazul ocluziilor distale).

• Ocluzia A. cerebrale medii (sylviană).

Determină 70% din ischemiile cerebrale situate în teritoriul arterelor cerebrale (Arseni și colab., 1965) și, din punct de vedere clinic, se pot întîlni : *sindromul de ischemie totală* (superficială și profundă), sindromul de *ischemie superficială* (totală sau parțială) și sindromul de *ischemie profundă.*

Principala cauză a ocluziei A. sylviene este, de asemenea, ateroscleroza cerebrală, și angiografic se pot constata :

— oprirea substanței de contrast, frecvent, la nivelul segmentului sylvian M_1, (fig. 165 și fig. 166) însoțită de aspect moniliform al arterelor cerebrale, realizat de plăcile de aterom ;

— „vid vascular" în teritoriul A. sylviene, fără deplasări ale vaselor vecine (artera comunicantă posterioară — artera cerebrală posterioară, sînt de obicei contrastate, în tromboza A. sylviene) ;

— obstrucțiile ramurilor dependente de arterele grupului sylvian pot fi reperate angiografic, dar diagnosticul este dificil ;

— se poate constata (seriografic) circulație de suplеanță — apariția revascularizării teritoriului sylvian prin anastomozele corticale, periferice, care există normal între A. sylviană, A. cerebrală posterioară și A. cerebrală anterioară ;

— sînt situații cînd ischemia în teritoriul A. cerebrale medii este rezultatul ocluziilor la nivelul axului carotidian (C. Arseni și colab., 1965).

• Ocluzia A. coroidiene anterioare.

Este aproape imposibil de diagnosticat angiografic, avînd importante anastomoze cu A. cerebrală mijlocie și cerebrala posterioară, fiind de calibru redus și constrastîndu-se (în mod normal), variabil.

5. ASPECTE ANGIOGRAFICE ÎNTÎLNITE ÎN ALTE BOLI VASCULARE CEREBRALE :

— în **ateroscleroza cerebrală** leziunile sînt difuze ; se pot constata ocluzii arteriale și desen vascular sărac (se contrastează numai arterele pînă la un anumit calibru), vasele au traiect sinuos, cu unghiuri ascuțite, tentă neomogenă și strangulări care determină un calibru inegal (fig. 164). Sifonul carotidian își îndreaptă curburile ;

— în **obliterările venoase**, imagini concludente pentru stabilirea diagnosticului se pot obține numai în cazul afectării marilor sinusuri ale durei. Tromboza sinusului longitudinal superior se traduce prin absența totală (în faza flebografică) a contrastării acestui sinus, fiind vizibile venele ascendente care drenează în el.

Imaginile sînt asemănătoare și în cazul trombozei sinusului longitudinal inferior sau a sinusului drept (dar cu alt sediu) ;

Scanned with OKEN Scanner

— **emboliile cerebrale** reprezintă a doua cauză principală (prima fiind ateroscleroza) a obstrucțiilor arteriale cerebrale.

Au origine *cardiacă* (leziuni valvulare, fibrilația atrială, endocarditele bacteriene etc.) și *extracardiacă* (ateroscleroza vaselor carotidiene, a aortei, a venelor pulmonare); embolii (grăsoase, tumorale, parazitare și cu origine nedeterminată) etc.

De reținut că la bolnavii vîrstnici, aterosclerotici, puncția A. carotide interne este periculoasă, existînd posibilitatea de a se mobiliza fragmente din plăci ateromatoase, emboluri cerebrale, care să determine accidente neurologice (Meyer, J.S., 1972, cit. N. Oblu și colab., 1966).

În aceste cazuri, explorarea sindromului de insuficiență circulatorie carotidiană este recomandabil să se facă cu prudență, prin cateterism la distanță și crosografie. Se evită astfel puncția A. carotide și, în plus, se poate aprecia și starea arterelor cerebrale, bilateral, concomitent.

În caz de embolii cerebrale, angiografic se constată că vasul obstruat nu prezintă leziuni aterosclerotice, sau alteori embolul realizează obstrucția la locul unei strangulări (reducerea calibrului vascular) de origine aterosclerotică.

— **Sindromul Moya-moya („fum de țigară").**

Este o afecțiune vasculară cerebrală, inițial încadrată în grupul ischemiilor cerebrale și care a fost denumită de diverși autori : *„Ocluzia cercului Willis"* (Kudo, 1956), *„Cerebral arterial rete"* (Handa și colab., 1967), *„telangiectazia cerebrală juxtabazilară"* (Sano, 1956), *"cerebral bazal rete mirabile"* (Nishimoto și Takeuchi, 1968), *"malformația angiomatoasă"* (Sugiu, 1964), *boala Moya-moya* („fum de țigară") (Suzuki și Takaku, 1969).

Considerată ca fiind specifică rasei japoneze (Nishimoto și Takeuchi, 1968, 1972), părere invalidată, această maladie vasculară stenozantă reprezintă un sindrom radio-clinic conturat.

Afecțiunea este întîlnită la toate vîrstele, dar predomină la adolescente și adultul tînăr ; sexul feminin este interesat mai frecvent (58% din cazuri, Kudo). Ea se face cunoscută printr-un accident hemiparetic „în basculă", mai mult sau mai puțin regresiv, cu sechele motorii și o scădere a funcțiilor intelectuale.

Diagnosticul de certitudine este exclusiv radiologic (angiografic) (Lavesque M., Bories J., Lefebvre J., 1973) și constă într-o stenoză bilaterală a segmentului terminal al celor două carotide interne, însoțită de dezvoltarea unui țesut telangiectatic arterial bazal, și prezența unei circulații de supleanță, cortico-corticală și transdurală.

Aspectele angiografice evolutive ale maladiei sînt clasate în șase stadii (Suzuki și Takaku, 1969) :

— stadiul I — stenozarea furcii carotdiene ;

— stadiul II — apare schițată de rețea Moya-moya și nu există încă circulație colaterală din A. carotidă externă (fig. 167) ;

— stadiul III — rețeaua bazală Moya-moya este bine vizibilă, iar injectarea A. cerebrale anterioare și a A. sylviene se face printr-o circulație colaterală variată, inclusiv din A. carotidă externă (arterele meningee, A. temporală superficială, A. occipitală).

— stadiul IV — rețeaua Moya-moya se reduce, A. cerebrală anterioară și sylviană se opacifiază slab, stenoza putînd interesa și A. comunicantă posterioară. Căile de supleanță, majore, sînt reprezentate de A. oftalmică și ramuri din A. carotidă externă (fig. 168).

— stadiul V — rețeaua Moya-moya este abia vizibilă; se evidențiază numai rețeaua colaterală din A. carotidă externă.

— stadiul VI — obstrucția completă a sifonului carotidian ; nu se mai contrastează A. cerebrală anterioară și nici sylviana ; supleerea se face din artera carotidă externă și artera vertebrală (fig. 169).

Cazurile întîlnite de noi și comunicate (Aldescu C., Oblu N., Dimov V.), 13 — din 1976, au avut ca limite de vîrstă, 16 și 56 de ani. La două dintre ele am întîlnit și o manifestă „hipoplazie" bilaterală a arterelor carotide interne, care prezentau un aspect filiform, cu diametrul redus la jumătate față de normal. Acest aspect este considerat de Kennet R., Smith și colab. (1969), foarte rar și interpretat ca o manifestare filogenetică, o tulburare de dezvoltare, sau ca o urmare a unei afecțiuni postnatale.

Simon J., Giudicelli J., Signargout (1974) consideră că diagnosticul maladiei Moya-moya nu poate fi stabilit decît în prezența a două criterii esențiale :

— existența unei stenoze supraclinoidiene a A. carotide interne,

— bilateralitatea leziunilor.

În plus, în cazul „hipoplaziilor" bilaterale ale arterelor carotide interne, acest aspect este rezultatul adaptării „fiziologice" a calibrului acestor artere la diminuarea fluxului sanguin.

III. ANGIOGRAFIA CAROTIDIANĂ — ÎN DIAGNOSTICUL AFECȚIUNILOR INFLAMATORII MENINGO-CEREBRALE ȘI PARAZITARE

Afecțiunile inflamatorii (cu caracter expansiv) reprezintă grupa a III-a, iar afecțiunile parazitare grupa a V-a, în „Clasificarea proceselor expansive intracraniene" — C. Arseni, 1975.

NOȚIUNI DE ANATOMIE PATOLOGICĂ

După C. Arseni și N. Carp (1978), se întîlnesc următoarele aspecte :

— **empiemul subdural.**

Este o colecție purulentă situată în spațiul subdural, difuză sau delimitată ; se produce prin *inoculare directă*, dar poate fi *adiacentă* sau *metastatică* ;

— **abcesele cerebrale.**

Sînt supurații colectate, situate în parenchimul cerebral.

Din punct de vedere etiopatogenic sînt grupate în :

— abcese *adiacente*, „propagate" (aproximativ jumătate dintre ele), provenite prin continuitate dintr-un focar infecțios de vecinătate (ureche, nas, sinusuri etc.) ; sînt abcese cerebrale secundare ; — abcese *metastatice*, secundare unui focar infecțios cunoscut, situat la distanță (de exemplu, pleuro-pulmonar) ; — abcese *posttraumatice*, secundare unui traumatism craniocerebral, de obicei deschis ; — abcese cerebrale de *origine necunoscută*.

În legătură cu sediul lor, acesta este variabil, frecvent dependent de cauza generatoare. Astfel: — sediul frontal, pentru abcesele rinogene, — sediul temporal (sau cerebelos) pentru cele otogene, — sediul profund, paraventricular în cazul abceselor metastatice, sau — situate în vecinătatea penetrării durei în cazul abceselor posttraumatism cranio-cerebral deschis.

Ca formă și număr, abcesele cerebrale pot fi :

— unice (de obicei regulate) ; sînt cele mai frecvente, de regulă adiacente ;

— multiloculare (polichistice), cu contur neregulat, despărțite prin septuri ; de obicei sînt metastatice și recidivează postoperator ;

— multiple, izolate între ele de parenchim indemn ; sînt de obicei metastatice.

Scanned with OKEN Scanner

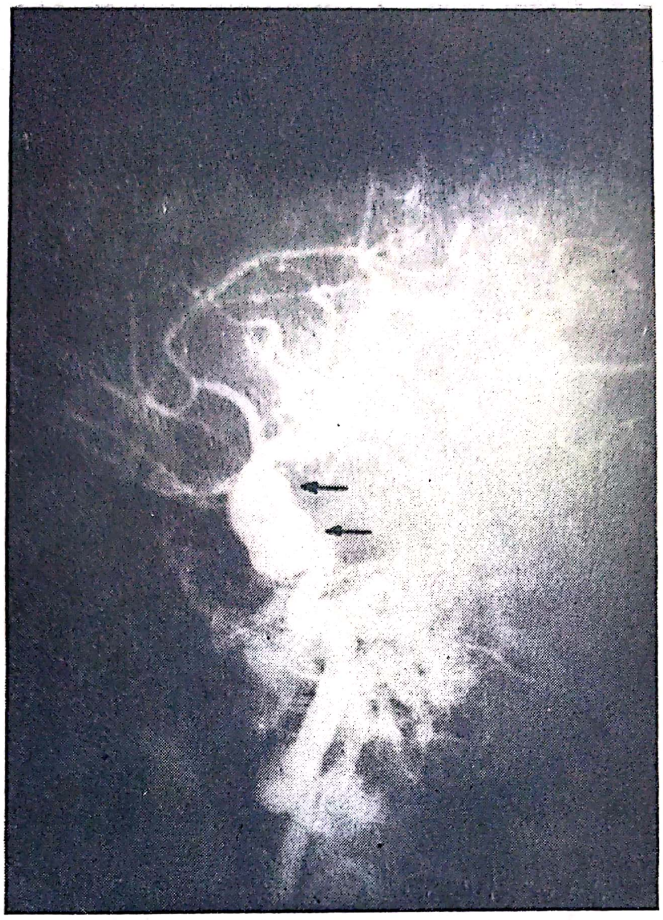

Fig. 138
Anevrisme (supraetajate) situate infra- şi supraclinoidian. Angiografie carotidiană, imagine de profil

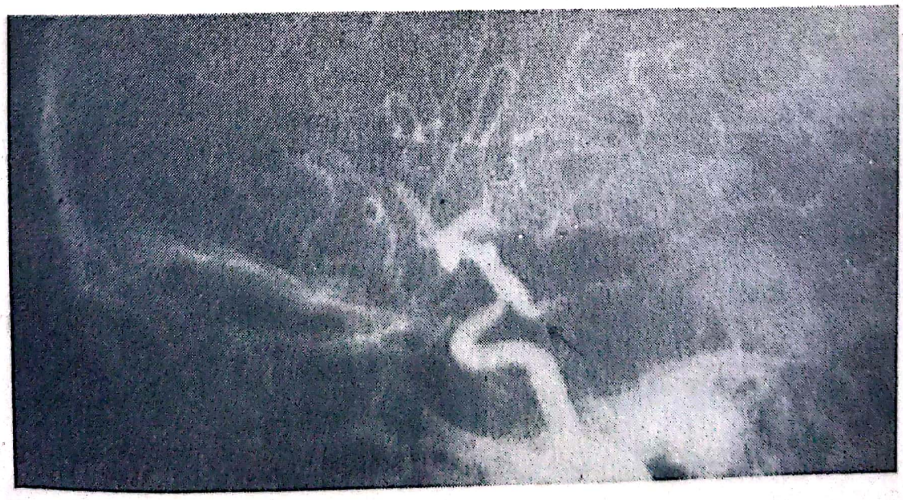

Fig. 139
Anevrism vestigial, la originea A. comunicante posterioare

Scanned with OKEN Scanner

Fig. 140
Anevrism de arteră comunicantă anterioară.
Angiografie carotidiană, imagine de faţă

Fig. 141 — **Anevrism de arteră comunicantă anterioară.**
Angiografie carotidiană, imagine de profil

Scanned with OKEN Scanner

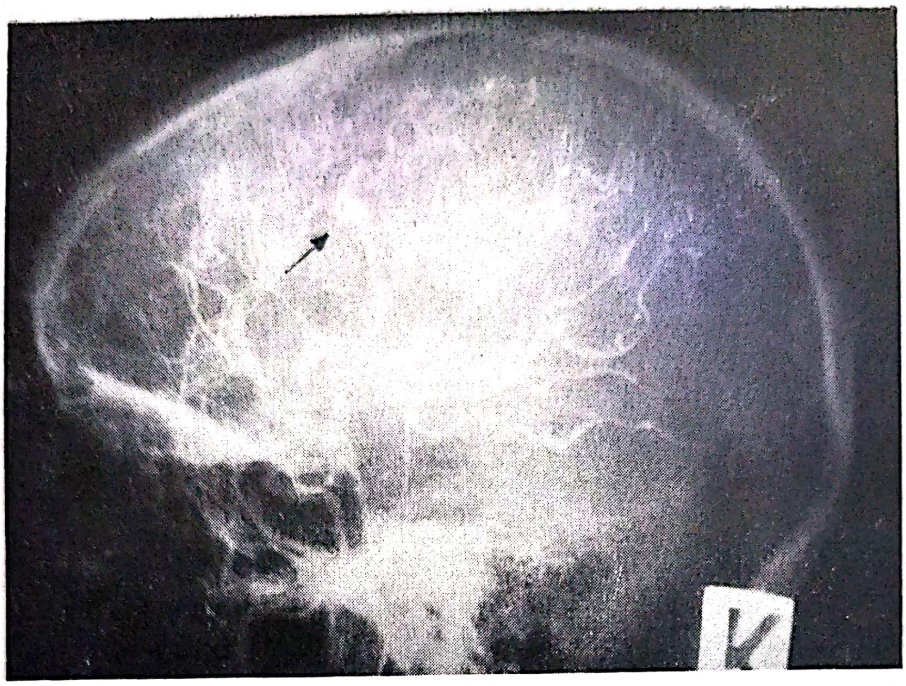

Fig. 142 — Anevrism (periferic, distal) de arteră cerebrală anterioară. Angiografie carotidiană, imagine de profil

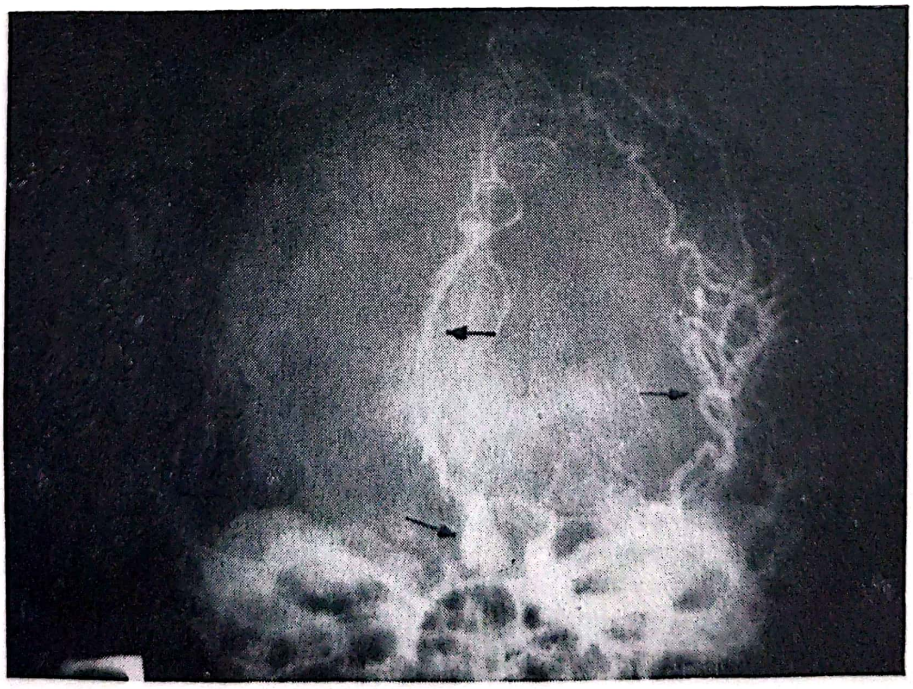

Fig. 143 — Anevrism de arteră comunicantă anterioară, rupt, cu hematom intracerebral frontal ; spasm al segmentelor A_1 și M_1

Scanned with OKEN Scanner

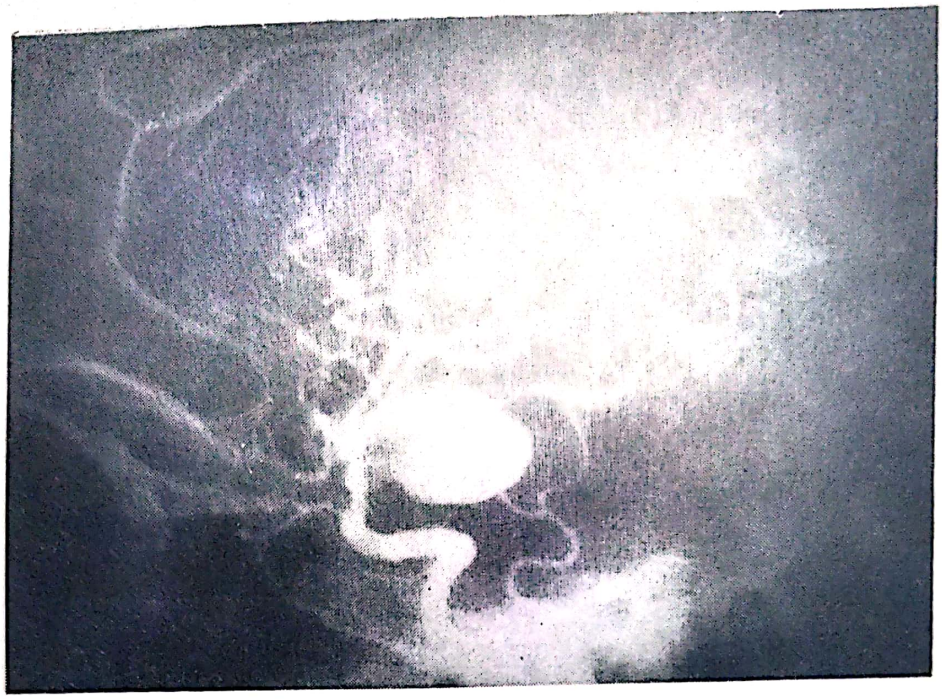

Fig. 144 — Anevrism supraclinoidian.
Angiografie carotidiană, imagine de profil

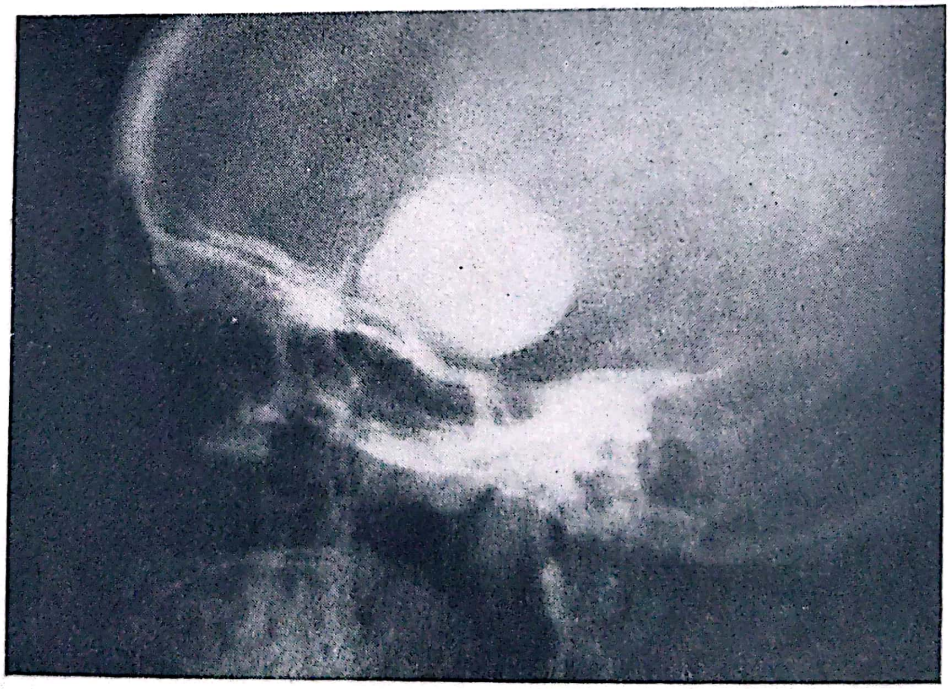

Fig. 145 — Anevrism supraclinoidian (cu dimensiuni foarte mari).
Angiografie carotidiană, imagine de profil

Scanned with OKEN Scanner

Fig. 146 — Malformaţie angiomatoasă.
Angiografie carotidiană, imagine de profil

Fig. 147 — Acelaşi caz. Drenaj venos precoce

Scanned with OKEN Scanner

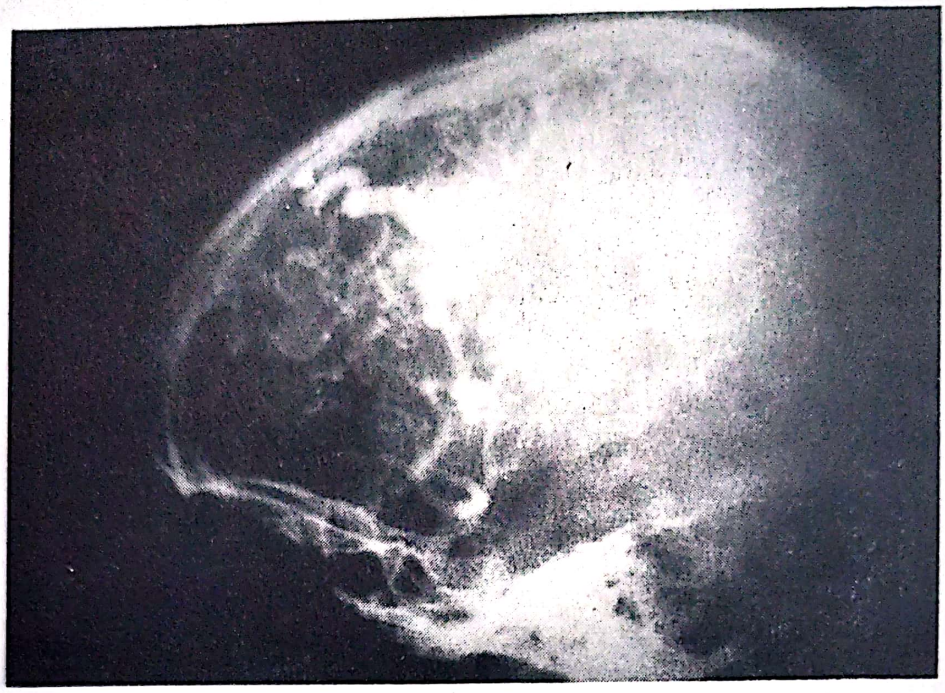

Fig. 148 — Malformaţie angiomatoasă, frontală (aferenţe, ghem vascular, drenaj venos precoce în sinusul longitudinal superior)

Fig. 149 — Malformaţie angiomatoasă frontală. Angiografie carotidiană, timp arterial, imagine de faţă

Scanned with OKEN Scanner

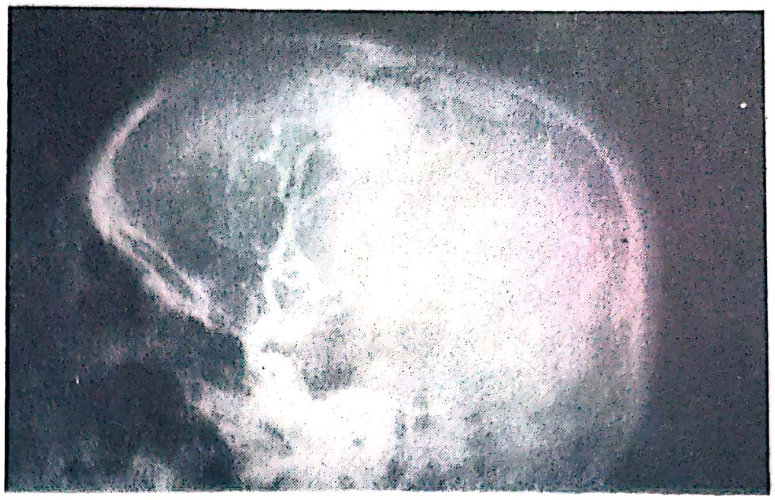

Fig. 150
Malformaţie angiomatoasă, fronto-parietală

Fig. 151
Acelaşi caz
Sustracţia imaginii

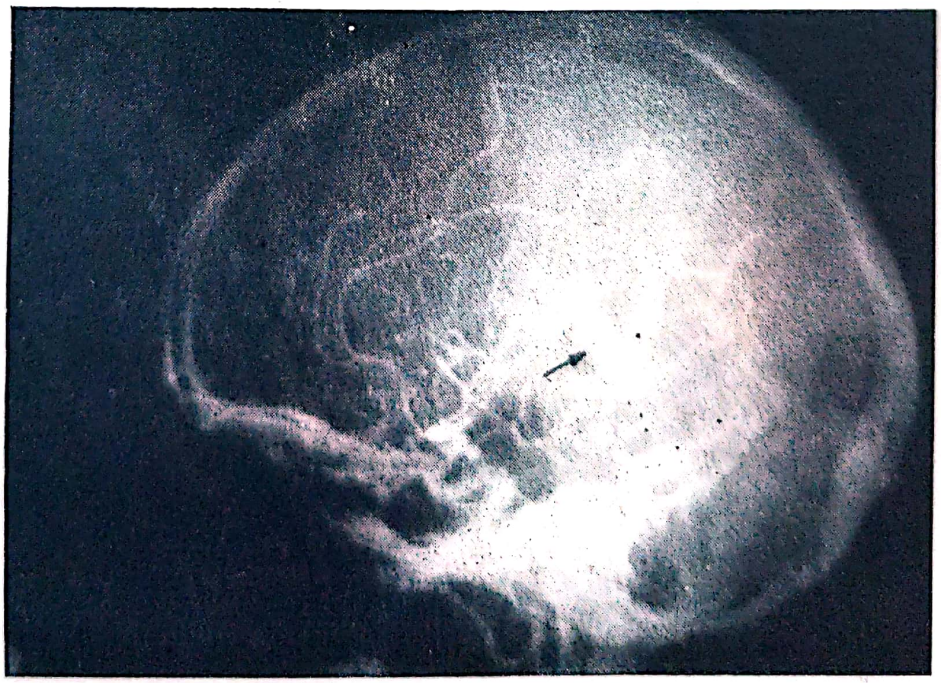

Fig. 152
Malformaţie angiomatoasă (profundă), dependentă de vena lui Galien. Imagine de profil

Scanned with OKEN Scanner

Fig. 153 — Angiografie carotidiană, imagine de profil. Plicatură (strînsă) a A. carotide interne, în segmentul cervical

Fig. 154 — Angiografie carotidiană, imagine de profil. Modificare de direcţie şi calibru a arterei carotide interne, în segmentul extracranian (leziuni aterosclerotice)

Scanned with OKEN Scanner

Fig. 155 — **Megadolicoarteră carotidă internă. Angiografie carotidiană, imagine de faţă**

Fig. 156 — **Stenoză a arterei carotide interne la origine. Angiografie carotidiană, imagine de profil**

Scanned with OKEN Scanner

Fig. 157

Fig. 158

Angiografie carotidiană, imagini de profil. Ocluzie a A.C.I. la origine

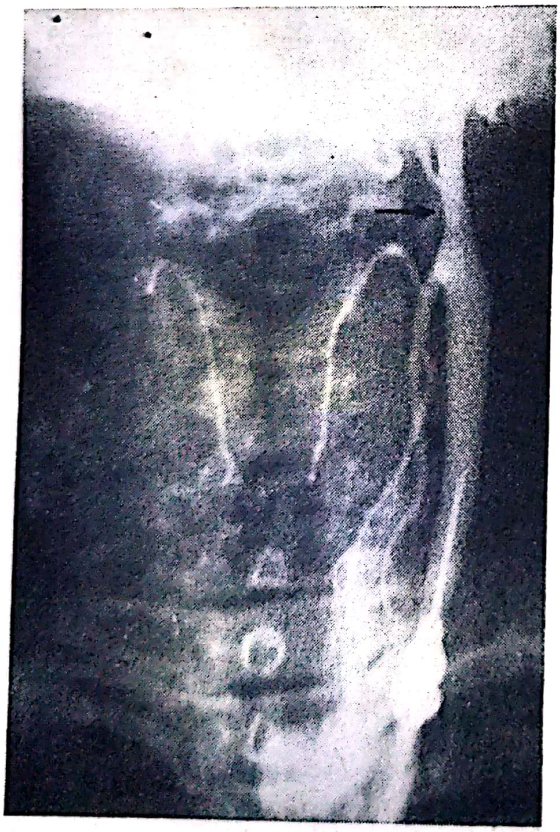

Fig. 159

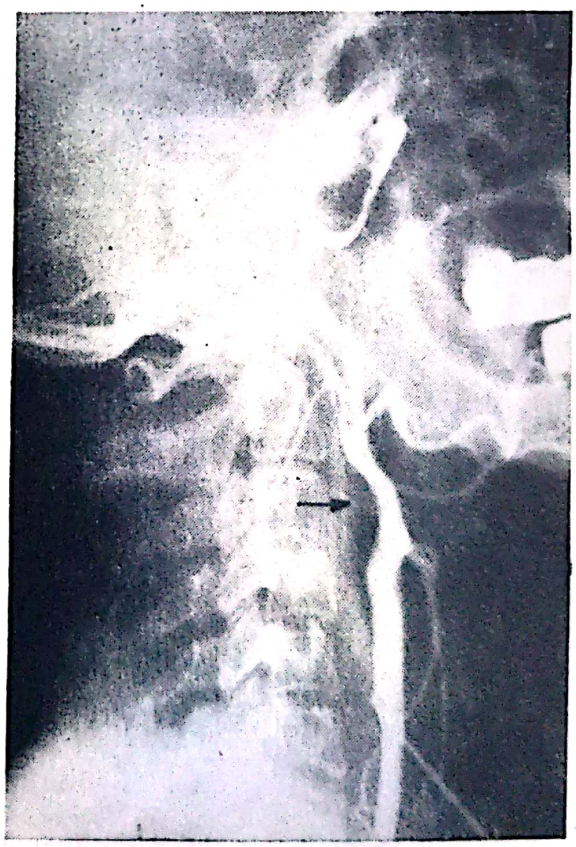

Fig. 160

Angiografie carotidiană, imagine de față și de profil ; „dezarticularea" arterei

Scanned with OKEN Scanner

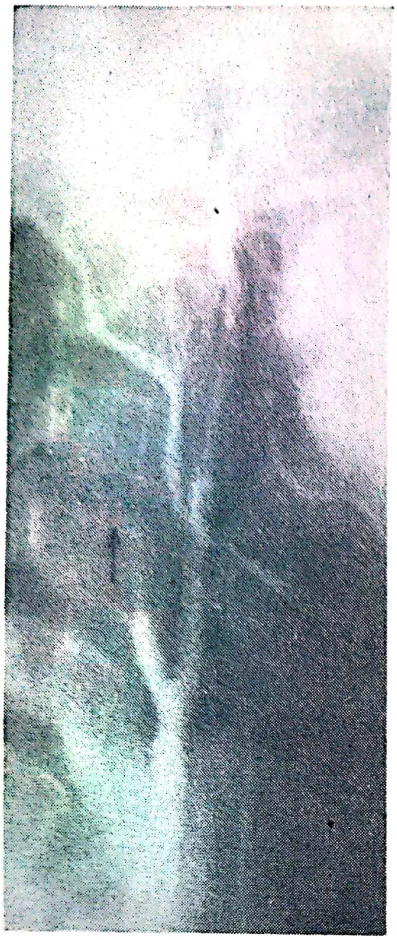

Fig. 161

Fig. 162

Angiografie carotidiană, imagini de profil. Ocluzii incomplete de A. carotidă internă

Fig. 163

Ocluzie a segm. terminal al arterei carotide interne

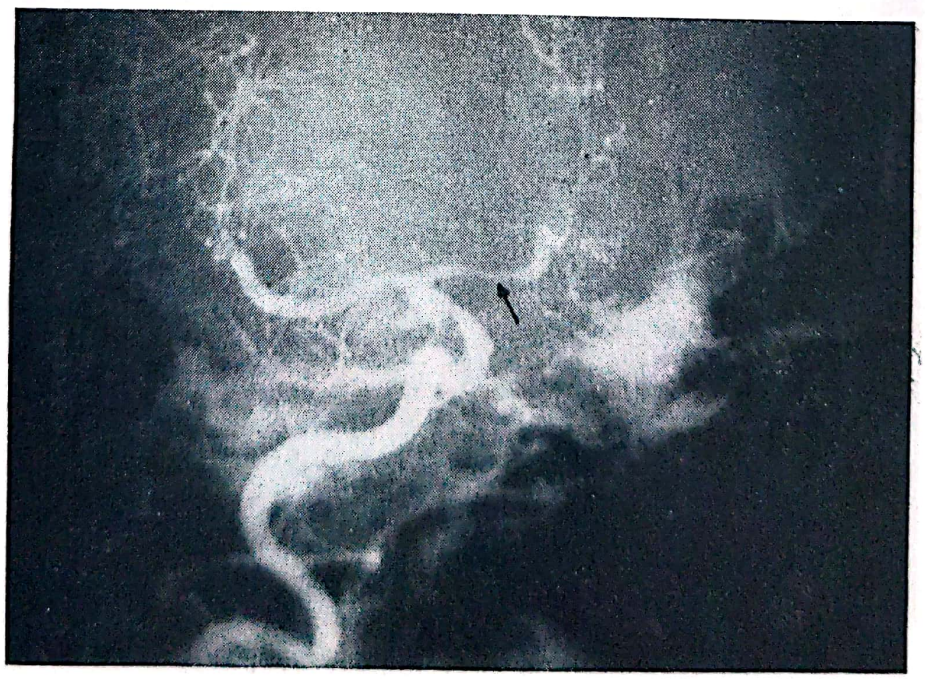

Fig. 164 — **Ocluzie incompletă la nivelul segmentului A_1 (leziuni aterosclerotice)**

Scanned with OKEN Scanner

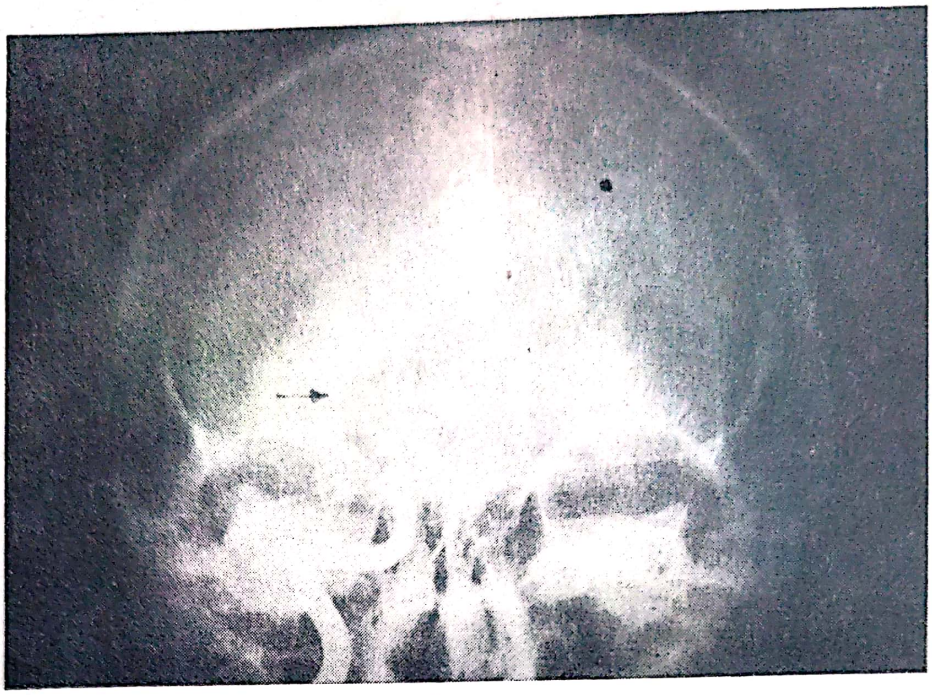

Fig. 165 — Ocluzie a arterei sylviene dr. în segmentul M_1, imagine de faţă

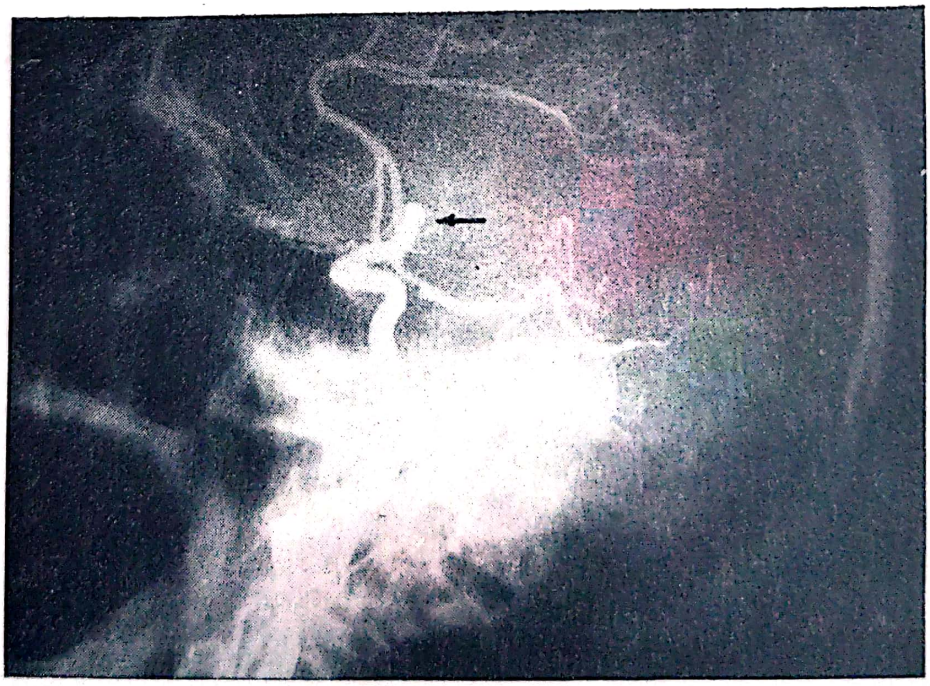

Fig. 166 — Acelaşi caz ; imagine de profil.
Evidenţiere a A. comunicante şi a arterelor cerebrale posterioare

Scanned with OKEN Scanner

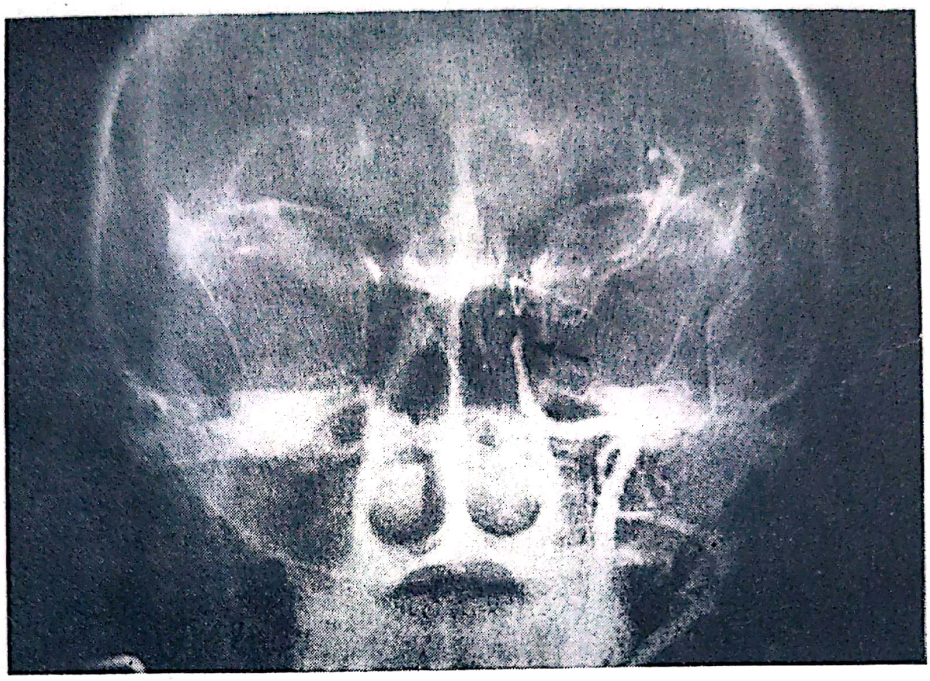

Fig. 167 — Sindrom Moya-moya, stadiul II. Angiografie carotidiană imagine de faţă ; ocluzie (parţială) a furcii carotidiene

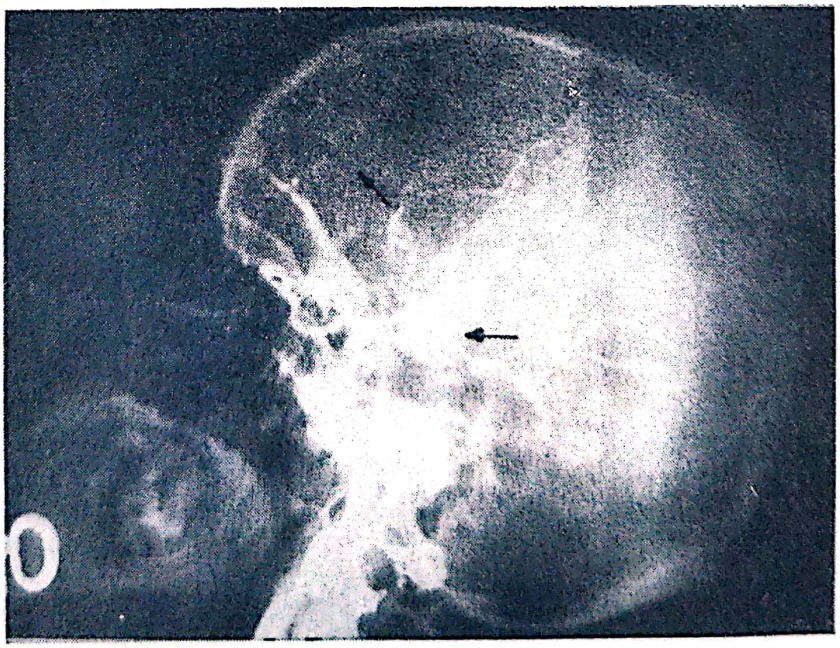

Fig. 168 — Sindrom Moya-moya, stadiul IV
Angiografie carotidiană, imagine de profil

Scanned with OKEN Scanner

Fig. 169 — Sindrom Moya-moya, stadiul VI
Angiografie carotidiană, imagine de profil

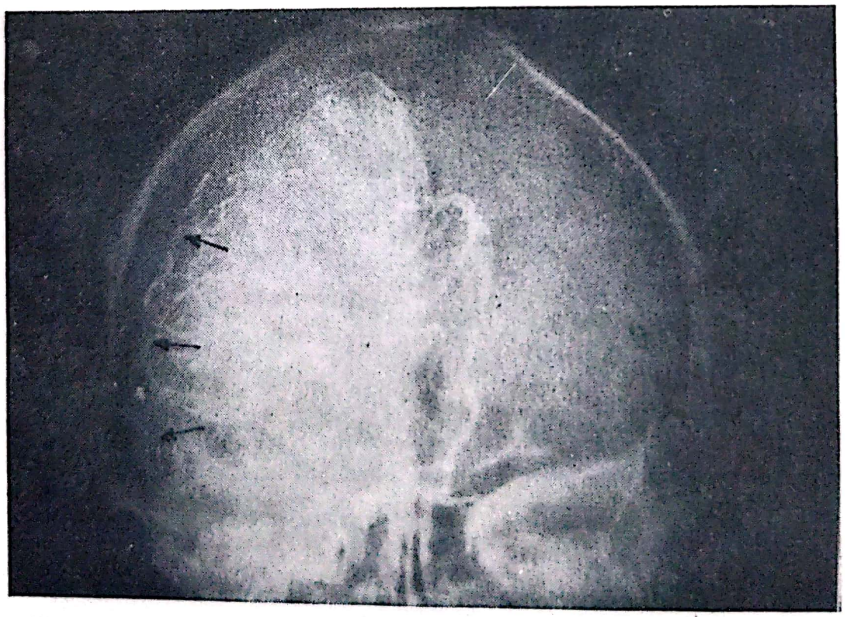

Fig. 170 — Empiem subdural (cu volum apreciabil) după plagă cranio-cerebrală temporală dr. (operată). Angiografie carotidiană dr.

Scanned with OKEN Scanner

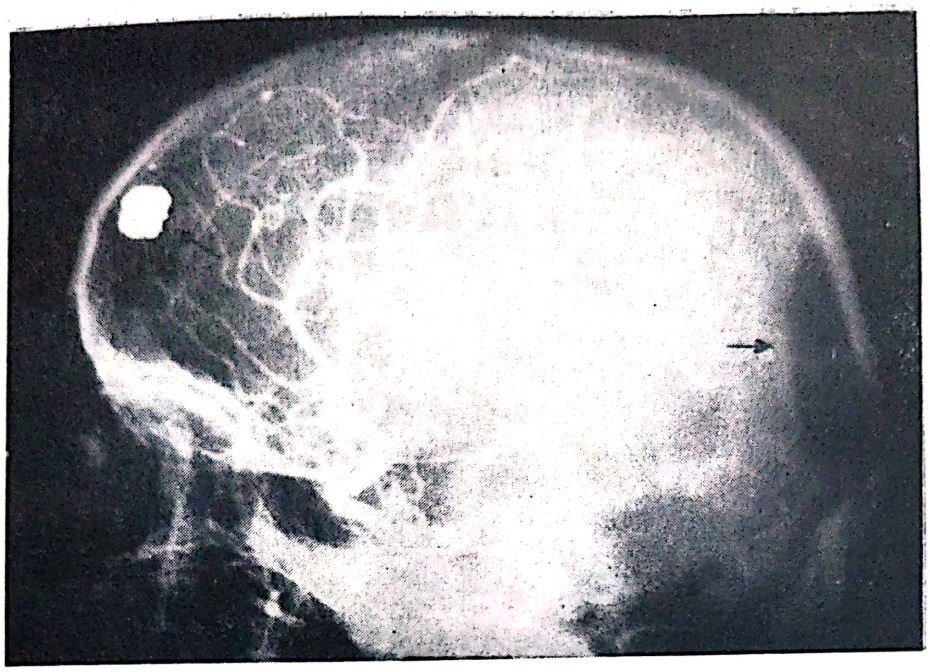

Fig. 171 — Abces cerebral frontal cu corp străin metalic după plagă împușcată, occipitală

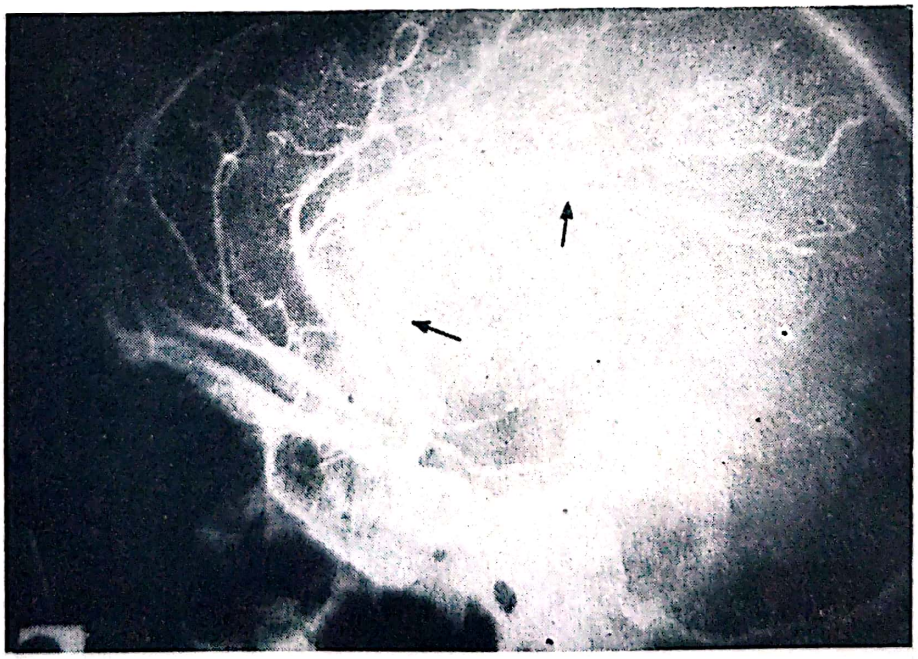

Fig. 172 — Abces cerebral (otogen), temporo-parietal. Angiografie carotidiană, imagine de profil. Manifeste deplasări vasculare, arciforme, delimitează abcesul (spațiu avascular)

Scanned with OKEN Scanner

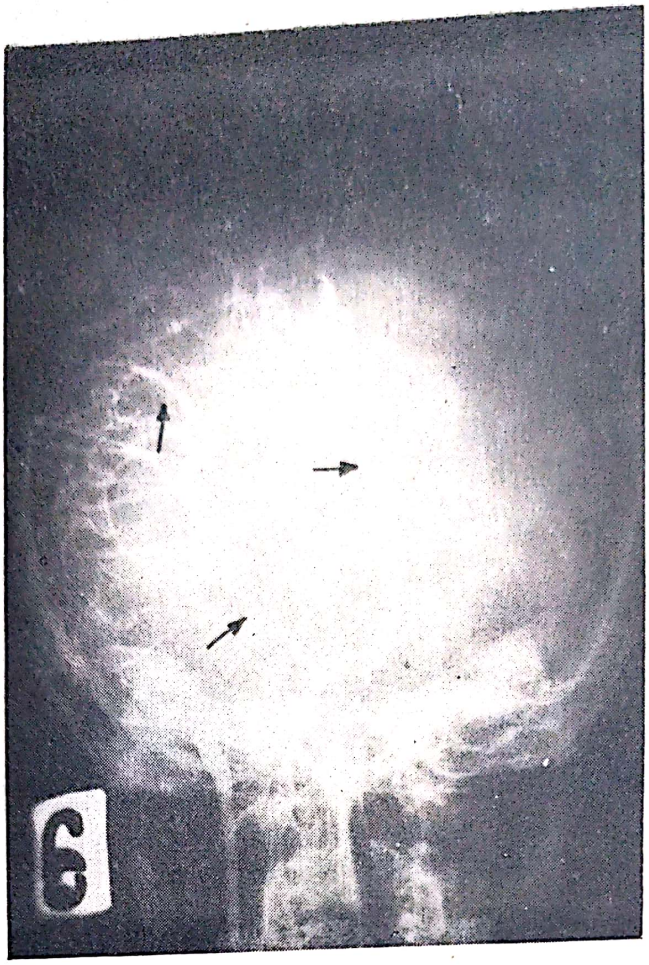

Fig. 173 — Acelaşi caz (fig. 172)
Angiografie carotidiană dr., imagine de faţă.
Moderată deplasare subfalciformă a arterei pericaloase şi împingere cranială (manifestă) a punctului sylvian cu ştergerea unghiului sylvian

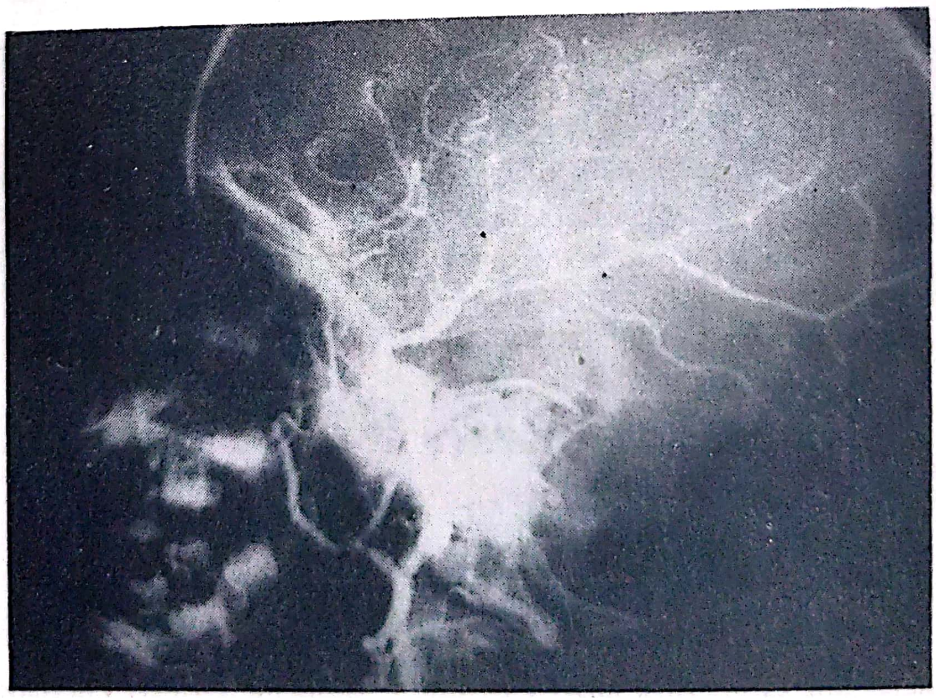

Fig. 174 — Angiografie carotidiană (copil), imagine de profil.
Abces necolectat, frontal, în cadrul unei afecţiuni congenitale de cord

Scanned with OKEN Scanner

Stadiile evolutive pînă la abces constituit sînt : stadiul de *encefalită presupurativă*; stadiul de *encefalită supurativă* (abces necolectat) (fig. 174); stadiul de *abces colectat* (confluent) și stadiul de *abces închistat* (incapsulat) implicînd în jurul său o capsulă delimitantă.

Alte afecțiuni inflamatorii ca : tuberculoamele cerebrale, gomele, chisturile cerebrale etc. se întîlnesc într-o incidență mult mai redusă.

ASPECTE ANGIOGRAFICE

Aceste afecțiuni inflamatorii (extradurale sau parenchimatoase) se comportă, în general, angiografic, ca spații avasculare („vid vascular").

Diagnosticul de existență este orientat, major, de contextul clinic (antecedente, starea generală [etc.) și de examenul fundului de ochi, examene hematologice, examenul l.c.r. (puncție „a minima") și alte examene ca: E.E.G., Eco-E.G. scintigrafie, radiografii ale sinusurilor craniene, pulmonare, eventual P.E.G. sau ventriculografie (dar pe cît posibil nu în stadiul de debut).

Angiografic, în cazul **empiemului subdural** se poate constata spațiul avascular, cu dimensiuni reduse (diametrul transversal), situat periferic, emisferic (posibil bilateral). Nu se constată modificări semnificative ale axului arterial median al creierului și nici ale axului arterelor grupului sylvian, decît cînd empiemul (abcesul) subdural are un anumit volum (fig. 170).

Pe radiografii craniene se pot constata traiecte de fractură, eventual zone osteitice sau voalări (opacifieri) ale sinusurilor aerice craniene.

Localizările epidurale ale empiemului (posthematom extradural infectat, osteită cranianā sau, rareori, secundar unor infecții sinusale) — cit. din C. Arseni și I. Oprescu, 1972 — cu revelarea de aer liber în spațiul epidural și prezența unui spațiu avascular (prezent angiografic), este o eventualitate pe care noi nu am întîlnit-o.

În **abcesele cerebrale recente**, în cele posttraumatice, se pot constata radiografic, intracerebral, corpuri străine (fig. 171) sau eschile osoase (uneori, se evidențiază contrastarea aerică a sistemului ventricular și a abcesului).

Angiografic, în afara unor deplasări vasculare necaracteristice, nu există un tablou concludent.

În **abcesele cerebrale cronice** (incapsulate), pe lîngă modificările osoase care se pot constata (în cele posttraumatice — fracturi neglijate, osteite), există și posibilitatea evidențierii abcesului sub forma unei zone, relativ circumscrise, cu bule gazoase (cînd germenii sînt de tip anaerob).

Angiografic, se constată deplasări vasculare, în plan frontal (fig. 173) și sagital, uneori delimitînd abcesul prin curbe arteriale (arciforme) (fig. 172). Spațiul avascular poate fi delimitat de jur împrejur (la nivelul capsulei hipovascularizate) de un „halo" mai evident în faza capilaro-venoasă (Pouyanne și colab., 1951).

Zona circumscrisă (cavitatea abcesului) poate avea transparență normală, poate fi hipertransparentă sau cu transparență redusă (densitate sporită) — Krayenbühl, 1967, cit. de C. Arseni și I. Oprescu, 1972.

Alături de aceste aspecte angiografice, se pot întîlni tromboze arteriale și venoase.

P.E.G. are utilitate redusă; poate fi neconcludentă din cauza edemului perilezional și chiar contraindicată, datorită sindromului de H.I.C. existent.

Scanned with OKEN Scanner

Ventriculografia, la care se recurge uneori, arată deformări și/sau deplasări ale sistemului ventricular, iar în timpul efectuării ei se poate realiza *abcesografie*, prin introducerea aerului în cavitatea abcesului (formațiune rotundă, delimitată net, cu tentă omogenă sau uneori cu aspect hidroaeric) ; reprezintă o certitudine de diagnostic în context clinic adecvat.

Angiografic, se mai pot întîlni următoarele situații :

— substanța de contrast, injectată în artera carotidă (comună sau internă), nu pătrunde în craniu datorită unui accentuat sindrom de H.I.C. ;

— abcesele multiple (metastatice) pot realiza imagini neconcludente, uneori nedeplasînd axul arterial median al creierului (în localizările pe ambele emisfere, cu volum relativ asemănător) ;

— localizările supratentoriale posterioare pot, de asemenea, să nu modifice axul arterial median al creierului, sau să-l deplaseze nesemnificativ ;

— imaginile angiografice de hidrocefalie internă pledează pentru localizarea abcesului în fosa posterioară.

Cisticercoza cerebrală.

Este o afecțiune parazitară, care reprezintă aproximativ jumătate din parazitozele cerebrale (C. Arseni și N. Carp, 1978). Această localizare este sub formă generalizată cortico-subcorticală, intraventriculară și bazală.

Pe radiografii se constată calcificări nodulare, difuze.

Poate evolua cu sindrom pseudotumoral, iar angiografic nu se constată modificări semnificative.

Chistul hidatic

Este de asemenea o afecțiune parazitară, determinată de migrarea în encefal a embrionului hexacant (larva migratoare) al parazitului taenia echinococcus.

Chistul hidatic cerebral este în general unic, cel mai frecvent situat emisferic, în substanța albă, cu preferință pentru zone bine vascularizate. Mai rar este situat subtentorial (uneori supra- și subtentorial) și, foarte rar, intraventricular.

Evoluează comprimînd parenchimul cerebral fără a-l invada. Realizează sindrom de H.I.C. (mai manifest la copii).

Privind diagnosticul, *angiografia* furnizează date deosebit de importante. În funcție de volumul său (și de localizare) se constată deplasări vasculare manifeste, vizibile pe imaginile de față și de profil, limitînd o zonă net avascularizată, uneori înconjurată de curbe arteriale circumferențiale (aspect arciform). Vasele limitante nu au calibrul modificat (ca în cazul tumorilor cerebrale cu dezvoltare chistică).

IV. ANGIOGRAFIA CAROTIDIANĂ — ÎN DIAGNOSTICUL AFECȚIUNILOR TRAUMATICE, INTRACRANIENE

În clasificarea P.E.I. (C. Arseni, 1975), „afecțiunile traumatice" reprezintă grupa a IV-a, cuprinzînd :

— revărsatele *sanguine* (de tipul hematomului intracerebral, subdural, extradural) și

— revărsatele *lichidiene* (hidroma subdurală și meningita seroasă).

Posibilele leziuni (cerebrale și extracerebrale) traumatice sînt :

Comoția cerebrală ; este un efect fiziopatologic, nu un efect lezional propriu-zis. Constă dintr-o suprimare funcțională a neuronilor din sistemul reticulat activator al trunchiului cerebral cu blocarea consecutivă a conductibili-

tății. Avînd ca rezultat o abolire, de scurtă durată, a conștienței, aceasta este complet reversibilă. Nu se produc leziuni organice.

Contuzia cerebrală este reprezentată de o leziune cerebrală organică, cu caracter progresiv sau regresiv. Leziunile inițiale și de bază sînt reprezentate de o vasoparalizie, cu încetinirea fluxului sanguin și hemoragii consecutive, prin diapedeză. Aceste leziuni, prin hipoxia pe care o produc, determină ulterior leziuni parenchimatoase. În funcție de gravitatea leziunilor vasculare și a repercusiunilor parenchimatoase, contuzia cerebrală poate fi : *minoră, moderată* sau *gravă* (angiografia carotidiană efectuată în formele grave poate aduce ameliorări ale stării generale și chiar ale tabloului neurologic — în 14,8% dintre cazuri, — C. Arseni și I. Oprescu, 1972, — probabil datorită efectului substanței iodate asupra tulburărilor circulatorii).

Dilacerarea cerebrală (dilacerarea meningo-cerebrală localizată) este o leziune distructivă a substanței cerebrale, — focală, circumscrisă, dar întotdeauna însoțită, în jur, de contuzie și edem cerebral.

Survine, frecvent, datorită unor agenți traumatici penetranți, deci în traumatisme cranio-cerebrale deschise, dar poate să apară și în cazul unor traumatisme craniene închise (cînd o zonă de creier este bruscată pe un relief endocranian).

Edemul cerebral este o posibilitate de leziune cerebrală primară, posttraumatică și, de obicei, însoțește contuzia sau dilacerarea cerebrală, contribuind la agravarea sindromului de H.I.C.

Hematomul intracerebral

Este un revărsat sanguin delimitat, care se dezvoltă în parenchimul cerebral. De obicei, se constituie în timp, într-o zonă de contuzie forte cu ramolisment și necroză, și rezultă din colectarea sufuziunilor sanguine, ca urmare a vasoparaliziei persistente. În situații foarte rare, hematomul intraparenchimatos posttraumatic se poate produce printr-o leziune vasculară directă, într-o arie de dilacerare.

Realizat prin oricare dintre mecanisme, reprezintă un proces înlocuitor de spațiu, cu caracter evolutiv, expansiv-compresiv, care determină H.I.C. și sindrom de agravare posttraumatică.

Hematomul subdural — H.S.D.

Este reprezentat de un revărsat sanguin cu caracter compresiv, care se colectează între dura mater și suprafața creierului, mai precis între pahimeninge și leptomeninge. În aceste cazuri, sursa sîngerării este mai greu de precizat (vene aferente sinusale, sinus venos dural, vase corticale arteriale sau venoase etc.).

În funcție de evoluția lor, se împart în : H.S.D. *recente* (acute și subacute) și H.S.D. *încapsulate* (tardive sau cronice).

Hematomul extradural (epidural) — H.E.D.

Este un revărsat sanguin, cu caracter compresiv, care se dezvoltă între tăblia internă a craniului și dura mater, de obicei în spațiul decolabil Gérard-Marchand.

Surse de producere : A. meningee mijlocie sau una dintre ramurile sale, A. meningee anterioară sau posterioară ; sinusurile venoase durale, sau vene tributare ; origine osoasă — din venele diploice, interesate într-un focar de fractură craniană.

Meningita seroasă este un revărsat lichidian subdural, circumscris sau extins pe un întreg emisfer și care exercită un efect compresiv asupra creierului.

ASPECTE ANGIOGRAFICE ÎN LEZIUNILE CEREBRALE ȘI EXTRACEREBRALE TRAUMATICE

1. Dilacerarea meningo-cerebrală localizată

Rusu M. (1969), pe un lot de 105 cazuri (selectate) de dilacerare meningo-cerebrală, traumatică, localizată, pe baza aspectelor angiografice întîlnite și a datelor din literatură, formulează următoarele concluzii, la care subscriem :

— angiografia carotidiană are indicație în toate traumatismele cranio-cerebrale acute al căror tablou clinic sau evoluție sugerează posibilitatea unui proces compresiv ;

— în dilacerarea meningo-cerebrală, modificările angiografice constau în deplasări vasculare (necaracteristice), fiind o consecință a edemului cerebral consecutiv și a unor eventuale revărsate sanguine, asociate (intracerebral, subdural și mai rar extradural) ;

— aprecierea poziției A. sylviene, pe imaginea de față, și mai ales pe cea de profil, reprezintă un reper important pentru localizarea focarului de dilacerare ;

— deplasările vasculare nu sînt caracteristice dilacerării cerebrale, ele putînd să fie produse de un hematom subdural, extradural și mai ales intracerebral, cu aceeași localizare (frecvent temporal bazal) ;

— în dilacerarea traumatică se pot constata modificări vasculare importante : spasme, obstrucții vasculare, leziuni vasculare directe etc. ;

— datele angiografice se vor corela, obligatoriu, cu datele clinice și de evoluție ; în cazul unei angiografii insuficient de concludente, este mai util de a explora cazul, operator, decît a neglija o leziune dilacerantă generatoare de edem cerebral și tulburări neuro-vegetative ;

— în evoluția postoperatorie, angiografia reprezintă o metodă obiectivă de control, care uneori poate indica reintervenția (prin depistarea unei noi leziuni) sau poate arăta revenirea la normal a topografiei vasculare (după aproximativ 15 zile).

2. Hematomul intracerebral (intraparenchimatos)

Cea mai frecventă localizare este cea temporală, apoi frontală și, foarte rar, occipitală.

Imaginile angiografice nu prezintă nimic caracteristic față de procesele înlocuitoare de spațiu, *avasculare*, situate intracerebral, iar deplasările vasculare sînt mai importante decît volumul colecției sanguine intraparenchimatoase, fiind suplimentate de edemul perilezional.

Pe lîngă aprecierea diagnosticului de existență al hematomului intracerebral, angiografia este de o deosebită valoare în aprecierea mecanismului de producere (C. Arseni și I. Oprescu, 1972) ; cu ajutorul acestei metode se poate aprecia rolul *factorului traumatic* ca fiind *determinant* sau *favorizat* în producerea hematomului intracerebral (depistarea unei malformații vasculare cerebrale concomitente pledează pentru un efect secundar al traumatismului în producerea hematomului intracerebral posttraumatic, situație cu implicații în medicina legală).

În situația unor cazuri la care datele clinice sînt incomplete, sau cînd intervine o coincidență lezională, imaginile angiografice realizate nu pot stabili un diagnostic etiologic corect. Pe de altă parte, un focar de atriție cerebrală și care nu se însoțește de hematom intraparenchimatos, cu sediul frecvent, de asemenea, temporal, poate să realizeze imagini angiografice asemănătoare, dar mai discrete.

Scanned with OKEN Scanner

3. Hematomul subdural — H.S.D.

Diagnosticul angiografic al hematoamelor subdurale ia în considerație clasificarea acestora făcută de către Arseni și Grigorovici (1960) :

— H.S.D. *recente* — a c u t e și s u b a c u t e ; (fig. 196)

— H.S.D. *incapsulate* (de regulă t a r d i v e sau c r o n i c e).

În cazul suspectării unui H.S.D., angiografia carotidiană este metoda de diagnostic preferențială și prioritară, efectuîndu-se pe partea indicată de examenul clinic și de alte metode de explorare paraclinică. Motivată de posibilitatea hematoamelor subdurale, *bilaterale*, angiografia se face cu compresiunea carotidei controlaterale, în incidență antero-posterioară.

H.S.D. se materializează angiografic prin următoarele modificări ale topografiei vasculare :

a) *axul arterial median al creierului* (și vena cerebrală internă) este, de regulă, deplasat către partea opusă :

— cînd această deplasare este discordant de mare în raport cu volumul colecției sanguine subdurale există posibilitatea concomitenței unui hematom intracerebral (de aceeași parte) și/sau la care se adaugă un grad de edem cerebral subiacent (în cazul hematoamelor subdurale recente) ;

— deplasarea axului arterial al creierului este mică sau inexistentă, în cazul hematoamelor subdurale bilaterale (fig. 175) sau cînd în emisferul controlateral există un hematom intracerebral, mai rar epidural, sau o meningită seroasă ;

— axul arterial median al creierului (și vena cerebrală internă) poate fi atras spre partea afectată, cînd se asociază cu *colaps* (adesea la un pacient în vîrstă).

b) *suprafața avasculară*, în cazul hematoamelor subdurale ale *convexității* este reprezentată de „vidul vascular" vizibil între tabla internă a craniului și suprafața externă a emisferului cerebral (marginea internă a ariei avasculare). Pe imaginea de față, această limită internă a ariei avasculare (subdurale) este paralelă cu fața internă a craniului, în H.S.D. recent, (fig. 177) ; este mai puțin neregulată și nu prezintă discontinuități ca în cazul hematoamelor epidurale.

În cazul hematoamelor incapsulate, această limită este concavă către în afară, iar unghiul de racordare al suprafeței avasculare cu peretele osos se deschide, în cursul evoluției (imagine de „hamac", C. Arseni) (fig. 177, 178).

Imaginea avasculară în cazul H.S.D. *localizat*, în particular *la bază* (cazuri mai rare), se realizează prin decolarea vaselor de peretele osos, temporal ; artera sylviană este deplasată cranial, pe imaginea de față și de profil.

În plus, este de reținut că :

— angiografia poate preciza, uneori, factorul etiologic primar, traumatismul intervenit fiind secundar — determinînd, de exemplu, ruperea unei malformații vasculare ;

— angiografia se folosește și pentru controlul postoperator al unui H.S.D., revenirea vaselor la poziția normală, fiind variabilă în timp (10—15 zile, pînă la 8—10 săptămîni), în funcție și de amploarea edemului cerebral de însoțire.

4. Hematomul extradural (epicerebral) — H.E.D.

Fiind de regulă „o urgență chirurgicală acută" (C. Arseni și I. Oprescu, 1972), H.E.D., înainte de a fi rezolvat, trebuie să fie diagnosticat într-un timp cît mai scurt (perioada „vidului terapeutic" pînă la evidențierea „vidului vascular" trebuie redusă la maximum).

În practică, diagnosticul radiologic al H.E.D. se stabilește, de regulă, cu ajutorul radiografiilor de craniu, al angiografiei și, de necesitate, prin P.E.G

Scanned with OKEN Scanner

În prezent, tratamentul neurochirurgical al H.E.D. fără investigații neuroradiologice este o mare raritate.

Radiografiile de craniu în diverse incidențe se execută, uneori, dificil, din cauza stării de agitație psiho-motorie a pacientului ; traiectele de fractură, și mai ales *fracturile denivelate* pot interesa trunchiul sau ramurile A. meningee mijlocii, sinusul longitudinal superior sau venele tributare, sinusurile laterale sau venele emisare (mai rar), — fiind, frecvent, un motiv suplimentar de producere a unui H.E.D. Sediul traiectelor de fractură, în marea majoritate a cazurilor, orientează și către diagnosticul de localizare al H.E.D. și, așa cum au constatat C. Arseni și I. Oprescu (1972), „absența unei fracturi craniene sau nerevelarea ei radiologică, nu infirmă existența unui H.E.D. ; în 11,2% din H.E.D. nu s-a putut pune în evidență o fractură craniană topografic corespunzătoare, iar în 2,5% din cazuri fractura craniană este topografic discordantă".

Într-un studiu efectuat în Clinica de neurochirurgie Iași și în Laboratorul de radiodiagnostic al Spitalului clinic de neurochirurgie Iași, Rusu M. și colab. și C. Aldescu (1979), pe un lot de 314 H.E.D. au constatat următoarele aspecte :

— frecvența : 2,04% din totalul traumatismelor cranio-cerebrale internate ;

— leziuni craniene : craniul intact 55 obs. ; fractură liniară 125 obs. ; fractură cominutivă 32 obs. ; fractură cu înfundare 98 obs. ; fractură-disjuncție 4 obs.;

— sursa sîngerării, cu efect compresiv ; pe lîngă interesarea trunchiului și/sau a ramurilor A. meningee mijlocii, s-au mai constatat : ruperea sinusului longitudinal superior în 7 obs., a sinusului lateral în 2 obs. și a sinusului cavernos 1 obs. Evidențierea radiologică a interesării traumatice a A. meningee mijlocii (fig. 179 și 180) a fost întîlnită în 7 observații ;

— asocierea H.E.D. cu alte leziuni compresive intracraniene s-a constatat după cum urmează : H.E.D. unic, 273 obs. iar H.E.D. asociat în 41 obs. (cu H.S.D. în 10 obs., cu hidroma subdurală în 4 obs., meningită seroasă 5 obs., dilacerare cerebrală localizată, 22 obs.). Reacția creierului la traumatism a fost de tipul edemului cerebral în 44 obs. și de tip colaps cerebro-ventricular în 96 obs.).

În diagnosticul de *existență* și *localizare* al H.E.D., angiografia carotidiană este metoda de elecție, cînd sindromul de agravare permite efectuarea ei. Pentru localizările supratentoriale ale H.E.D. este indicată tehnica prin puncția A. carotide comune, în aceste condiții existînd și posibilitatea evidențierii A. meningee mijlocii, principala sursă de sîngerare.

În cazul H.E.D., pe *incidența de față*, în faza arteriolo-capilară se constată :

a) existența unei *arii avasculare*, care este mai net vizibilă în localizările emisferice, temporale și/sau parietale. În localizările frontale sau occipitale, este recomandată incidența de 3/4 (Vigouroux și colab., 1963).

Aria avasculară („vidul vascular") are limita internă (cerebrală) manifest concavă în afară, unghiul de racordare cu tăblia internă a craniului fiind mult deschis, este *neregulată* și *discontinuă*, iar uneori, la acest nivel, se constată aspecte pseudoanevrismale generate de extravazarea substanței de contrast din A. meningee mijlocie, fisurată sau ruptă (semn specific de H.E.D.) (fig. 179 și 180);

b) deplasarea *axului arterial median* al creierului este un reper angiografic important, dar nespecific pentru sediul extradural al hematomului. De regulă este deplasat către partea opusă (cînd colecția sanguină compresivă are un volum de cel puțin 30 ml, constatare experimentală făcută de Löfstrom, 1955,

Scanned with OKEN Scanner

cit. de C. Arseni și I. Oprescu, 1972), dar poate rămîne pe linia mediană cînd: H.E.D. este situat posterior sau bazal și în cazurile (rare) de H.E.D. bilateral.

În H.E.D., imaginile angiografice de profil nu sînt concludente pentru un diagnostic corect, *de existență* (exceptînd imaginea de decolare a sinusului longitudinal superior întîlnită în hematoamele cu localizare în vertex), dar sînt foarte importante în diagnosticul de *localizare*.

Aspecte angiografice în diferitele localizări ale H.E.D.:

• H.E.D. cu sediul *temporal* și *temporo-bazal* sînt cele mai frecvente și beneficiază de un diagnostic angiografic concludent; H.E.D. temporal deplasează axul arterial median al creierului către partea opusă și împinge, cranial, segmentele sylviene M_1 și M_2 (fig. 181). H.E.D. temporal bazal împinge, manifest, cranial, segmentele M_1 și M_2 și „șterge" unghiul sylvian (fig. 182); pe imaginea de profil, deplasează, evident, arterele grupului sylvian, cranial, determinînd spațiu avascular temporal.

• H.E.D. *parietal*. Această localizare se evidențiază bine angiografic. Pe imaginea de față, artera pericaloasă este deplasată către partea opusă, „punctul sylvian" este deplasat în jos și către linia mediană, iar „unghiul sylvian" M_1—M_2 devine ascuțit; pe imaginea de profil, arterele grupului sylvian și șanțul insular superior sînt coborîte.

Pe timpul flebografic, în situația H.E.D. localizat în vertex, sinusul longitudinal superior este decolat, concav cranial;

• H.E.D. situate în *fosa cerebrală anterioară* prezintă modificări angiografice după cum sînt situate: fronto-polar, fronto-lateral sau fronto-bazal (subfrontal).

• H.E.D. situat *fronto-polar* nu realizează imagine caracteristică în incidența de față (numai uneori vasele din vecinătate sînt deplasate concentric); pe imaginea de profil, A. fronto-polară (sau chiar A. pericaloasă) devine rectilinie sau concavă anterior.

• H.E.D. cu localizare *fronto-bazală* determină o deplasare de contact a segmentului bazal al A. cerebrale anterioare pe imaginea de față, și o deplasare postero-superioară a segmentului bazal al acestei artere, pe imaginea de profil; sifonul carotidian poate fi tasat, iar A. oftalmică deplasată caudal.

• H.E.D. *fronto-lateral* desface furca carotidiană, aspect vizibil pe incidența de față, deplasează caudal segmentul inițial al A. sylviene și porțiunea superioară a sifonului carotidian, pe imaginea de profil.

• H.E.D. situat *occipital* se evidențiază angiografic dificil, aria avasculară fiind de dimensiuni reduse pe imaginea de față, dar devenind mai vizibilă în incidența de 3/4 (craniul rotat spre partea opusă leziunii, invers ca în cazul localizărilor frontale).

În aceste localizări posterioare există *disociație arterio-venoasă* (axul arterial median este discret deplasat sau nedeplasat, dar existînd deplasare manifestă a venelor profunde).

Pe imaginea de profil se pot constata deplasări vasculare ca: modificarea topografiei segmentelor terminale ale arterelor grupului sylvian și coborîrea A. cerebrale posterioare;

• Varietatea de H.E.D. *occipito-parietal* este mai rară, iar modificările topografiei vasculare sînt necaracteristice.

În afara revărsatelor sanguine intracraniene, traumatice, există și *revărsate și colecții lichidiene*, dintre care, în practică, se întîlnesc mai frecvent: *hidroma* (hygroma) *subdurală* și *meningita seroasă*.

5. Hidroma subdurală

Această colecție de l.c.r. în spațiul subdural cranian, circumscrisă și frecvent unilaterală este o eventualitate rară, diagnosticul clinic și paraclinic stabilindu-se cu dificultate.

Puncția și injectarea substanței de contrast în A. carotidă, pe partea motivată de examenul clinic, cu compresiunea carotidei controlaterale, evidențiază pe imaginile de față o arie avasculară situată în vecinătatea tăbliei interne a craniului, pe convexitatea emisferului respectiv. Diametrul transversal al ariei avasculare este, de obicei, redus și nu se constată deplasare (semnificativă) a axului arterial median al creierului; există și posibilitatea unei imagini asemănătoare, de partea opusă (hidroma sau hematom subdural).

6. Meningita seroasă

Cum afirmă C. Arseni și I. Opsescu (1972), „meningita seroasă nu este un sindrom traumatic specific", înclinînd să creadă că *meningita seroasă* și *hidroma subdurală* ar fi practic de aceeași natură, dar cu topografie diferită : *subarahnoidiană* în primul caz și *extraleptomeningeală* în al doilea.

Angiografic, pe imaginile de față se constată o arie avasculară, cu diametrul transversal redus, întinsă în înălțime și cu extremitățile efilate; axul arterial median al creierului poate fi discret deplasat, cu rază mare de curbură.

7. Sindroame vasculare posttraumatice.

La acest capitol al „afecțiunilor cerebrale traumatice" se pot adăuga și „sindroamele vasculare" cu această etiologie, care din punct de vedere al explorării angiografice, cuprind :

— sindroamele vasculare ocluzive;
— anevrismele posttraumatice;
— fistulele arterio-venoase.

Sindroamele vasculare ocluzive

Aceste sindroame vasculare posttraumatice (entități clinice) au ca substrat lezional *tromboza*, în marea majoritate a cazurilor.

Interesările cele mai frecvente sînt la nivelul A. carotide interne (în segmentul cervical), fiind mai rar afectate ramurile endocraniene ale acestei artere sau A. carotidă comună.

Deși cu incidență mai redusă în comparație cu alte cauze, *trombozele posttraumatice* se întîlnesc, de regulă, în cadrul politraumatismelor cu interesare, directă sau indirectă, a coloanei cervicale. Se mai pot constata și în cadrul plăgilor penetrante ale regiunii cervicale sau în condițiile traumatismelor închise, repetate.

În context clinic, implicînd o anamneză amănunțită, angiografia carotidiană oferă certitudinea de diagnostic și date privind rețeaua vasculară de supleere.

Imaginile angiografice sînt asemănătoare cu cele din ocluziile vasculare de altă natură și trebuie să cuprindă și craniul, unde se pot constata, concomitent, leziuni compresive (tip hematom).

Anevrismele arteriale

Sînt leziuni foarte rare și natura lcr posttraumatică se demonstrează extrem de greu; frecvent, anevrismul depistat angiografic este preexistent traumatismului.

În favoarea unui anevrism posttraumatic pledează sediul atipic (în raport cu cele congenitale), în teritoriul A. meningee mijlocii, lipsa antecedentelor

Scanned with OKEN Scanner

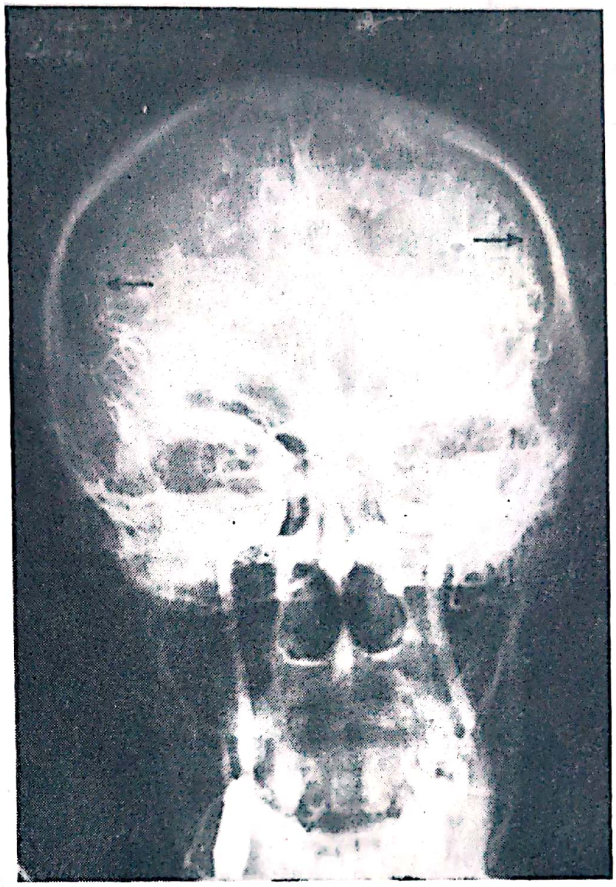

Fig. 175—Hematom subdural parietal bilateral. Injectare concomitentă a arterelor carotide (comune) ; nedeplasarea axului arterial median al creierului

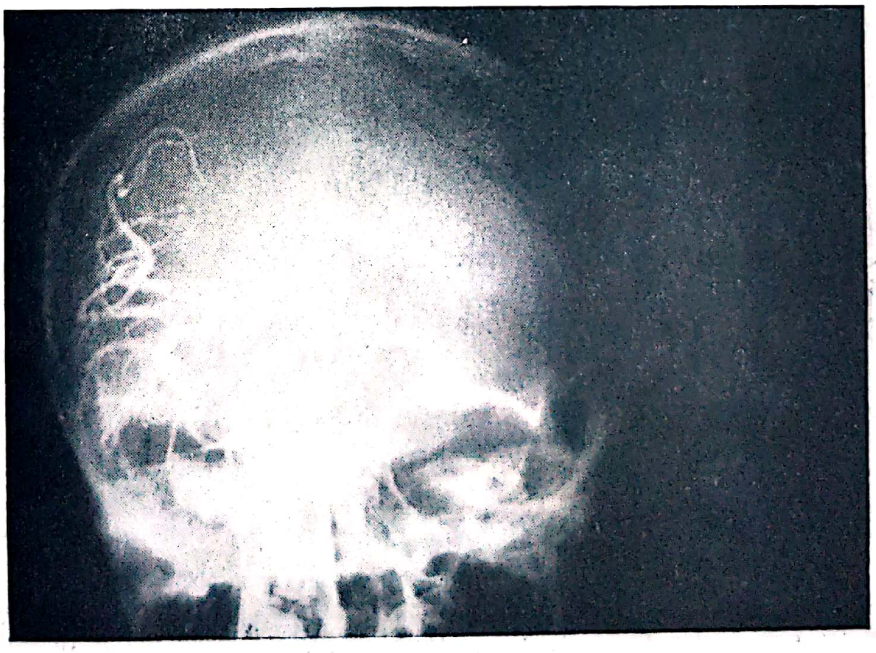

Fig. 176 — Hematom subdural recent Angiografie carotidiană dreaptă

Scanned with OKEN Scanner

Fig. 177 — Hematom subdural încapsulat (imagine de „hamac") Angiografie carotidiană dreaptă

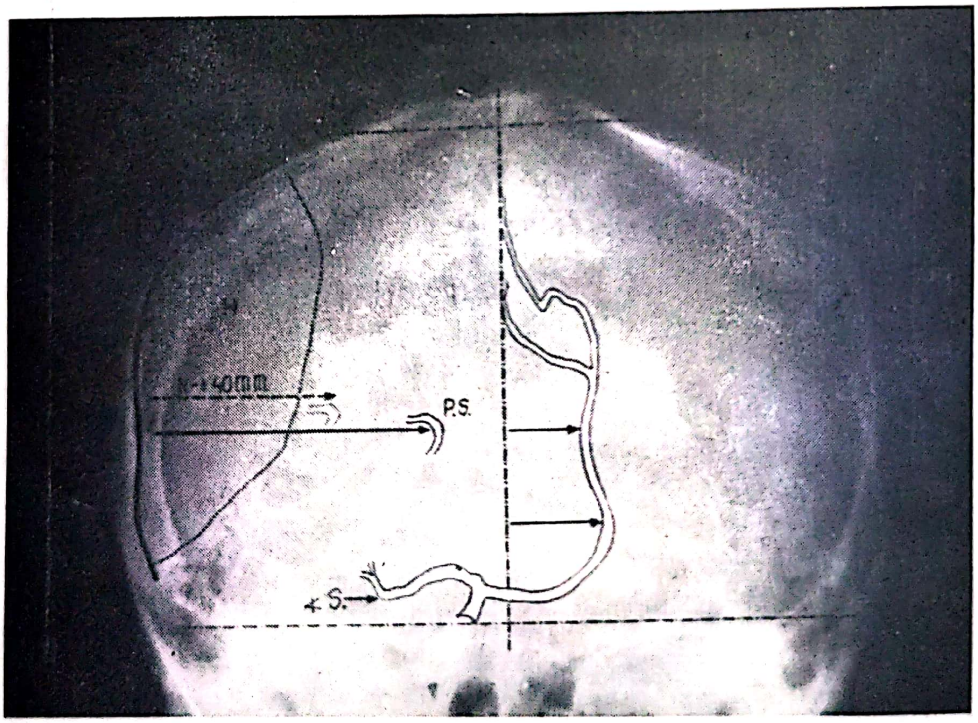

Fig. 178 — Hematom subdural (încapsulat) parieto-temporal dr. Angiografia carotidiană dr. evidenţiază manifestă angajare subfalciformă a A. pericaloase dr. (⇉); deplasare medială şi caudală, a punctului sylvian (P-S) şi închiderea unghiului sylvian (≮ S)

Scanned with OKEN Scanner

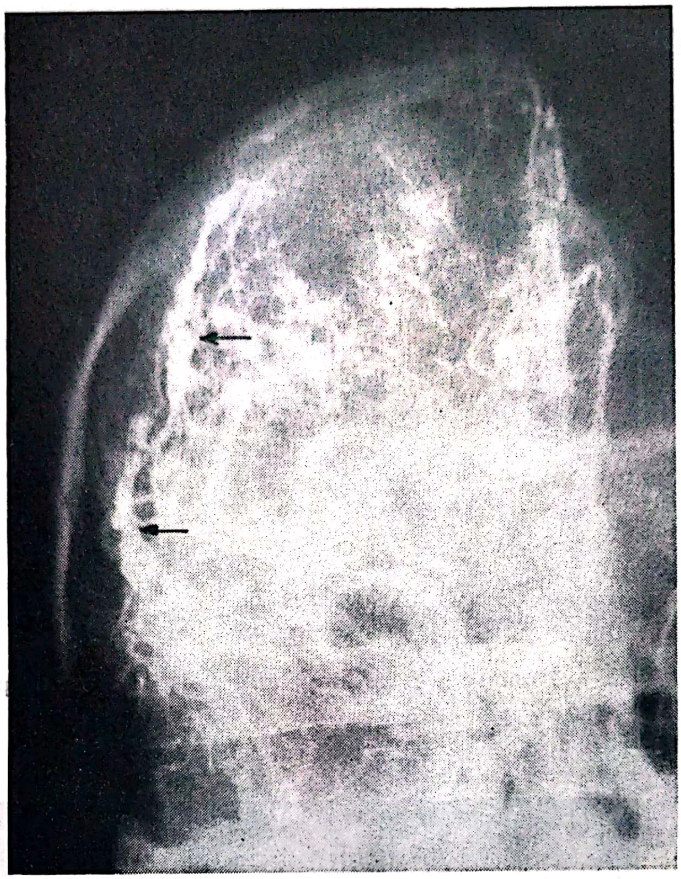

Fig. 179

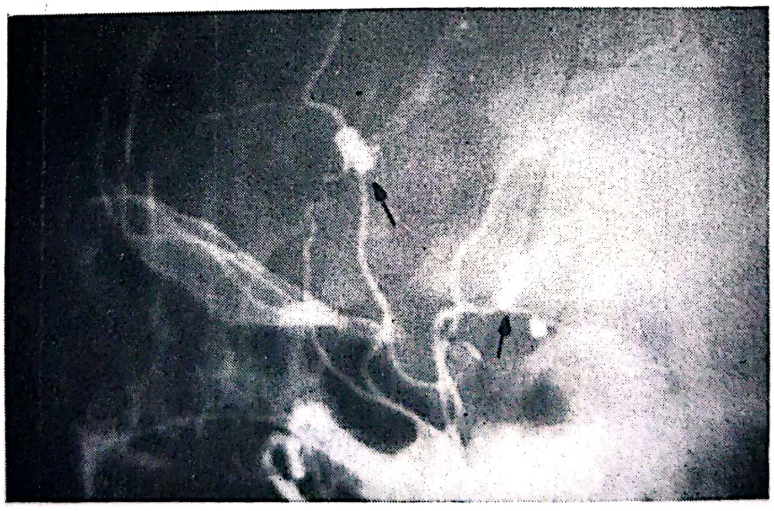

Fig. 180
Angiografie carotidiană dr., imagine de faţă şi de profil. Hematom extradural temporo-parietal dr. prin interesare traumatică a ramurilor A. meningee mijlocii ; extravazare a substanţei de contrast

Scanned with OKEN Scanner

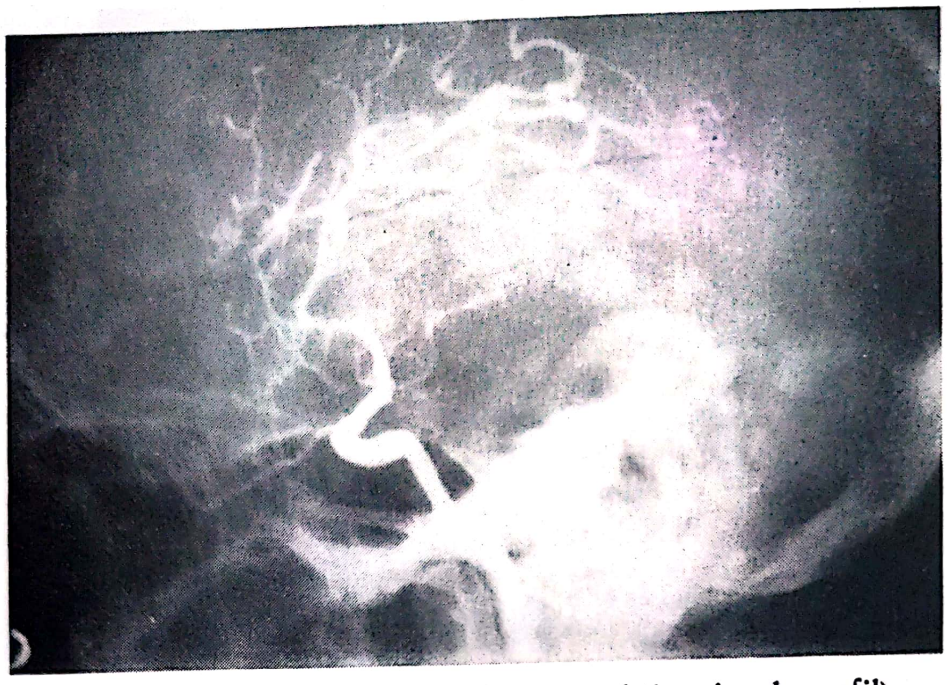

Fig. 181 — Hematom extradural, temporal (imagine de profil)

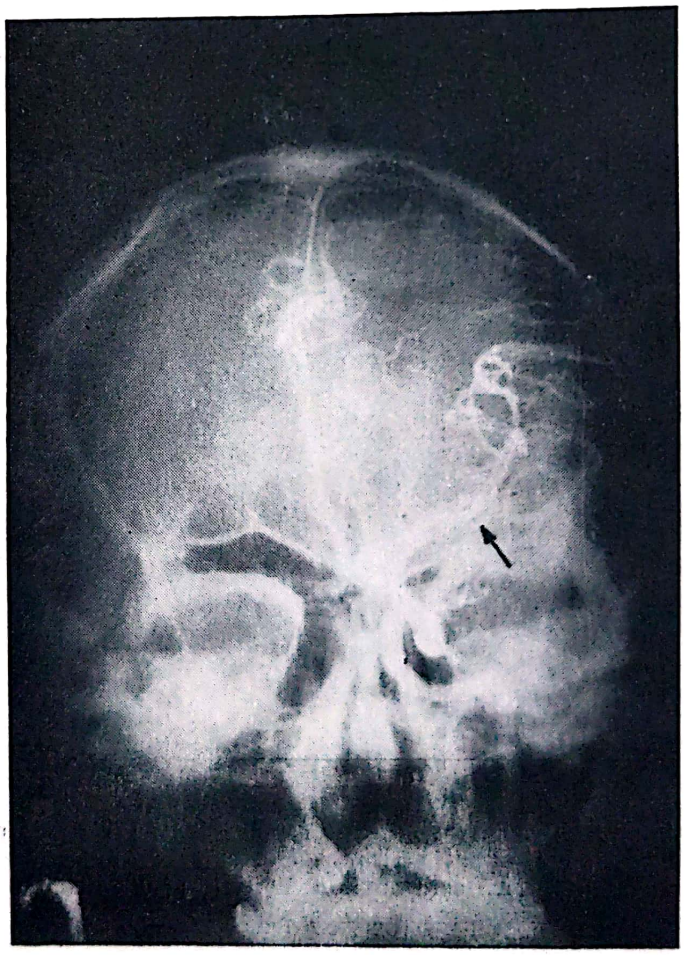

Fig. 182 — Hematom extradural, temporal-bazal (imagine de față)

Scanned with OKEN Scanner

Fig. 185 — Fistulă carotido-cavernoasă, imagine de profil (comunicare arterio-venoasă)

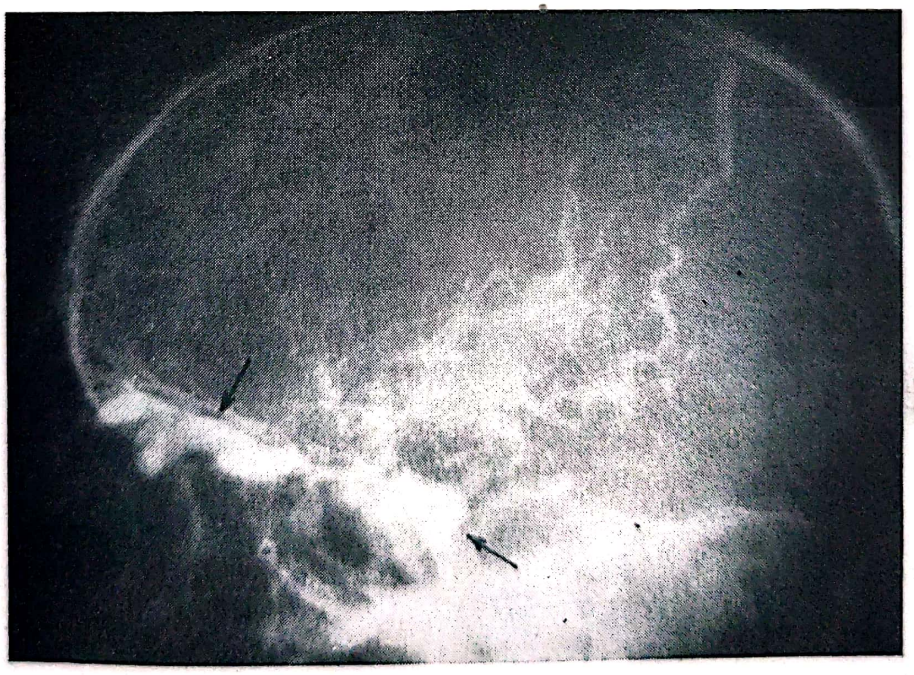

Fig. 186 — Fistulă carotido-cavernoasă, imagine de profil (vena oftalmică superioară este mult dilatată)

Scanned with OKEN Scanner

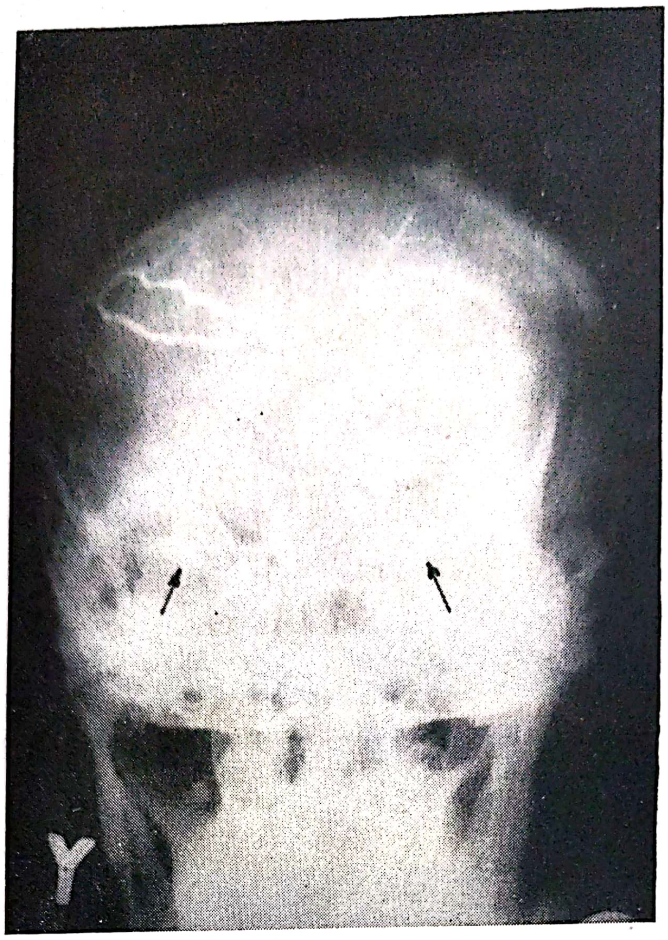

Fig. 187 — **Flebografie orbitară, imagine de faţă**

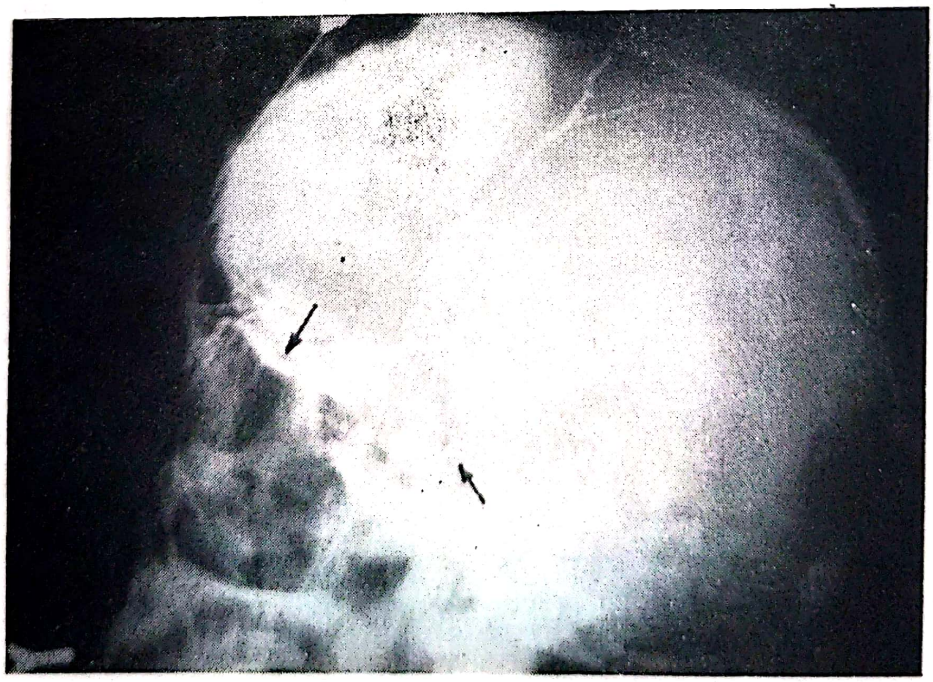

Fig. 188 — **Flebografie orbitară, imagine de profil**

Scanned with OKEN Scanner

hemoragice și mai ales examenul histologic, care demonstrează că, posttraumatic, s-a realizat un „fals anevrism", o pungă pseudoanevrismală.

Fistulele arterio-venoase

În general o fistulă arterio-venoasă (A-V) este o comunicare patologică între o arteră și o componentă a sistemului venos (venă, plex venos, sinus), realizînd un scurtcircuit arterio-venos cu repercusiuni locale și regionale.

La nivelul craniului, cel mai frecvent tip de fistulă A-V este cea carotido-cavernoasă, între sifonul carotidian și plexul cavernos.

Se mai pot forma fistule A-V între A. carotidă externă și sinusul cavernos, între A. vertebrală și sistemul venos vertebral, între artera meningee mijlocie (și alte ramuri ale A.C.E.) și sinusuri ale durei mater.

Fistulele carotido-cavernoase și în general acest tip de leziune, au un caracter *posttraumatic facultativ*, existînd fistulele A-V „spontane" (Djindjian, Manelfe și Picard, 1974, consideră că 77% dintre fistulele carotido-cavernoase sînt posttraumatice, restul fiind „spontane").

În cazul unui traumatism violent la nivelul bolții craniului, unda de șoc interesînd întreg encefalul, provoacă vibrații la nivelul sifonului carotidian, vibrații care pot fi la originea formării unui orificiu în peretele arterial carotidian în contact direct cu sinusul cavernos.

După Taptas (cit. de C. Arseni și I. Oprescu, 1972), formarea unei fistule A-V după un traumatism cranio-cerebral închis ar avea la origine preexistența unei comunicări arterio-venoase (de regulă între A. oftalmică și venele oftalmice), care devine funcțională datorită vasodilatației determinată de factori neurovasculari, generați de traumatism.

În cazul traumatismelor cranio-cerebrale deschise sau închise, cu producere de plăgi vasculare directe, formarea fistulelor carotido-cavernoase este excepțională (C. Arseni și I. Oprescu, 1972).

În mare, aspectul clinic al unei fistule carotido-cavernoase constă în : exoftalmie și chemozis (inflamație edematoasă a conjunctivei) date de dilatația venelor oftalmice prin inversarea fluxului sanguin ; suflul intracranian sincron cu pulsul ; hemicranie ipsilaterală, paralizie de VI, nevralgie de trigemen (ramura oftalmică).

În vederea unei mai bune interpretări a aspectelor angiografice ale fistulelor carotido-cavernoase, reamintim unele aspecte ale anatomiei *sinusului cavernos*.

Schematic, circulația venoasă a creierului are două sisteme de drenaj :
— unul profund, format din sinusul longitudinal inferior, vena cerebrală internă. vena Galien, sinusul drept ;
— altul, superficial, divizat în — sistemul venos *al bolții* (al corticalității) care drenează în sinusul longitudinal superior, și — sistemul venos *al bazei* (sinusul cavernos, cu aferențele și eferențele sale).

Sinusul cavernos este situat de o parte și de alta a corpului sfenoidului, acoperit superior și extern de dura, limitat anterior de mica și marea aripă sfenoidală (în mare, de vîrful orbitei) și posterior de vîrful piramidei pietroase. Sinusul cavernos este o răspîntie venoasă, constituită din lacuri venoase. În el drenează venele oftalmice, sinusul sfeno-parietal Bréchet, sinusurile pietroase și pterigoidiene etc. Este traversat de sifonul carotidian, segmentele C_4 și C_3 (Fischer), fixat prin ligamentul carotido-sfenoidal Trolard. Alături de sifonul carotidian există și elemente nervoase (oculomotorul comun, pateticul și ramura oftalmică a lui Willis), situate în foița profundă a peretelui extern al sinusului cavernos.

Cele două sinusuri cavernoase comunică între ele prin sinusul coronar.

Angiografia carotidiană este cea mai valoroasă metodă de stabilire a diagnosticului de fistulă carotido-cavernoasă, precizînd sediul, drenajul și circulația colaterală.

Este indicată angiografia carotidei interne, a carotidei externe și eventual a arterei vertebrale, iar pentru evidențierea mai netă a sistemului de drenaj se recomandă angiografia controlaterală cu compresiunea arterei carotide interne, ipsilaterale.

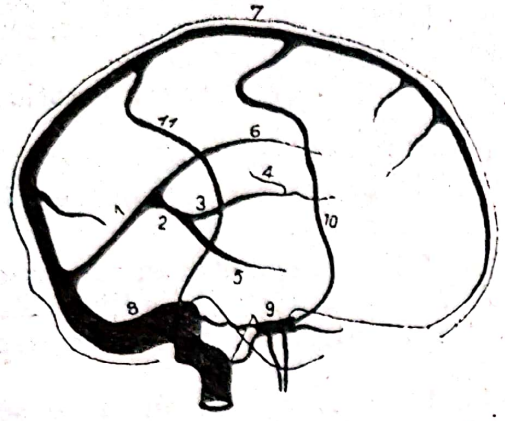

Fig. 183. Circulația venoasă a creierului (schemă, profil)

1 — sinusul drept ; *2* — ampula lui Galien ; *3* — vena lui Galien ; *4* — vena talamo-striată ; *5* — vena Rosenthal ; *6* — sinusul longitudinal inferior ; *7* — sinusul longitudinal superior ; *8* — sinusul lateral ; *9* — sinusul cavernos ; *10* — vena lui Trolard ; *11* — vena lui Labbé.

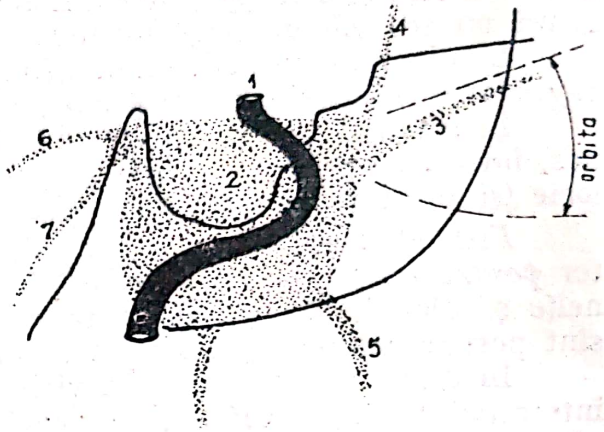

Fig. 184 — Sinusul cavernos (schemă, profil).

1 — A. carotidă internă ; *2* — sinusul cavernos ; *3* — vena oftalmică superioară ; *4* — sinusul sfeno-parietal ; *5* — plexul pterigoidian ; *6* — sinusul pietros superior ; *7* — sinusul pietros inferior.

Imaginile luate, de preferat cu angioseriograf, în incidența de față, de profil, oblice și bază de craniu (Hirtz) vor trebui să conțină faza precoce (evidențierea shunt-ului arterio-venos) și cea tardivă, pentru cercetarea refluxului venos (fig. 185, fig. 186).

Imaginile angiografice constau într-o pată opacă latero-selară, obținîndu-se uneori aspect asemănător și controlateral ; vena oftalmică superioară apare mult dilatată, proiectată în orbită (fig. 186), uneori bilateral ; circulația în arterele cerebrale este redusă și se pot evidenția, precoce, vena Trolard și sinusul sfeno-parietal Bréchet (injectate în contracurent).

Așa cum afirma Lazorthes și colab., 1959 (cit. de C. Arseni și I. Oprescu, 1972), „imaginile angiografice sînt mai optimiste decît realitatea".

Flebografia orbitară este o altă posibilitate de diagnostic al fistulelor carotido-cavernoase care este folosită, de obicei, în completarea studiului leziunilor existente.

Explorarea sistemului venos al orbitei a început în Franța cu lucrările lui Boudet (1953) și metoda s-a extins încet datorită dificultăților de tehnică și fiind handicapată de angiografie

În prezent, tehnica de contrastare a sistemului venos al orbitei — injectarea predominantă a *venei oftalmice superioare* — constă în puncția directă și cateterismul unei vene frontale, după compresiunea sistemului venos superficial al craniului (fig. 187 și 188).

Vena oftalmică superioară, axă venoasă principală se formează dintr-o aferență superioară, trunchiul venelor frontale și o aferență inferioară, vena angulară ; se unește cu vena oftalmică inferioară și se varsă în sinusul cavernos.

Incidențele folosite sînt : craniu de față, degajîndu-se orbitele, prin înclinare cranială de 15° a razei incidente ; craniu de profil (incidența cea mai interpretabilă) și bază de craniu (Hirtz).

Modificările topografice, și mai ales cele de calibru, ale venei oftalmice superioare injectată precoce prin reflux din sinusul cavernos, pledează pentru un scurtcircuit carotido-cavernos.

Contrastarea simultană a sistemelor venoase ale celor două orbite este un avantaj în diagnosticul flebografic al fistulelor carotido-cavernoase.

ANGIOGRAFIA CAROTIDIANĂ TERAPEUTICĂ

Pe lîngă *aportul de diagnostic*, angiografia carotidiană, în condiții selective și superselective, are și *importanță terapeutică*.

Aspectele angiografiei terapeutice în sectorul A.C.I. se referă la :

— embolizarea arterială în tratamentul fistulelor arterio-venoase, al angioamelor și al unor anevrisme arteriale ;

— chimioterapia locală a unor tumori cerebrale, prin cateterism peroperator (Vlahovitch și colab., 1969) ;

— injectarea selectivă a unor substanțe fibrinolitice, pînă la nivelul unor cheaguri ocluzive.

EMBOLIZAREA ARTERIALĂ TERAPEUTICĂ

Metoda constă în a obstrua o arteră aferentă unui teritoriu patologic, cu ajutorul unor materiale embolizante introduse prin cateterism (de obicei, femural).

Ideea îi aparține lui Brooks (1930), care a tratat o fistulă carotido-cavernoasă posttraumatică plasînd în A.C.I. un fragment de mușchi marcat cu un clip.

Materialele pentru embolizare : fragmente de mușchi, cheaguri sanguine, bile de porțelan sau metalice, bile de silastic, spongel (gelfoam) etc. au evoluat în timp și se folosesc în funcție de experiența diferitelor servicii.

Metoda are aplicații în domeniul neuroradiologiei, O.R.L., în patologia hepatică, renală, bronho-pulmonară, vezico-genitală, digestivă (hemoragică), în patologia traumatică de urgență etc.

În domeniul **neuroradiologiei**, din 1960 Luessenhop folosește embolizarea în tratamentul *malformațiilor cerebrale*, iar după această dată numeroase publicații au fost consacrate embolizării fistulelor carotido-cavernoase : Lang și Bucy (1965) ; Ishimori (1968) ; Roblès, Sanchez, Ransohoff (1969) ; Boulos, Chase (1970) ; Kricheff, Madayag, Braunstein (1972) ; Luessenhop (1975) raporta 55 cazuri tratate (cit. de Djindjian și Houdart, 1975).

În teritoriul A.C.I., metoda mai are indicații în *angioamele inoperabile* și în cele cu aferențe voluminoase. În acest teritoriu, folosindu-se bile și plastic, metoda prezintă marele risc al obstruării (neintenționate) a arterei cerebrale medii, determinînd complicații grave. În plus, malformația se poate revasculariza, pot apare recidive hemoragice, crize comițiale etc. Dezavantajele embolizării prin bile de plastic (în teritoriul A.C.I.) au fost eliminate prin introducerea metodei *polimerizării siliconice* (Sano, 1975) care realiza o embolizare locală (embolizare a masei angiomatoase fără să difuzeze în venele de drenaj), dar cu dezavantajul de a fi neselectivă în sectorul cerebral.

În stadiu încă experimental, s-au inaugurat alte două tehnici :

— Yodh (1968), Alkine (1968), Hilal (1969), pe animale, au imaginat folosirea unui cap metalic magnetizat, la vîrful cateterului (de dimensiuni foarte reduse), care este dirijat printr-un electromagnet plasat în afara craniului. Această „navigare intravasculară" (Djindjian și Houdart, 1975) s-a folosit și în cîteva cazuri, la om. Nu s-au realizat rezultatele sperate ;

Scanned with OKEN Scanner

— Rand și Moso (1972) au injectat, printr-un cateter, în artera de embolizat, „un amestec" de microsfere de fier suspendate în silicon lichid care se polimerizează rapid. În locul electromagnetului exterior, pentru dirijarea amestecului în condiții superselective, au utilizat un „supermagnet" cu helium lichid. Metoda nu a intrat în uz curent.

Realizarea *embolizării arterelor corticale, peroperator*, prin fragmentele de mușchi și microfragmente de substanță acrilică (Vlahovitch și Fuentes, 1966) s-a folosit în tratamentul angioamelor cerebrale. S-a realizat efectuarea embolizării în condiții superselective, dar metoda implică o intervenție chirurgicală.

În cazul *fistulelor carotido-cavernoase*, numeroase procedee de embolizare au fost abandonate (aceste procedee completau „trapping-ul" sau erau folosite în caz de eșec al acestei metode chirurgicale). În aceste cazuri, Prolo și Hambery în 1971 inițiază tehnica „sondei cu balon". Îi urmează, Leblac (1972), Rougerie, Guilmet, Bamberger-Bozo (1973), tehnica acestora constînd în introducerea unei sonde Fogarty, prin arteriotomie, pînă la nivelul sediului fistulei și umplerea balonului cu substanță opacă; carotida internă era complet obstruată, fapt vizibil angiografic.

O tehnică asemănătoare au folosit și Picard, Lepoire și colab. (1974), dar tuturor acestor procedee li se reproșează ca inconvenient major — rămînerea cateterului în artera carotidă internă, cu posibilitatea generării unei tromboze progresive a carotidei. Retragerea sondei, după cîteva zile, cu speranța de a se fi realizat obstrucția fistulei, comporta un risc important — migrarea de embolus-uri.

Evitarea acestor inconveniente s-a realizat prin metoda lui F.A. Serbinenco (1971), care constă în a plasa, la nivelul versantului venos al fistulei carotido-cavernoase, un balon umplut cu silicon polimerizabil. Imensa realizare constă în posibilitatea de detașare a acestui balon (care lasă liber fluxul carotidian) și, de asemenea, posibilitatea retragerii cateterului. În plus, în cazul angioamelor cerebrale, se obturează definitiv pediculii de alimentare, sau se pot trata, prin ocluzare definitivă, anevrismele arteriale ale arterei comunicante posterioare sau ale arterei comunicante anterioare, datorită balonului detașabil.

Pornind de la această realizare, G. Debrun și colaboratorii, în cadrul Departamentului de Neuroradiologie, al C.H.U. „Henri Mondor", Créteil — Franța (serviciu în care am făcut stagiu de perfecționare în 1977) au perfecționat metoda, asigurînd detașarea balonului (care se umflă și se detașează la nivelul versantului venos al unei fistule carotido-cavernoase), cu ajutorul unui cateter coaxial (fig. 189).

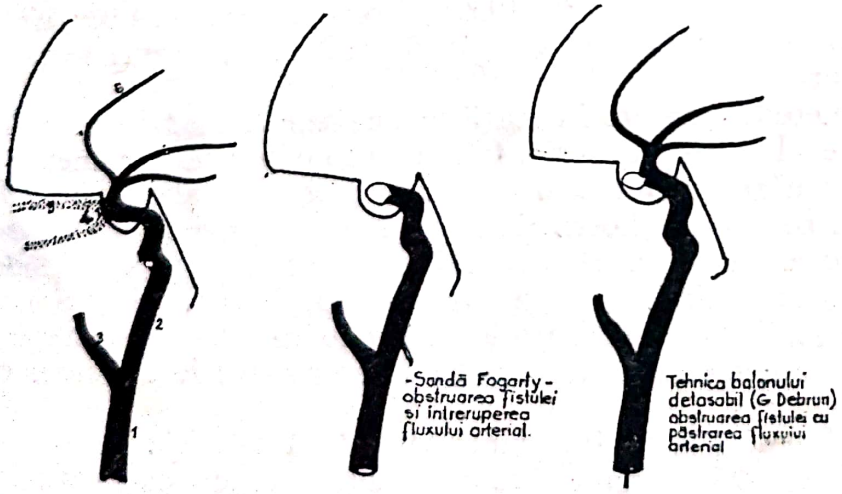

Fig. 189 — **Metodă de tratament al fistulelor carotido-cavernoase** (Serbinenco-Debrun).
1 — A. carotidă comună ; 2 — A. carotidă internă ; 3 — A. carotidă externă ; 4 — comunicare (fistulă) arterio-venoasă; 5 — V. oftalmică superioară ; 6 — A. pericaloasă.

Tehnica respectivă, folosită în mod curent, mai are și următoarele indicații :

— în tratamentul unor anevrisme carotidiene, intracavernoase (de o anumită dimensiune și cu colet larg) ;

— în tratamentul malformațiilor arterio-venoase vertebrale (tehnica combinată cu embolizarea);
— în malformații arterio-venoase durale;
— cu aplicații de diagnostic: posibilitatea obținerii unor imagini arteriografice selective, în teritoriul arterei carotide interne (A. oftalmică, arterele grupului sylvian, artere cu originea la nivelul sifonului carotidian) sau al arterei carotide externe, în mod deosebit în diagnosticul meningioamelor etajului mijlociu al bazei craniului, și în patologia selară (Debrun G.).

Beneficiind de experiența cîștigată prin angiografia selectivă medulară (Djindjian, 1966) și angiografia selectivă în teritoriul carotidei externe, angiografia selectivă a arterei carotide interne a inaugurat o nouă eră nu numai în neuroradiologia vasculară, dar și în neurochirurgie și neurologie (Djindjian R., Houdart, 1975).

ANGIOGRAFIA VERTEBRO-BAZILARĂ ÎN PATOLOGIA NEUROCHIRURGICALĂ ȘI NEUROLOGICĂ

Angiografia vertebro-bazilară, deși mai dificil de interpretat decît angiografia carotidiană, este o metodă valoroasă în stabilirea diagnosticului *pozitiv* și *de natură* într-o serie de afecțiuni ale fosei posterioare și în patologia vasculară vertebrală extracraniană.

Angiografia vertebro-bazilară, efectuată din ce în ce mai frecvent prin cateterism Seldinger, implică imagini de față (și semiaxiale), imagini de profil și în incidența Hirtz.

Procedeul sustracției imaginilor o face mai interpretabilă și deci mai utilă.

ASPECTE ANGIOGRAFICE PATOLOGICE

1. **Hernierea amigdalelor cerebeloase** *în gaura occipitală.*

Se traduce prin împingere înainte a arterei cerebeloase postero-inferioare care coboară sub planul găurii occipitale. Deoarece nu orice asemenea coborîre a arterei cerebeloase inferioare sub gaura occipitală implică o hernie a amigdalelor (vezi cap. „Anatomie radiologică"), ajungînd la nivelul arcului atlasului ea devine concludentă pentru angajare amigdaliană.

2. **Hernia cerebeloasă** (în sus) *traversînd foramen ovale.*

În astfel de situație, artera cerebeloasă antero-superioară este deplasată cranial, depășind linia care unește clinoida anterioară cu vîrful cortului cerebelului — punctul de unire al ampulei venei lui Galien cu sinusul drept.

În completare, se consideră că vena bazilară, ridicată și întinsă, este concavă caudal, artera cerebrală posterioară fiind și ea în poziție înaltă.

3. În **procesele expansive ale fosei posterioare**, modificările topografice ale angiografiei vertebro-bazilare trebuie interpretate în următorul context:

a) *deplasarea laterală a trunchiului bazilar* (situație considerată frecventă) are valoare relativ scăzută, poziția sa fiind variabilă și în mod normal; s-au întîlnit situații cînd leziuni voluminoase situate în unghiul ponto-cerebelos (cu modificări evidente la iodoventriculografie) nu deplasau, în plan frontal, bifurcația trunchiului bazilar și de asemenea cînd, în cazul unei deplasări evidente, explorarea chirurgicală nu a confirmat cauza presupusă.

Scanned with OKEN Scanner

Și tumorile infiltrative ale trunchiului cerebral pot modifica, numai discret, poziția trunchiului bazilar, în plan frontal, în condițiile cînd furca circumpedunculară a arterelor cerebrale posterioare sau a arterelor cerebeloase superioare este manifest desfăcută.

Pe imaginile de profil, trunchiul bazilar poate fi deplasat înainte de către o neoformație expansivă a unui emisfer cerebelos sau a liniei mediane și împins în spate de către un neurinom de acustic (situat în unghiul ponto-cerebelos), de un meningiom de clivus etc.; în cazul deplasării anterioare, se consideră că axul vertebro-bazilar descrie în segmentul inferior o concavitate posterioară, dar aceasta este mai evidentă în cazul dilatării V_4.

b) *poziția segmentului cisternal al A. cerebeloase postero-inferioare* descrie o buclă descendentă sub gaura occipitală, în cazuri de meduloblastom al liniei mediane, tumori intraparenchimatoase emisferice cerebeloase, meningiom al cortului etc.; acest aspect de angajare nu este frecvent în tumorile de unghi ponto-cerebelos (chiar voluminoase);

c) *deformarea unghiului periprotuberanțial al A. cerebeloase superioare* (format între cele două segmente al acestei artere), pe imaginile de față, are următoarele aspecte: în tumorile unghiului ponto-cerebelos poate exista o ridicare a primului segment arterial și o deschidere a acestui unghi; în leziunile expansive emisferice cerebeloase acest unghi se închide.

Deformarea acestui unghi periprotuberanțial al arterei cerebeloase superioare are valoare considerabilă, dar cînd nu există, nu se exclude existența unei tumori în fosa posterioară.

Aspecte angiografice întîlnite în unele tumori ale fosei posterioare

— *În tumorile unghiului ponto-cerebelos*

Cel mai precoce semn este considerat asimetria celor două artere cerebeloase antero-superioare. Cînd o arteră cerebeloasă antero-superioară este ridicată (împinsă cranial) pledează consistent pentru o tumoră de unghi ponto-cerebelos, dar cînd, concomitent, este ridicată și artera cerebrală posterioară (de aceeași parte) tumora a herniat, traversînd foramen ovale (artera cerebrală posterioară fiind situată supratentorial);

— *În tumorile emisferelor cerebeloase*

Acestea se comportă ca un proces expansiv situat p o s t e r i o r și l a t e r a l, dificil de diferențiat de o masă extraparenchimatoasă.

Diagnosticul este concludent cînd, angiografic, există opacifierea neoformației, la care concură deplasările vasculare: pe imaginile de profil,—artera cerebeloasă postero-inferioară are segmentul amigdalian deformat, împins înainte și, uneori, caudal, către gaura occipitală; punctul-reper al buclei amigdaliene este situat pe linia Twining, sub 50% (deplasat anterior); segmentul distal al arterei, prin ramurile sale răsfirate este placat pe scoica occipitală; — artera cerebeloasă antero-superioară (tot pe imaginile de profil) este împinsă cranial, în cupolă, în segmentul distal.

Pe imaginile de față, această arteră este deplasată înăuntru, iar artera cerebeloasă inferioară, prin ramul vermian, este deplasată dincolo de planul mediosagital (o tumoră mediană o deplasează lateral).

În diagnosticul acestor tumori sînt importante și modificările existente în *faza venoasă* (Huang și Wolf, 1965); venele subtentoriale avînd o topografie constantă, atunci cînd se pot individualiza, pledează substanțial pentru stabilirea

diagnosticului (artera vermiană și vena cerebeloasă precentrală au aceeași semnificație ca artera cerebrală anterioară și vena cerebrală internă, în angiografia carotidiană).

Modificări angiografice în funcție de tipul de tumoră

— *În neurinomul de acustic.* Neovascularizația este vizibilă numai în condiții de sustracție ; tumora se poate impregna în masă, sub formă de vase cu calibru redus, dispuse inelar ; se pot constata și vase provenite din artera cerebeloasă antero-superioară, imagine descrisă de Goreé, Tindal, Odom (cit. de Thierry și colab., 1967).

— *În meningioame,* aproximativ 90% dintre localizările din fosa posterioară, în condițiile angiografiei vertebro-bazilare (și carotidiana — internă, externă) realizează imagini sugestive. Frecvent nu se vede decît un vas marginal anormal, impregnarea tumorii neîntîlnindu-se decît în aproximativ 50% din cazuri.

— *În angioreticuloame,* tumori hipervascularizate situate în fosa posterioară, unii autori descriu două timpuri angiografice :

• rețea de vase subțiri, vizibile în faza arterială, cu diametrul imaginii de aproximativ 15—25 mm, situată pe peretele unui chist care deplasează, manifest, vasele din jur ;

• al doilea tip angiografic este reprezentat de o zonă circulară hipervascularizată, cu diametrul de cîțiva milimetri, vizibilă în faza capilară și care conturează o zonă avasculară, chistică.

— *În metastazele cerebeloase* se constată imagini angiografice rotunde, circumscrise, cu marginile imprecise și fondul omogen. Cînd structura este anarhică sugerează posibilitatea unui glioblastom, dar în cazul acestuia drenajul venos este mai rapid.

Aspecte angiografice întîlnite în alte afecțiuni din teritoriul vertebro-bazilar

— *Anevrismele arteriale.*

Anevrismele din acest teritoriu se pot dezvolta, în marea lor majoritate, în fosa posterioară (artera vertebrală, trunchiul bazilar, arterele cerebeloase), iar restul, supratentorial, dependente de arterele cerebrale posterioare.

Reprezintă aproximativ 1/8 din anevrismele intracraniene (David), cele mai frecvente fiind fuziforme (aterosclerotice) dependente de trunchiul bazilar.

Nu se evidențiază angiografic, întotdeauna, putînd fi trombozate sau datorate spasmului preanevrismal (mai frecvent la nivelul arterelor vertebrale decît în sistemul carotidian).

Simptomatologia clinică în cazul anevrismelor pseudo-tumorale este adesea asemănătoare cu cea întîlnită într-o tumoră de fosă posterioară.

— *Abcesele cerebeloase*

Se comportă angiografic ca spații avasculare și foarte rar se opacifiază, tardiv, sub forma unei coroane periferice (marginale) de vase de neoformație, care conturează ansamblul necrozei centrale.

— *Hematoamele fosei posterioare*

Sînt dificil de diagnosticat, materializîndu-se angiografic sub formă de spații avasculare. Cele *posttraumatice* au un context clinic mai precis, iar cele *primare,* care reprezintă aproximativ 10% dintre hematoamele primare intracraniene (Arseni și colab., 1975 — 17%) sînt deseori doar presupuse.

Prin angiografie carotidiană se pot obține imagini de hidrocefalie internă, iar cu ajutorul angiografiei vertebro-bazilare se constată o zonă avasculară sub-

tentorială, în contextul deplasării craniale a arterei cerebrale posterioare și cerebeloasă antero-superioară și a deplasării caudale a arterei cerebeloase postero-inferioare (N. Cozma, 1971).

De cele mai multe ori, clinica lor poate avea „mască tumorală" (N. Oblu și colab., 1976).

— *Ateroscleroza în teritoriul vertebro-bazilar*

Maladie de sistem, interesează acest teritoriu în contextul localizărilor difuze.

Imaginile angiografice, de la *placa de aterom* tradusă prin defect de umplere parietal și pînă la *stenozele strînse* sau chiar *trombozele totale*, îmbracă aceleași aspecte ca în sistemul vascular periferic ; se însoțesc și de modificări *de formă și de traiect* ale vaselor (alungite, sinuoase) și/sau *de calibru* (dilatații pseudoanevrismale sau anevrisme adevărate).

J. Legré și colab. (1967) prezintă, schematic, aceste modificări în modul următor :

Leziunile trunchiului bazilar și ale ramurilor sale

La acest nivel se pot constata 5 tipuri de leziuni :

— tipul I, alungire a trunchiului bazilar (datorită infiltrației aterosclerose), care în aceste condiții depășește cu unul sau mai mulți centimetri lama patrulateră ; se asociază leziuni aterosclerotice parietale (vizibile), artera luînd aspect sinuos, cu calibru neregulat ;

— tipul II, cu sinuozități realizînd curbe mai mult sau mai puțin largi și dezorientarea ramurilor emergente ;

— tipul III, cu dilatație ; aspectul realizat este rezultatul infiltrării stratului muscular al peretelui vascular care-și pierde elasticitatea și se dilată; inițial, dilatarea este fuziformă, pe o mică întindere, ulterior putînd să devină anevrismală.

Frecvent, se asociază aspectul de dilatare anevrismală cu cel de alungire sinuoasă ;

— tipul IV este reprezentat de plăcile de aterom. De obicei multiple, defectele parietale pot fi regulate, bine desenate, iar alteori fiind seriate dau peretelui vascular un aspect neregulat, moniliform.

Aceste aspecte pot fi asemănătoare și pe ramurile emergente ale trunchiului bazilar, determinînd o insuficiență circulatorie în ramurile distale, pînă la tromboză totală (sindrom Wallenberg) ;

— tipul V, stenoză. Cînd leziunile infiltrative, parietale, se întind pe toată lungimea trunchiului bazilar, se realizează o stenoză canaliculară, filiformă, neregulată, care antrenează și o importantă reducere a debitului sanguin în arterele cerebeloase superioare și cerebrale posterioare.

Tromboza totală a trunchiului bazilar este o raritate și cînd este suspectă clinic, angiografia vertebrală este contraindicată (drama se completează prin spasmul care se poate adăuga sau prin manevrele craniului implicate de angiografie).

În alte situații, cînd ateromul afectează circular peretele vascular, se obține o *stenoză inelară*, sub formă de diafragm.

Asocierea diferitelor tipuri de leziuni este frecventă.

Leziunile segmentului cervical al arterei vertebrale

Interesări aterosclerotice ale arterei vertebrale se pot întîlni pe tot parcursul său, dar sînt mai frecvente la nivelul ostium-ului sau în canalul transversar.

Scanned with OKEN Scanner

Localizările *ostiale* sînt cele mai frecvente și li se descriu două tipuri : tromboza totală și stenoza ostială.

Tromboza totală se evidențiază prin crosografie, dar o imagine asemănătoare poate fi dată și de absența congenitală a unei artere vertebrale ; compensator, în timp, se constată sporirea calibrului arterelor cervicale ascendente (de aceeași parte) și al arterei vertebrale de partea opusă, care asigură, singură, vascularizația fosei posterioare.

Stenoza ostială (ateromatoasă) constă într-o reducere concentrică a diametrului arterei vertebrale în segmentul V_1 (imagine de diafragm), uneori cu dilatare suprastenotică (imagine de pîlnie). Leziunea poate interesa tot segmentul V_1 și artera subclaviculară (imagine de defect parietal, în vecinătatea emergenței vertebralei).

În *canalul transversar*, artera vertebrală poate fi interesată prin plăci de aterom (imagine clasică de defect parietal) sau prin placă de aterom și uncartroză. Această ultimă situație este mai frecventă la nivelul C_5—C_6 și C_4—C_5, sedii de elecție ale leziunilor artrozice, uni- sau bilaterale, în general asimetrice.

Ca urmare a acestor modificări, fluxul sanguin este redus, încetinit și se concretizează în *sindromul de insuficiență circulatorie vertebro-bazilară.*

Angiografic, se constată defect de umplere parietal, frecvent asociat cu deplasare laterală a arterei vertebrale la nivelul leziunilor uncartrozice.

În acest context, este important de consemnat și **sindromul de furt al subclaviculare**i (subclavian steal syndrome).

Acest sindrom se întîlnește rar (aproximativ în 3% din totalul insuficiențelor circulatorii vertebro-bazilare — Loeb și Meyer, 1965, cit. de Oblu și colab., 1976) și are ca substrat o ocluzie (mai rar o stenoză) care interesează artera subclaviculară, proximal de originea arterei vertebrale. Ca urmare, se produce o inversare a direcției fluxului sanguin în artera vertebrală ipsilaterală, datorită fenomenului de aspirare a sîngelui, de la nivelul trunchiului bazilar și al vertebralei controlaterale.

Explorarea angiografică a „sindromului de furt al subclaviculare**i**", necesită realizarea unor filme în faza tardivă, după injectarea produsului de contrast în artera subclaviculară controlaterală (indemnă) ; se urmărește injectarea (opacifierea) în contracurent a arterei vertebrale și a arterei subclaviculare — de partea opusă, în aval de obliterare (fig. 190).

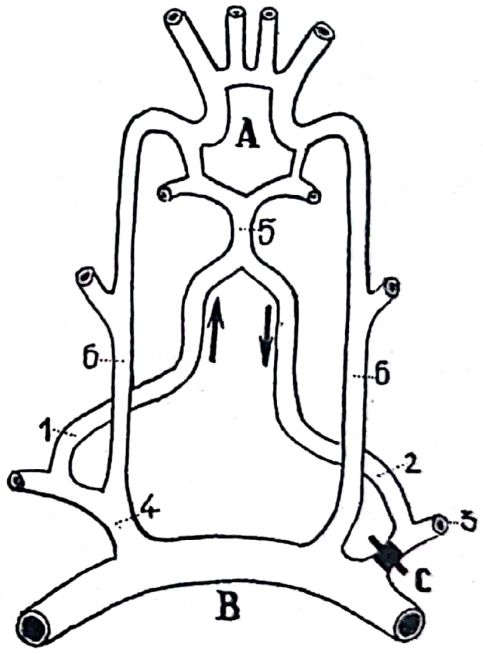

Fig. 190 — **Sindromul de furt al subclaviculare**i. Crosografie.

A) Poligonul lui Willis
B) Crosa aortei
C) Obstacol pe segmentul prevertebral al A. subclaviculare :
1 — A. vertebrală dr. ; *2* — A. vertebrală stg. ; *3* — A. subclaviculară stg. ; *4* — trunchiul arterial brahiocefalic dr. ; *5* — trunchiul bazilar ; *6* — arterele carotide comune.

Un obstacol (stenoză sau obliterare) la nivelul segm. prevertebral al A. subclaviculare stg. sau al trunchiului arterial brahiocefalic, micșorînd presiunea în A. vertebrală respectivă determină inversarea curentului sanguin („furînd" o parte din fluxul sanguin bazilar)

Datorită condiţiilor mai dificile de efectuare a angiografiei vertebro-bazilare, al volumului redus al fosei posterioare (în comparaţie cu sectorul supratentorial), precum şi a unor dificultăţi de interpretare a modificărilor topografiei vasculare, angiografia vertebro-bazilară este folosită mai rar în raport cu angiografia carotidiană.

Metodele pneumoencefalografice şi ventriculografia cu contrast pozitiv sînt mai accesibile în diagnosticul proceselor expansive ale fosei posterioare, dar angiografia vertebro-bazilară îşi păstrează indicaţiile şi, cînd este concludentă, este de neînlocuit.

Scanned with OKEN Scanner

CAPITOLUL IX

EXPLORAREA RADIOLOGICĂ A SPAȚIILOR LICHIDIENE INTRACRANIENE PRIN METODE CU CONTRAST ARTIFICIAL

1. GENERALITĂȚI

În patologia neurochirurgicală și neurologică, în vederea stabilirii unui diagnostic complet, alături de investigațiile angiografice, explorarea *sistemului ventricular și cisternal* este de maxim interes.

Tehnicile cu contrast artificial, *negativ* sau *pozitiv*, au la bază principiul conform căruia mediile de contrast artificial avînd un indice de absorbție al Rx. diferit de cel al l.c.r., fac posibilă evidențierea sistemului ventricular, pe filmele radiologice (sau radioscopic).

Tehnici cu contrast negativ:

Encefalografia aerică (gazoasa) sau **pneumoencefalografia** (P.E.G.) poate fi:
- — totală (clasică);
- — fracționată și dirijată.

Ventriculografia aerică (gazoasă).

Cisternografia aerică.

Tehnici cu contrast pozitiv:

Ventriculografia cu contrast pozitiv (lipo- sau hidrosolubil);

iodoventriculografia;

Cisternografia cu contrast pozitiv:

Encefalografia aerică (P.E.G.) zis „totală" constă, în prezent, în introducerea unei cantități de aer, 30—40 cm^3, subarahnoidian, prin puncție lombară sau occipitală, după extragerea unei cantități egale de l.c.r. Se face în scop de *diagnostic* orientativ sau în scop *terapeutic* și are indicații limitate.

Pneumoencefalografia fracționată și dirijată. Se realizează cu ajutorul unei puncții lombare, extrăgîndu-se l.c.r. și introducîndu-se alternativ, fracționat, aer, subarahnoidian. Acesta se dirijează în diferite porțiuni ale sistemului ventricular, cantitatea de aer introdusă în total fiind limitată.

Ventriculografia aerică. Cu interes în exclusivitate neurochirurgical, metoda constă în a introduce direct în *S.V.* (în coarnele occipitale sau frontale) o cantitate de aer, cu ajutorul unui trocar, prin găuri de trepan.

Scanned with OKEN Scanner

Se exclude contrastarea compartimentului cisternal al spațiilor lichidiene intracraniene.

Cisternografia aerică (gazoasă) constă în a injecta cîțiva cm^3 de aer prin puncție lombară, subarahnoidian, fără a extrage l.c.r. Scopul metodei este de a evidenția, în exclusivitate, cisternele.

Ventriculografia cu contrast pozitiv ; iodoventriculografia. Este o metodă de investigație neuroradiologică, constînd în evidențierea sistemului ventricular prin injectarea intraventriculară a unei substanțe de contrast radioopacă. Substanța de contrast se injectează cu un trocar, printr-o gaură de trepan frontală (sau occipitală).

Substanțele radioopace folosite sînt *liposolubile* (Lipiodol, Duroliopac) sau *hidrosolubile* (Dimer-X).

Cisternografia cu contrast pozitiv este asemănătoare cu cea aerică (cu contrast negativ), dar în acest caz se folosesc substanțe radioopace lipo- sau hidrosolubile.

Tehnica constă în introducerea, pe cale lombară, a 3—5 cm^3 de substanță radioopacă, dirijată în spațiile cisternale ale fosei posterioare, mai frecvent în cisternele ponto-cerebeloase.

Se iau imagini comparative (dreapta-stînga) în incidențe apropiate de Chaussé-IV (Dufour și Legré, 1969).

Metodele neuroradiologice de examinare cu contrast (artificial) au fost inițiate de Dandy, care descrie, inițial, ventriculografia cu contrast negativ și ulterior encefalografia aerică clasică (pînă nu de mult, se practica insuflare *masivă* de aer, 80—120 cm^3, după extragerea unei cantități importante de l.c.r.).

Aplicarea acestor tehnici a fost îmbunătățită, în mod deosebit, de școala suedeză, prin Lindgren și colab., ajungîndu-se la metoda *encefalografiei gazoase fracționate*, care este folosită în prezent pe scară largă.

Principiul acestei metode a fost enunțat de Lysholm (1936) și constă în a plasa bolnavul într-o serie de poziții care să permită ca aerul injectat pe cale lombară să muleze, succesiv, diferitele segmente ale sistemului ventricular. Pentru fiecare poziție de studiu sînt necesare minimum două imagini în incidență ortogonală, obligatoriu, una cu raza incidentă, orizontală.

2. ANATOMIA RADIOLOGICĂ A SISTEMULUI VENTRICULAR ȘI A CELORLALTE SPAȚII LICHIDIENE INTRACRANIENE

A) Formațiunile din fosa posterioară.
B) Formațiunile supratentoriale.

A) *Formațiunile lichidiene din fosa posterioară :*

V_4 și apeductul lui Sylvius, marea cisternă, cisterna prebulbară, cisterna prepontină, cisterna interpedunculară, cisterna venei Galien.

a) **Ventriculul al IV-lea (V_4)**

Pe imaginea de profil (o secțiune tomografică medio-sagitală), V_4 are o formă triunghiulară, fiind situat între fața anterioară a cerebelului (plafonul) și fața posterioară a protuberanței și a bulbului (planșeul).

P l a n ș e u l (situat anterior) este relativ rectiliniu (fig. 191), iar p l a f o n u l (situat posterior) este format din două versante : unul postero-superior,

discret concav, corespunde vermisului superior și valvulei Vièussens și altul inferior, concav, care corespunde nodulului vermisului inferior și plexului coroid al V_4. Vîrful extensiei celei mai posterioare a plafonului se numește a p e x, iar

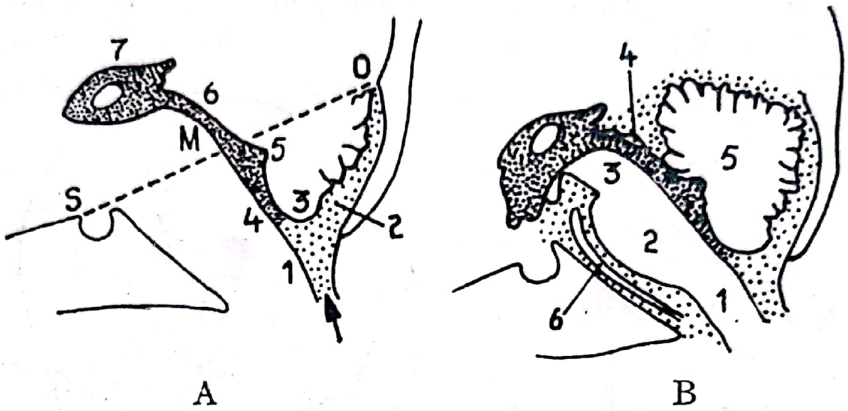

Fig. 192 — P.E.G. — poziție „așezat" — incidența de profil.
A — Aerul injectat prin puncție lombară urcă în spațiile perimedulare (↑), umple cisterna retrobulbară (1), marea cisternă (2), opacifiază valecula (4) situată între cele două amigdale (3) și pătrunde în V_4 (5); se opacifiază și apeductul Sylvius (6) și V_3 (7). În poziție normală, V_4 are planșeul situat la mijlocul (M) liniei Twining (SO).
B — Cisternele subarahnoidiene, opacifiate aeric în aceeași poziție: *1* — bulbul; *2* — puntea; *3* — pedunculii; *4* — tuberculii cvadrigemeni; *5* — vermisul; *6* — trunchiul bazilar (vizibil în cisterna prepontină).

punctul cel mai caudal este reprezentat de gaura lui Magendie (locul pe unde sistemul ventricular comunică cu spațiul subarahnoidian).

Ca direcție, linia planșeului ventricular prelungită în jos, trece prin centrul găurii occipitale (fig. 192). Ca dimensiune, lungimea V_4 variază în jur de 50 mm, iar înălțimea, reprezentată de o perpendiculară din apex pe planșeu, este în medie de 15 mm.

Pe imaginile de față (secțiune în plan frontal) (fig. 193), aspectul V_4 este variabil, depinzînd de înclinația razei centrale (și poziția capului).

În general, are aspectul unui „V" inversat, alteori romboidal, cu o lățime de aproximativ 15—20 mm.

b) **Apeductul lui Sylvius.** Este porțiunea din sistemul ventricular care unește V_4 cu V_3.

Pe imaginile de profil, de jos în sus, continuînd V_4, are o porțiune relativ rectilinie, apoi descrie o curbă cu convexitatea postero-superior. Are o lungime de 15—20 mm și o lărgime de 1—2 mm; corespunde anterior pedunculilor cerebrali, iar posterior tuberculilor cvadrigemeni; planșeul său se continuă în linie dreaptă cu planșeul V_4.

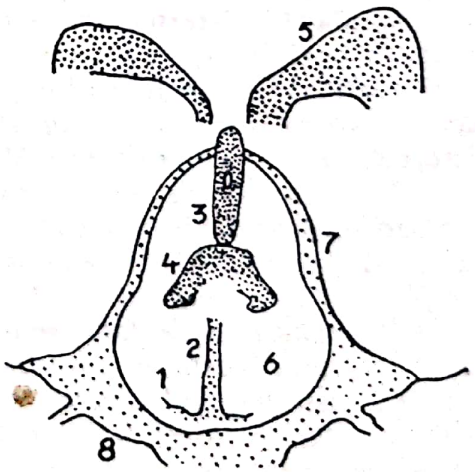

Fig. 193 — P.E.G. — poziție așezat", incidența de față (Worms).
1 — amigdalele cerebeloase; *2* — valecula; *3* — V_3; apeductul Sylvius este reprezentat de o claritate în V_3; *4* — V_4; *5* — ventricul lateral în curs de umplere; *7* — cisternele ambiante, care înconjoară trunchiul cerebral, *6*; *8* — contrast aeric al unghiului ponto-cerebelos.

Apeductul lui Sylvius și V_4, pe radiografiile *de față*, au următoarele aspecte :

— cînd raza incidentă este discret înclinată ascendent (5° față de linia antropologică bazală), V_4 are forma unui dom (convex cranial) care corespunde plafonului său ; apeductul apare deasupra V_4 sub forma unei claritați alungite, care se prelungește deasupra și dedesubt cu o claritate ovalară — partea posterioară a V_3 (fig. 193) ;

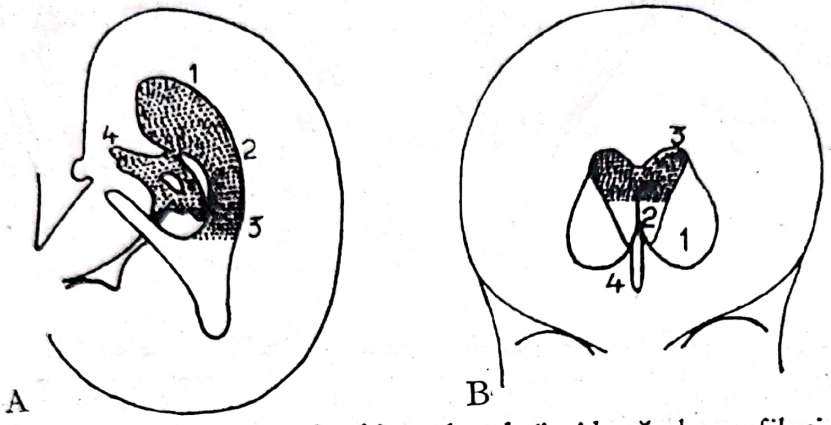

Fig. 194 — **P.E.G. — decubitus dorsal** (incidență de profil și de față).

A. — incidența de profil (cu tubul lateral) Aerul va umple peretele anterior al V_3 (4) și ventriculii laterali ; se studiază bine coarnele frontale (1) și corpurile ventriculare (2 și 3).
B. — incidența de față
Corpurile ventriculare subțiindu-se posterior (3) vor realiza în porțiunea cea mai anterioară (2) o imagine mai densă, cu limita inferioară orizontală — corespunzînd polului superior al talamusului ; imaginea cornului frontal (1) vine să se suprapună peste cele două imagini ; V_3 (4) este situat median.

— dacă raza incidentă este foarte înclinată ascendent (45°), imaginea V_4 este foarte deformată, rombică, vizibilă la nivelul marginii posterioare a găurii occipitale ; apeductul lui Sylvius apare proiectat în mijlocul V_4.

c) **Marea cisternă.** Este delimitată posterior de scoica occipitală, în jos de gaura occipitală, în sus de vermis, iar lateral de emisferele cerebeloase cu cele două amigdale cerebeloase (de o parte și de alta). Înainte, marea cisternă se prelungește printr-un canal îngust, v a l e c u l a, care face să comunice marea cisternă cu V_4 prin orificiul Magendie.

Pe imaginile de profil (mai ales pe o secțiune tomografică medio-sagitală) se vede bine aerul în marea cisternă, cu volum variabil, în contact cu polul inferior al amigdalelor cerebeloase (convex), care nu depășește, caudal, gaura occipitală (fig. 195).

Pe imaginile de față, marea cisternă apare sub forma unei claritați mai mult sau mai puțin difuze, suprapusă peste imaginea V_4 (fig. 196).

d) **Cisterna prebulbară.** Pe o imagine *de profil*, apare ca o claritate delimitată anterior de planul bazilar, iar posterior de fața anterioară a bulbului. Deseori este mascată de mastoidă. Pe imaginea *de față*, cisterna prebulbară delimitează în sus fața inferioară a bulbului (convexă caudal), inferior planul bazilar, iar lateral polul inferior al amigdalelor cerebeloase.

e) **Cisterna prepontină.** Pe imaginea *de profil* este bine vizibilă, delimitată în jos de fața posterioară a clivus-ului, iar în sus de protuberanța inelară (convexă în jos și înainte). *De față*, cisterna este vizibilă sub forma unei lame aerice subțiri, mediane, delimitată inferior de clivus și care se prelungește lateral prin cisternele ponto-cerebeloase.

f) **Cisterna interpedunculară.** Se găsește la nivelul foramenului oval al lui Pacchioni aparținînd numai parțial fosei posterioare.

Pe imaginea de profil este delimitată posterior prin marginea anterioară a protuberanței (partea superioară), în sus prin planșeul V_3, înainte prin tija pituitară (care o separă de cisterna chiasmatică).

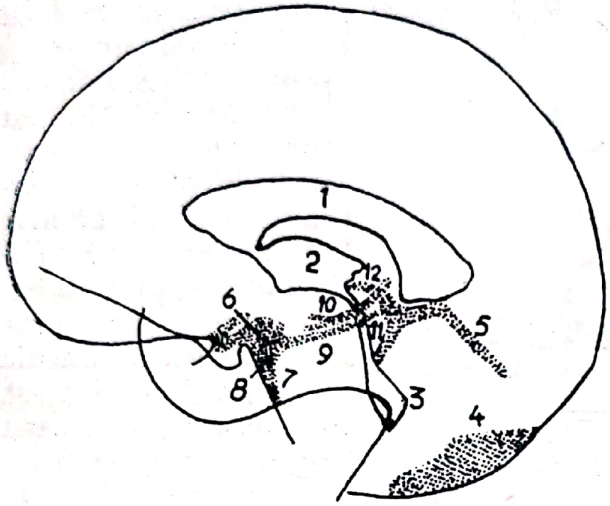

Fig. 195 — Cisternografie — incidență de profil.
1 — Ventricul lateral (corp) ; *2* — V_3 ; *3* — V_4 ; *4* — marea cisternă ; *5* — limita spațiului subtentorial ; *6* — cisterna retrochiasmatică ; *7* — cisterna prepontină ; *8* — cisterna interpedunculară ; *9* — cisterna circumpedunculară ; *10* — cisterna retropulvinariană ; *11* — tuberculii cvadrigemeni ; *12* — cisterna venei lui Galien.

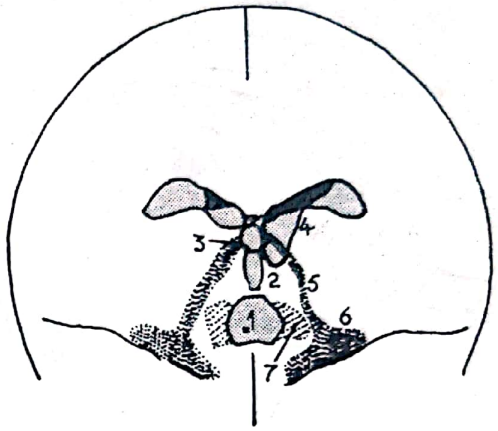

Fig. 196 — Cisternografia — incidența semiaxială, postero-anterioară.
1 — V_4 ; *2* — apeductul și extremitatea anterioară a V_4 ; *3* — V_3 ; *4* — ventricul lateral ; *5* — cisterna circumpedunculară ; *6* — cisterna unghiului ponto-cerebelos ; *7* — marea cisternă.

Cisterna interpedunculară se prelungește în sus, conturînd pedunculii cerebrali pentru a forma *cisternele circumpedunculare* (ambiante), care apar sub forma unei clarități oblice cranial și ușor posterior, încrucișînd direcția apeductului pentru a se uni cu cisterna venei Galien (fig. 195).

De față, aerul mulează net fața inferioară a fiecărui peduncul cerebral (convexă caudal).

g) **Cisterna venei lui Galien.** Este delimitată anterior de fața posterioară a tuberculilor cvadrigemeni, iar posterior de cerebel ; în sus, marginea liberă a cortului creierașului, iar înainte de epifiză ; în sus și înainte există splenium corpului calos.

Situată sagital și median, este un important reper, deoarece, cînd apeductul nu este vizibil, ea permite reperarea poziției acestuia.

Pe imaginea *de profil* se constată cum cisterna venei lui Galien comunică cu alte cisterne : supracerebeloasă (posterior), a splenium-ului corpului calos (anterior) și cu cisternele retropulvinariene (lateral).

De față, apare ca o imagine mediană situată deasupra tuberculilor cvadrigemeni, la nivelul șanțurilor feței superioare a cerebelului.

B) *Formațiunile lichidiene supratentoriale*

V_3, ventriculii laterali, cisternele bazei, cisterna pericaloasă.

a) **Ventriculul al III-lea (V_3)**

Este o cavitate lichidiană situată pe linia mediană, care comunică anterior cu ventriculii laterali, iar postero-inferior cu apeductul lui Sylvius. Are o înălțime de aproximativ 15 mm.

Pe imaginile de profil (fig. 191, 197) are formă trapezoidală, prezentînd două segmente :

— unul antero-inferior (deasupra șeii turcești), care are două prelungiri : *recesus-ul optic* (chiasmatic) și *recesus-ul infundibular* (hipofizar),

— altul posterior, relativ pătrat, cu următoarele neregularități la nivelul conturului : *recesus-ul suprapineal* (variabil ca lungime), *amprenta glandei pineale* și *recesus-ul subpineal* (sub acesta există locul de implantare al apeductului Sylvius).

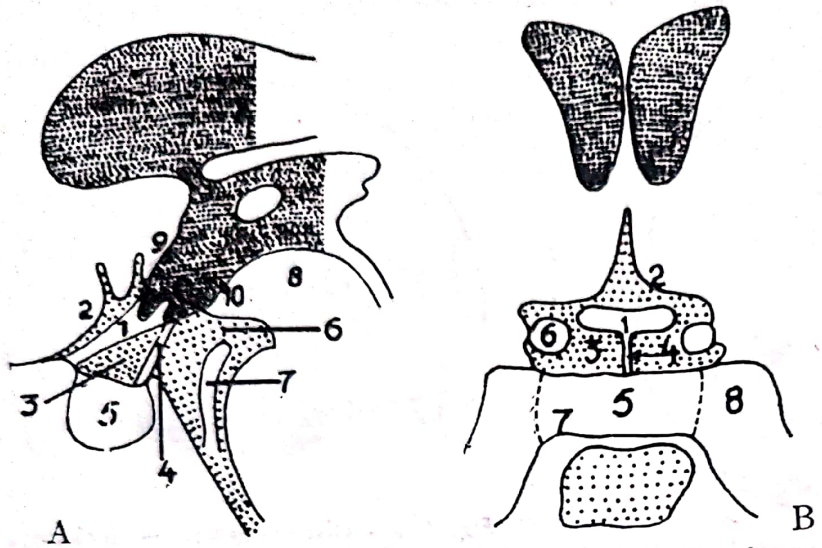

Fig. 197 — **Cisterna optochiasmatică** (secțiuni tomografice).

A. — Incidența de profil (decubitus dorsal)
1 — chiasma ; *2* — cisterna suprachiasmatică ; *3* — cisterna subchiasmatică ; *4* — loja pituitară ; *5* — conținutul șeii turcești ; *6* — cisterna interpedunculară ; *7* — trunchiul bazilar ; *8* — pedunculi ; *9* — recesus-ul optic al V_3.
B. — Incidența de față
1 — chiasma optică ; *2* — cisterna supraoptică ; *3* — cisterna suboptică ; *4* — tija pituitară ; *5* — conținutul șeii turcești ; *6* — opacitatea sifonului carotidian ; *7* — planșeul șeii turcești ; *8* — opacitatea sinusului cavernos.

Planșeul V_3 este concav inferior și posterior, iar *plafonul* este convex cranial. La nivelul *marginii anterioare* a V_3 (oblică antero-inferior) se găsește *comisura albă anterioară*, imediat sub gaura Monro (aceasta are aspectul unui canal larg de cîțiva mm).

Pe imaginile de față, V_3 apare ca o claritate ovalară sau rotundă, uneori alungită, — mediană, situată între și sub corpurile ventriculare și prelungirile frontale ale ventriculilor laterali (fig. 194).

b) **Ventriculii laterali**

Fiecare ventricul lateral are o prelungire frontală (*corn frontal*), un *corp ventricular*, un carefur (*răspîntie ventriculară*), un *corn occipital* și un *corn temporal* (sfenoidal).

Coarnele frontale (fig. 194)

Pe imaginea de profil (corect), cele două coarne frontale se suprapun, conturul lor fiind totuși discret denivelat. Reprezentate de o dilatație ventriculară situată anterior de orificiul Monro (de fiecare parte), prezintă la nivelul plafonului — amprente ale radiațiilor corpului calos, iar la nivelul planșeului — amprenta capului nucleului caudat (aceste amprente sînt vizibile rar).

Imaginea de față (fig. 201) se descompune în două umbre suprapuse ; partea cea mai anterioară a coarnelor frontale conține aer mai puțin și apare (în mare) ca două semicercuri — cu convexitățile lateral.

Partea mijlocie și posterioară a fiecărui corn frontal se evidențiază sub forma unui triunghi a cărui margine externă corespunde nucleului caudat, iar marginea internă îl separă de omologul său prin *septum pellucidum*.

Corpurile ventriculilor laterali

Pe imaginea de profil corpul ventricular descrie o imagine arciformă deasupra plafonului V_3, iar pe imaginea de față, este reprezentat de o opacitate patrulateră care se suprapune peste umbra coarnelor frontale (planșeul corpului ventricular poate fi ancoșat de către plexurile coroide ale ventriculilor laterali).

Răspîntia ventriculară

Pe imagini de profil se constată cum fiecare răspîntie ventriculară se formează prin joncțiunea corpului ventricular, a prelungirii occipitale și a celei temporale. Marginea ei anterioară, concavă, este adesea sediul amprentei plexurilor coroide.

De față, fiecare carefur apare sub forma unei bande oblice în jos și în afară, mai bine vizibilă în incidența fronto-suboccipitală.

Prelungirile occipitale

Prezintă mari variații anatomice, putînd fi asimetrice chiar la același subiect. Prelungesc posterior regiunea carefurului ventricular, și pe imaginea de față (în procubitus) apar sub forma unui disc dens suprapus peste umbra răspîntiilor ventriculare.

Coarnele temporale

Reprezintă segmentul inferior al ventriculului lateral, avînd pe imaginile de profil o direcție oblică în jos și anterior, către șaua turcească ; pe imaginile de față se proiectează parțial în orbite (sau deasupra acestora).

c) **Cisternele bazei craniului** (fig. 195, 196, 197, 198)

Cisterna chiasmatică se află situată înaintea tijei pituitare ; se poate întîlni și denumirea „cisternă optochiasmatică", formațiune lichidiană situată imediat deasupra șeii turcești și care conține tija pituitară și chiasma optică, aceasta din urmă împărțind-o în două segmente : pre- și retrochiasmatic (cu aspect de halteră).

Cisterna laminei terminalis (situată înaintea părții anterioare a V_3) se prelungește, în jurul genunchiului corpului calos, cu cisterna pericaloasă.

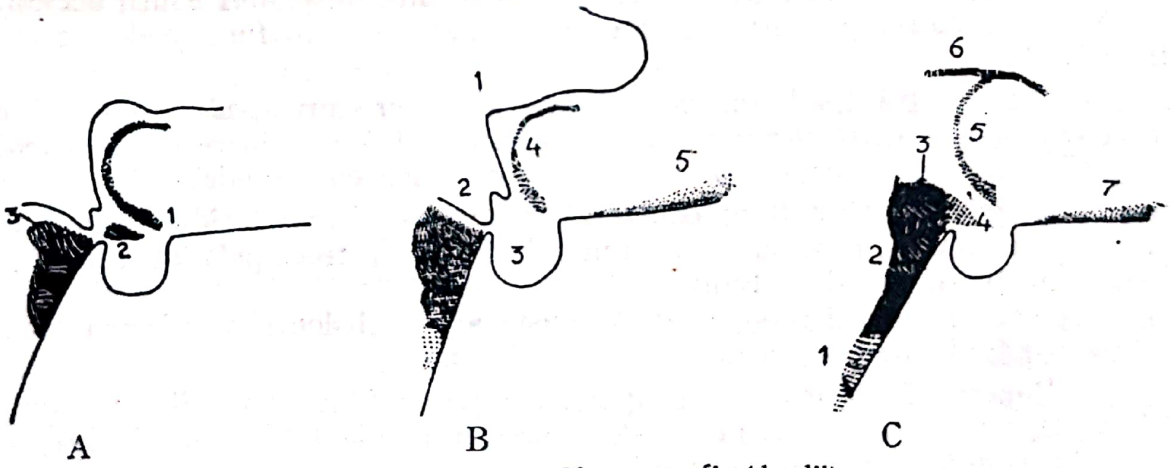

Fig. 198 A, B, C — **Cisternografie** (detalii).

A: 1 — cisterna prechiasmatică ; 2 — cisterna retrochiasmatică ; 3 — cisterna interpedunculară.

B: 1 — ventriculul al III-lea ; 2 — recesus-urile suprachiasmatice ; 3 — șaua turcească ; 4 — cisterna lamei terminale ; 5 — cisterna subfrontală.

C: 1 — cisterna prebulbară ; 2 — cisterna prepontină ; 3 — cisterna interpedunculară ; 4 — cisterna retrochiasmatică ; 5 — cisterna lamei terminale ; 6 — cisterna pericaloasă ; 7 — cisterna subfrontală.

d) **Cisterna pericaloasă**

Pe imaginile *de profil* aceasta apare ca o bandă concentrică cu plafonul ventriculilor laterali, la cîțiva mm deasupra lor.

Pe imagini *de față*, cisterna pericaloasă este reprezentată de o lamă aerică orizontală situată la 0,5 cm deasupra septum-ului pellucidum.

În P.E.G., pacientul fiind în poziție „așezat", drumul parcurs de aerul introdus subarahnoidian este următorul:

Calea ventriculară. Cînd capul pacientului este flectat (linia orbito-meatală făcînd un unghi de 20—25° cu orizontala), aerul urcă pe fața posterioară a măduvei, a bulbului și umple, progresiv, marea cisternă. De aici, prin gaura Magendie pătrunde în V_4, apoi prin apeductul lui Sylvius, umple parțial V_3 și în continuare, prin orificiile Monro, pătrunde în ventriculii laterali.

Calea cisternală. Cînd capul este *foarte flectat*, aerul pătrunde în marea cisternă (pe fața superioară a cerebelului), apoi în cisterna venei lui Galien și de aici în cisterna pericaloasă și în cea a velum interpozitum.

Cînd capul este *foarte deflectat*, aerul ia calea anterioară a cisternei prebulbare, prepontine și interpedunculare. De acolo sînt posibile două căi: din cisterna interpedunculară, aerul trece parțial în cisterna marii vene Galien sau a doua posibilitate — o parte din aer ajunge în cisterna chiasmatică, cisterna laminei terminalis și cisterna pericaloasă. În sfîrșit, aerul ajunge la nivelul convexității creierului, de o parte și de alta a coasei.

Se recomandă ca inițial să se contrasteze sistemul ventricular, pentru că dacă se contrastează la început cisternele, trecerea ulterioară a aerului în cavitățile ventriculare devine, adesea, imposibilă.

Repere radio-anatomice ale sistemului ventricular.

— Mijlocul apeductului lui Sylvius se află, în medie, la 34 mm de dorsum-ul selar;

— Distanța dintre planșeul V_4 (porțiunea mijlocie) și dorsum-ul selar variază între 33 mm și 40 mm, în medie 36 mm;

— Apexul V_4 este la aproximativ 30—40 mm de planul găurii occipitale.

Aceste distanțe prezintă mari variații anatomice, în funcție de dimensiunile craniului.

— Reperul lui Lysholm pentru aprecierea originii apeductului Sylvius: partea superioară a apeductului se află la unirea 1/3 anterioare cu 1/3 medie a unei linii care unește apofizele clinoide posterioare cu lambda.

— Ruggiero și Castellano consideră că o perpendiculară ridicată pe o paralelă la planul bazilar, prin punctul cel mai decliv al V_3, trece prin locul de implantare al apeductului lui Sylvius.

Deplasarea acestui reper poate fi constatată în dislocările pedunculilor cerebrali și a părții posterioare a V_3.

— Reperul Twining, pentru aprecierea pe un film de profil a poziției V_4: mijlocul V_4 (la nivelul planșeului) este, aproximativ, la 1/2 distanței între tuberculul selar (clinoidele anterioare) și inion (protuberanța occipitală internă) (fig. 192).

3. TEHNICI PNEUMOENCEFALOGRAFICE

PNEUMOENCEFALOGRAFIA TOTALĂ

La noi este mult mai frecvent folosită, în raport cu P.E.G. fracționată sau cu ventriculografia, avînd drept *contraindicație absolută posibilitatea existenței unui proces expansiv intracranian* t u m o r a l (cu edem papilar sau stază venoasă la fundul de ochi).

Dincolo de această contraindicație absolută, P.E.G. totală se indică în *scop diagnostic*, în afecțiunile intracraniene netumorale și în *scop terapeutic*.

Metoda constă în umplerea cu aer, într-un singur timp, a spațiilor lichidiene intracraniene, ventriculi și cisterne.

Inițial, prin puncție lombară se extrăgea o cantitate considerabilă de l.c.r. (aproximativ 100 cm^3) și se introduceau 80—120 cm^3 de aer.

În prezent, prin puncție lombară (sau suboccipitală), pacientul fiind în poziție „așezat", extragem 25—35 cm^3 de l.c.r., introducînd o cantitate similară de aer (în nici un caz mai puțin).

În scop diagnostic, metoda se folosește frecvent în traumatologie (diagnosticul hematoamelor intracraniene), în aprecierea existenței afecțiunilor inflamatorii ale creierului, a sechelelor acestora, în patologia degenerativă, în diagnosticul malformațiilor congenitale, în diagnosticul unor hidrocefalii etc.

În scop terapeutic, în anumite forme de epilepsie, după P.E.G. se spațiază crizele, iar o serie de acuze subiective posttraumatice se atenuează sau dispar prin efectul P.E.G.

În vederea practicării metodei, o pregătire adecvată a pacientului (barbiturice și antihistaminice) poate evita sau reduce efectele nedorite ca : lipotimie sau apariția unei crize convulsive.

Evitarea unor „accidente" ca : agravarea semnelor neurologice existente sau apariția unei angajări amigdaliene se poate face printr-o indicație judicioasă și o tehnică adecvată.

Privind agravarea stării clinice (sau apariția unei cefalei rebele), Rovit și colab. (1972) au emis ipoteza că se produce o dilatație ventriculară — o hidrocefalie, ca urmare a efectului aerului (introdus) asupra suprafeței ependimare, ventriculare. Aerul ar împiedica rezorbția de l.c.r. și, în consecință, ventriculii se lărgesc compensator, pentru a oferi o suprafață ependimară sporită, necesară transferului l.c.r. prin pereții săi.

Imaginile radiologice în P.E.G. totală, se iau în incidența A-P, P-A și de profil, știindu-se că aerul ocupă spațiile superioare (proclive), deasupra nivelului lichidian, din diversele sectoare ale sistemului ventricular.

Simptomatologia clinică și alte metode paraclinice contribuie la o bună interpretare a imaginilor P.E.G. obținute.

Pe filmele realizate se poate constata :

— necontrastarea sistemului ventricular și aer epicerebral cu aspect normal (repartizat uniform) ; această situație, de obicei, nu este patologică ;

— necontrastarea sistemului ventricular și nici a spațiilor subarahnoidiene, datorită unui defect de tehnică sau datorită unui sindrom de H.I.C. (de exemplu un hematom extradural acut-supraacut, posttraumatic) ;

— injectare de aer, subdural, situație obținută cînd bizoul acului de puncție este lung. Acest incident este ușor de recunoscut pe imaginile de profil, cînd se obține o claritate curbă, situată în spatele clivusului și a dorsum-ului selar, iar pe imaginile de față aerul se colectează paralel cu coasa creierului și cu cortul cerebelului. În această situație se repetă puncția ;

— uneori se produce contrastarea spațiilor subarahnoidiene, intracraniene, numai la nivelul unui emisfer, datorită unui edem cerebral manifest, la nivelul celuilalt emisfer. Examenul nu este concludent ;

— se poate contrasta numai un ventricul lateral și V_3, care fiind normal situați, cu formă și dimensiuni normale, nu implică o situație patologică. Dacă

aceștia sînt deplasați sau au dimensiuni sporite, examenul P.E.G. trebuie completat prin angiografie ;

— sistemul ventricular se contrastează simetric, are sediu, formă și dimensiuni normale ; aerul epicerebral, subarahnoidian uniform repartizat. În această situație, se exclude prezența unui proces expansiv, endocranian, înlocuitor de spațiu ;

— în situații patologice, sistemul ventricular este deplasat în diferite direcții ; poate fi deformat, atras sau comprimat, poate avea dimensiunile modificate (sporite sau reduse) ;

— spațiile subarahnoidiene pot avea dimensiuni sporite, de obicei concomitent cu sporirea dimensiunilor sistemului ventricular și, în această situație, este vorba de atrofie cerebrală corticală, respectiv cortico-subcorticală.

Se pot constata și alte aspecte în P.E.G.-totală, dar vor fi prezentate la capitolul de patologie.

PNEUMOENCEFALOGRAFIA FRACȚIONATĂ (P.E.G. FRACȚIONATĂ)

Este un examen mai dificil, care implică o masă radiologică basculantă, port-casetă verticală, ideal fiind craniograful, al cărui tub mobil în jurul capului pacientului face să se poată lua imagini în diferite incidențe fără a mișca bolnavul. Un sistem tomografic, cu baleiaj complex, este obligatoriu pentru un serviciu de specialitate.

Studiul diferitelor segmente ale sistemului cavitar — lichidian intracranian se face prin incidențe de față și de profil, cu raza centrală cît mai perpendiculară pe regiunea de studiu.

Se extrag, fracționat, cantități mici de l.c.r. și se introduc aproximativ aceleași cantități de aer, niciodată mai puțin.

Întotdeauna cantitatea de aer injectată trebuie să fie mai mare decît cantitatea de l.c.r. extras, aceasta pentru a evita o angajare a amigdalelor cerebeloase (în cazul unui sindrom de H.I.C.) ca urmare a unei eventuale scăderi a tensiunii în spațiile subarahnoidiene.

Pregătirea pacientului este asemănătoare ca pentru P.E.G.-totală, iar indicațiile majore ale examenului sînt :

— diagnosticul unui proces înlocuitor de spațiu intracranian fără sindrom de H.I.C. ;

— diagnosticul atrofiilor cerebrale de diferite cauze.

Tehnica P.E.G. fracționate.

Diferitele modalități de efectuare a acestui examen sînt variante ale tehnicii lui Lindgren-Ruggiero :

a) Pacientul este în poziție „așezat", de profil, cu linia orbito-meatală la 25° față de orizontală ;

— se extrag cîteva picături de l.c.r. (prin puncție lombară) și se introduc, încet, 5 cm^3 de aer (introducerea rapidă a aerului este o cauză de eșec al căii ventriculare) ;

— primul film se realizează cu raza incidentă centrată pe șarniera cervico-occipitală (dacă există tomograf se face o secțiune tomografică medio-sagitală). Acest prim film este fundamental ; prin el se verifică dacă aerul a luat calea ventriculară și dacă nu există o herniere a amigdalelor cerebeloase — situație cînd examenul este oprit imediat.

b) Dacă aerul a luat calea ventriculară, se injectează, lent, 8—10 cm^3 de aer;
— se ia un al doilea film, centrarea făcîndu-se la cîțiva cm deasupra conductului auditiv extern.

Se constată V_4, apeductul și partea superioară a V_3 ; se verifică dacă umplerea plafoanelor ventriculilor laterali este simetrică ;
— se fac două filme de față : unul cu raza dreaptă (incidență P-A) și altul cu raza înclinată 15°, cranial.

Se developează și se interpretează filmele.

În continuare, se extrag 8—10 cm^3 de l.c.r. și se urmărește completarea umplerii ventriculilor laterali, pentru care sînt necesari, în total, 20—25 cm^3 de aer.

c) Se face o ultimă injectare de 5 cm^3 aer, capul pacientului fiind foarte deflectat și se constată injectarea cisternelor feței anterioare a trunchiului cerebral.

d) Se flectează, lent, capul pacientului pînă la poziția inițială. Se iau trei filme : unul de profil și două de față (unul cu raza înclinată cranial), care permit să se constate : V_4, apeductul lui Sylvius și partea postero-superioară a V_3, cisternele fosei posterioare.

e) Se retrage acul, bolnavul este culcat în decubitus dorsal și, în această poziție, aerul va ocupa partea anterioară a sistemului ventricular — coarnele frontale și partea anterioară a V_3.

Se fac trei filme : unul de profil, cu raza incidentă orizontală (centrat pe șaua turcească) ; un film de față, cu raza centrală, verticală și altul cu raza centrală înclinată 30° (incidență fronto-suboccipitală).

f) Pacientul este plasat în procubitus (manevră rapidă) și, în această poziție, aerul este colectat în partea posterioară a corpurilor ventriculilor laterali, în carefururi și coarnele occipitale, în partea posterioară a V_3 și a coarnelor temporale.

Se iau trei filme : unul de profil, cu raza orizontală (centrat deasupra conductului auditiv extern), și alte două — de față, unul cu raza incidentă verticală și altul în incidență suboccipito-frontală (înclinație 30°).

g) Examenul se va termina prin studiul coarnelor temporale (partea anterioară a acestora), evidențierea acestor segmente fiind mai facilă la copii și dificilă la adulți.

La copii, din poziția de procubitus, se schimbă poziția capului și a corpului cu 180° pentru a plasa pacientul în decubitus dorsal. Se obține contrastarea bilaterală a coarnelor temporale.

La adulți, din poziția „așezat", se împinge brusc bustul în spate și se hiperdeflectează capul ; astfel aerul din ventriculii laterali (corpuri, carefururi) va contrasta și coarnele temporale, vizibile pe imagini de față. În afara acestei contrastări globale, contrastarea separată a fiecărui corn temporal este și mai dificilă.

VENTRICULOGRAFIA GAZOASĂ

Metoda se practică exclusiv în mediul neurochirurgical. Realizată de Dandy în 1918 (și descrisă în 1919) aceasta constă în :
— trepanopuncție, de obicei occipitală (rareori frontală), bilaterală, simetrică ;
— injectare de aer, numai de o singură parte, pe partea presupusă sănătoasă ;

Scanned with OKEN Scanner

Injectarea se face lent și se introduce o cantitate de aer corespunzătoare cantității de l.c.r. extras. Chiar în aceste condiții, hipertensiunea intracraniană existentă sporește, datorită unei hipersecreții lichidiene, reactivate. Acest pericol poate fi înlăturat prin extragerea aerului după efectuarea filmelor sau odată cu extragerea tumorii.

Dacă nu se procedează astfel, agravarea cazului este foarte rapidă, ducînd la exitus;

— efectuarea imaginilor radiologice.

Realizîndu-se un contrast „negativ" al cavităților lichidiene, (în comparație cu masa cerebrală), aceste cavități devin radiologic vizibile.

Se mobilizează, corespunzător, capul pacientului, și se folosesc incidențe adecvate regiunii interesate.

După injectarea aerului în poziție „așezat", bolnavul este plasat în decubitus dorsal, cu linia orbito-meatală, verticală. Se fac trei incidențe: una de față, una semiaxială (capul hiperflectat, raza incidentă verticală) și alta de profil, cu raza incidentă orizontală.

În aceste condiții se studiază: coarnele frontale, poziția septum-ului pellucidum, morfologia părții anterioare a V_3. Dacă ventriculii au dimensiuni sporite, aerul fiind insuficient nu se contrastează V_3, sau se evidențiază numai parțial; în aceste condiții, se deflectează capul și se face o nouă radiografie, de profil, tot cu raza incidentă orizontală (aerul va pătrunde mai ușor prin orificiile Monro în V_3).

Pentru studierea segmentelor posterioare ale sistemului ventricular, bolnavul este plasat (brusc) în procubitus; se vor efectua trei imagini: de față, semiaxială (cu raza incidentă verticală) și de profil (cu raza incidentă orizontală). În această poziție, o parte din aer pătrunde prin apeduct în V_4 și incidențele efectuate vor demonstra situația și morfologia acestor formațiuni.

Corpurile ventriculare (mai ales cînd cantitatea de aer este redusă) se studiază în poziție „așezat", prin imagini de profil și de față, cu raza incidentă orizontală.

Coarnele temporale, dificil de evidențiat mai ales separate, pot fi vizibile prin manevra Lindgren, care constă în a deplasa bolnavul din procubitus în decubitus dorsal, ținînd în permanență capul pacientului în așa fel încît cornul temporal respectiv să fie mai ridicat decît cel frontal de aceeași parte.

Ventriculografia „a minima"

Este o variantă de tehnică a ventriculografiei gazoase; se folosește rar și are ca indicație neoformațiile fosei posterioare. Prin această tehnică se studiază partea posterioară a V_3, apeductul și V_4, avantajul metodei constînd în faptul că efectul traumatizant, edematogen, al introducerii unei mici cantități de aer, este mult mai redus decît în cazul ventriculografiei obișnuite.

Acest procedeu implică o tehnică riguroasă și o experiență adecvată.

În cazul ventriculografiei gazoase, interpretarea imaginilor se referă la poziția în ansamblu a sistemului ventricular, la dimensiunile și forma acestor cavități, modalitatea de umplere etc.

Indicațiile metodei ventriculografiei gazoase sînt precise:

— cînd P.E.G. fracționată și dirijată este riscantă sau cînd este neconcludentă;

— cînd se suspectează un proces expansiv endocranian înlocuitor de spațiu, cu *sindrom de H.I.C.*;

— în sindromul de H.I.C. cu hidrocefalie, de cauză subtentorială sau supratentorială.

Ventriculografia gazoasă precede (imediat) intervenția chirurgicală sau, în alte cazuri implică o *decompresiune rapidă* cînd apar semne de angajare sau de edem cerebral grav, ca urmare a acestui examen.

În anumite situații, tehnica este completată prin iodoventriculografie (sau Dimer-x intraventricular).

CISTERNOGRAFIA GAZOASĂ

Scopul metodei este evidențierea, prin contrast aeric, a cisternelor de la baza craniului.

Metoda constă în a introduce cîțiva cm^3 de aer, subarahnoidian pe cale lombară, fără a extrage l.c.r.

La început, pacientul este situat în poziție de discret Trendelenburg, iar după retragerea acului de puncție, este plasat în decubitus dorsal, cu bustul ușor ridicat. Prin această manevră, aerul introdus urcă lent pe fața anterioară a măduvei și apoi pătrunde în cisternele bazei craniului.

Examenul este, în general, foarte bine tolerat și poate completa o ventriculografie gazoasă (sau lipiodolată); cînd prin P.E.G. nu s-au contrastat cisternele bazale, metoda este de asemenea indicată.

VENTRICULOGRAFIA CU CONTRAST POZITIV

Ca și în cazul ventriculografiei (sau P.E.G.) gazoase, principiul metodei este folosirea unui contrast artificial, respectiv substanțe opace la Rx (cu indice de absorbție superior față de cel al l.c.r.), care fac vizibil sistemul ventricular, prin *contrast pozitiv*.

După ce Luckett și Stewart (1912) au observat, incidental, pe o radiografie a unui traumatizat cranio-cerebral, prezența aerului în S.V. intracranian, Dandy pune la punct metoda ventriculografiei gazoase, iar Sicard, Laplane (1923) au introdus, pentru prima dată, o substanță opacă în S.V., injectînd Lipiodol prin puncție ventriculară, cu ajutorul unei găuri de trepan occipitale.

Inițiatorii acestei tehnici, fiind nemulțumiți de aportul metodei în diagnosticul neurochirurgical, o abandonează, dar tehnica devine uzuală (începînd cu 1928, în Argentina) datorită lui Manuel Balado (Alex. Săceanu, 1971). Balado introduce și termenul de *iodoventriculografie* și, împreună cu Carrillo, vor publica numeroase lucrări privind importanța metodei în stabilirea diagnosticului neurochirurgical.

În Europa, datorită rezervei asupra folosirii substanțelor de contrast, metoda a pătruns greu, considerîndu-se că lipiodolul ar irita, manifest, ependimul ventricular (Lysholm și școala suedeză). Acest presupus inconvenient, alături de perfecționarea ventriculografiei gazoase și apariția P.E.G. fracționate, au făcut ca iodoventriculografia să nu fie folosită pe scară largă (Alex. Săceanu, 1971). Extinderea metodei se produce după descoperirea *Pantopaculul* (1942), după folosirea substanțelor iodate pentru reperaj în intervențiile stereotaxice (Talairach, 1960) și datorită lucrărilor lui Bull, Horovitz, Gonsette, Cornelis și Dereymaker, Legré și colab., Pradat și colab. etc., după 1960 (Alex. Săceanu, 1971).

Apar și tehnici noi, „Cateterizarea directă a V_3" sau „Panventriculografia" (Portera, 1966) și, concomitent, se introduc în uz *substanțe radioopace hidrosolubile.*

În prezent, în funcție de indicații și experiența serviciilor de neuroradiologie, se folosesc substanțe radioopace *liposolubile* și *hidrosolubile.*

Substanțe radioopace liposolubile

Lipiodolul și derivații săi. Descoperit de Lafay (1901), pînă la Sicard și Forestier (1921—1923), Lipiodolul a fost folosit numai în scop terapeutic (este un ulei de mac pe al cărui ester de glicerină se fixează iod). Prezentînd și inconveniente, a fost scos din practica curentă a iodoventriculografiei, în majoritatea serviciilor de profil.

Derivații săi (esteri etilici) ; Lipiodol F. (fluid), Lipiodol U.F. (ultrafluid), mai fluizi și mai puțin toxici i-au luat locul în arsenalul de diagnostic.

Pantopacul și derivații săi. Pantopacul (myodilul englezesc) a înlocuit, în țările anglo-saxone, Lipiodolul și derivații săi, în realizarea mielografiei și a ventriculografiei. Produsul este rezultat din iodarea directă a acidului iodo-fenil-undecilic ; este un iodo-fenil-undecilat de etil.

Realizează un contrast discret mai slab decît Lipiodolul (dar suficient), în schimb se fragmentează mai greu, este mai resorbabil (aproximativ 1 ml/an) și netoxic pentru ependimul ventricular.

Duroliopacul (mono-iodo-stearatul de etil), de asemenea substanță liposolubilă, este introdus în practică după 1967. Realizează o opacifiere a S.V. asemănătoare cu produșii anteriori, dar este mult mai fluid și, în plus, mult mai resorbabil.

Substanțe radioopace hidrosolubile.

Prin analogie cu angiografia cerebrală, ventriculografia cu contrast pozitiv se poate realiza și cu produși conținînd sare de metilglucamină a acidului iotalamic (Conray sau Contrix-28). Aceste produse sînt difuzabile și resorb rapid, în schimb fiind toxice pentru sistemul nervos central (epileptogene), nu se folosesc pe scară extinsă (se folosesc cu mari precauții).

Produsul *Dimer-iotalamic* are toxicitatea cea mai redusă pentru S.N.C., dar deocamdată, substanțele radioopace hidrosolubile sînt folosite, cu predilecție, pentru injectare subarahnoidiană, în cazul neoformațiilor cozii de cal (Dimer-X, locarmat de metilglucamină), în patologia rahi-medulară distală.

Tehnica ventriculografiei cu contrast pozitiv

Există numeroase tehnici care se deosebesc prin : calea de abord a S.V., poziția inițială a pacientului, modul dirijării substanței de contrast, tehnica radiologică etc.

Noi procedăm în modul următor :

— se dă o gaură de trepan frontală, prin care, cu ajutorul unui trocar, se introduc 3—4 ml de substanță iodată liposolubilă (capul fiind flectat) ;

— se urmărește, prin sistem T.V., migrarea substanței radioopace din ventriculul lateral respectiv (prelungirea frontală), prin orificiul Monro, V_3, apeductul lui Sylvius și V_4 ;

— se radiografiază diferitele momente ale dirijării substanței de contrast, — de față și de profil — cu raza incidentă orizontală (pacientul fiind în poziție „așezat"). (fig. 199, 202).

Va trebui evitată pătrunderea inițială a substanței de contrast în cornul temporal, de unde redirijarea acesteia este dificilă.

Scanned with OKEN Scanner

— Examenul se continuă pînă cînd, în condiții normale, substanța de contrast iese din V_4 prin orificiul Magendie și pătrunde în marea cisternă ; de aici, datorită gravitației, ajunge în fundul de sac dural.

Indicațiile metodei

Indicația majoră a ventriculografiei cu contrast pozitiv este explorarea segmentului median al sistemului ventricular, adică V_3, apeduct Sylvius și V_4.



A B

Fig. 199 — **Ventriculografie cu contrast pozitiv.**

A. — Introducerea produsului de contrast (Lipiodol, Dimer-X) prin puncția cornului frontal (2) cu ajutorul unui trocar (1) ; în caz de Lipiodol se folosește poziția „așezat", iar în caz de Dimer-X, decubitus-ul dorsal. Produsul de contrast se scurge din cornul frontal în V_3, apeduct Sylvius și V_4. B. — incidența de față ; ventriculul al III-lea (1) ; apeductul lui Sylvius (2) ; ventriculul al IV-lea (3).

În acest context, sînt necesare cîteva precizări :

— în neoformațiile fosei posterioare, metodele de radiodiagnostic cu contrast negativ (mai frecvent folosite) sînt uneori neconcludente (S.V. caudal fiind contrastat insuficient datorită hipertensiunii intracraniene) ;

— angiografia vertebrală, în anumite cazuri, poate avea numai aport orientativ ;

— calitatea imaginilor cu contrast pozitiv este superioară, iar metoda, în sine, este mai puțin traumatizantă, mai ușor suportată de pacienți (copii, bolnavi tarați etc.) ;

— în neoformațiile fosei posterioare, ventriculografia lipiodolată este mai indicată (cînd hipertensiunea intracraniană este manifestă), decît ventriculografia gazoasă, care produce modificări mai consistente ale dinamicii l.c.r. ; alegerea unei metode cu contrast negativ în diagnosticul tumorilor fosei posterioare depinde, înainte de toate, de riscul *angajării* — evaluat clinic (Fischer, Dechaume, 1968).

— Alex. Săceanu (1971) consideră că „nici o schemă rigidă nu trebuie folosită în ordinea folosirii metodelor neuroradiologice privind diagnosticul tumorilor fosei posterioare ; echipa neuroradiolog-neurochirurg trebuie să acționeze conform principiului că riscul să nu fie mai mare decît beneficiul" ;

— în cazul stenozelor de apeduct, imaginile false obținute prin contrast aeric pot fi lămurite prin iodoventriculografie (uleiurile iodate pot trece pe unde aerul nu demonstrează continuitate) ;

— ventriculografia cu contrast pozitiv nu implică o intervenție neurochirurgicală imediată ;

Scanned with OKEN Scanner

— în procese expansive care interesează V_3, ventriculografia cu contrast negativ este concludentă în majoritatea cazurilor ; fac excepție localizările posterioare, pentru al căror diagnostic de certitudine se impune iodoventriculografia ;

— ventriculografia cu contrast pozitiv poate aduce precizări în etiologia hidrocefaliei sugarului și a copilului mic (eventual obstacol în scurgerea l.c.r. și sediul lui), completînd un examen pneumoencefalografic ;

— în chirurgia stereotaxică, contrastarea aerrică a V_3, sau prin uleiuri iodate (Talairach) permite reperarea comisurii anterioare și a comisurii posterioare (pe filme de profil) în vederea trasării liniilor de referință ale sistemului de reperaj.

Imagini patologice în ventriculografia cu contrast pozitiv

Diferite afecțiuni neurochirurgicale pot determina asupra S.V. următoarele categorii de imagini anormale :

— lipsa opacifierii unui segment al S.V. ;

— modificări de volum și de formă ;

— modificări de poziție.

Radiologic, se constată : *defecte de umplere, deplasări* sau *deformări* pentru anumite segmente, *stop* (blccaj) al substanței de contrast (complet sau incomplet, pasager sau persistent).

a) *Aspecte radiologice la nivelul V_3.*

— în cazul neoformațiilor care interesează segmentul anterior al V_3, acesta nu se contrastează, datorită unui proces expansiv intraventricular care umple această cavitate sau obstruează numai orificiul Monro respectiv ;

— uneori se poate constata, pe imaginile de profil, numai defect de umplere (ancoșă) la acest nivel, în masa substanței opace ;

— cînd este interesat segmentul posterior al V_3, prin neoformație intraventriculară sau tumoră pineală, pe imaginile de profil (în hiperextensie a capului sau decubitus dorsal) se constată : defect de umplere la acest nivel (convex anterior), obliterarea recesus-ului suprapineal și dilatarea V_3, obstruare, completă sau incompletă, a apeductului Sylvius.

b) *Aspecte radiologice la nivelul apeductului Sylvius.*

În majoritatea cazurilor, la acest nivel, se constată *stenoze netumorale* (congenitale sau inflamatorii) și *stenoze tumorale.*

Stenozele netumorale sînt localizate frecvent la nivelul originii apeductului ; ele determină sporirea volumului V_3 și al ventriculilor laterali. Morfologia modificată a apeductului poate sugera cauza stenozei : „ventriculizarea apeductului" cu aspect de „pîlnie" pledează pentru un proces de gliază ; contrastarea lui numai pe primii milimetri și dilatarea ulterioară sugerează o atrezie ; imaginea filiformă se întîlnește în stenozele inflamatorii, iar în cazul membranei ocluzive a apeductului, acesta este contrastat aproape complet, dilatat la capătul inferior (Alex. Săceanu, 1971) ;

— stenozele tumorale ale apeductului implică, frecvent, devierea acestuia și o hidrocefalie internă mai moderată (în comparație cu cea realizată de obstrucțiile apeductale netumorale).

c) *Aspectele radiologice întîlnite în obstrucțiile găurii lui Magendie* :

— obstrucțiile *congenitale* (malformative) întîlnite în sindromul Dandy-Walker (inperforarea orificiilor Magendie și Luschka) și în malformația Arnold-Chiari au următoarele aspecte radiologice : în primul caz, V_4 este mult dilatat și poate depăși conturul găurii occipitale ; apeductul este de asemenea dilatat, iar substanța de contrast realizează un stop complet și persistent la nivelul jonc-

țiunii cranio-cervicale ; în al doilea caz, evacuarea l.c.r. din V_4 este jenată, V_4 este alungit și coborît sub gaura occipitală, iar Lipiodolul este blocat cervical superior ;

— obstrucțiile *postinflamatorii* sînt determinate de un proces inflamator cronic (aderențial), de o arahnoidită a fosei posterioare sau chiar de o hemoragie subarahnoidiană.

Imaginile sînt asemănătoare ca în cazul sindromului Dandy-Walker, dar V_4 este, de regulă, mai puțin dilatat.

d) *Modificările S.V. produse de procesele expansive ale fosei posterioare.*

Alex. Săceanu (1971) sintetizează aceste modificări ca fiind dependente de : cerebel, V_4, trunchiul cerebral și unghiul ponto-cerebelos.

În general, se traduc prin diferite grade de : dilatare a ventriculilor laterali, a V_3, modificări morfologice și de poziție ale apeductului și ale V_4.

— Procesele expansive cerebeloase.

Cele de *vermis superior*, pe imaginile de profil, ancoșează unghiul postero-inferior al V_3, deplasează apeductul înainte (în „crosă de hochei"), îl dilată și îl obliterează, într-un stadiu tardiv ; deplasează caudal V_4. Pe imaginile de față, apeductul și V_4 nu sînt deplasate în plan frontal.

Procesele expansive ale *vermisului inferior*, pe imaginile de profil, cudează apeductul, deplasează înainte și în sus V_4, îl dilată și îi ancoșează versantul postero-inferior la nivelul plafonului; nu deplasează apeductul și V_4, în plan frontal.

Neoformațiile *emisferului cerebelos*, pe imaginile de față, deplasează V_4 de la linia mediană, iar pe imaginile de profil, acesta este împins înainte, păstrîndu-se forma triunghiulară.

— Procesele expansive ale V_4.

Cele intraventriculare (fig. 203) sînt, de obicei, ependimoame și papiloame. Această localizare dilată V_4, deplasînd planșeul înainte și pereții, lateral; plafonul este împins posterior. Substanța de contrast mulează extremitatea superioară a neoformației. Pe imaginile de față, V_4 are dimensiuni sporite și este nedeplasat.

— Procesele expansive ale trunchiului cerebral.

Acestea deplasează cranial porțiunea posterioară a V_3 și discret posterior apeductul și V_4 (pe imaginile de profil). În plan frontal, deplasarea laterală a formațiunilor ventriculare este minimă. Pe imaginile de profil : în tumorile *pedunculare*, apeductul este deplasat posterior, apoi vizibil numai la origine ; în tumorile *pontine*, apeductul este deplasat posterior și superior, planșeul V_4 este bombat și deplasat posterior pe linia Twining ; în tumorile *bulbare*, V_4 este deplasat posterior, uneori deformat, substanța opacă mulînd tumora.

4. APORTUL METODELOR P.E.G. ASPECTE PATOLOGICE

Privind aportul metodelor de neurodiagnostic — cu **contrast negativ**, nu se poate vorbi de o ordine prioritară ; patologia neurochirurgicală și neurologică, cu extrem de variatele aspecte pe care le implică pretinde, în vederea rezolvării, un diagnostic cît mai corect.

În acest context, diagnosticul poate fi stabilit sau completat în următoarele categorii de afecțiuni :

— în *hidrocefalii*, în *malformații cranio-cerebrale, craniene* și *cranio-vertebrale*, în *patologia degenerativă* (atrofiile cerebrale), în *patologia posttraumatică, patologia infecțioasă, tumorală*.

APORTUL METODELOR P.E.G. ÎN DIAGNOSTICUL HIDROCEFALIILOR

În realizarea hidrocefaliei, trei mari mecanisme pot fi incriminate :

— *hipersecreția de l.c.r.* (dată de obicei de un papilom coroidian secretant) constituie o eventualitate rară (2% din hidrocefalii) ; de sine stătătoare, această cauză pare că nu poate declanșa sau întreține o hidrocefalie (C. Arseni, 1978), precum nici :

— *insuficiența de resorbție* ;

— *blocajul mecanic* (intra- sau extraventricular) este factorul esențial în producerea unei hidrocefalii (Laurence, 1959), iar sediul obstacolului permite de a se distinge:

— hidrocefalie *comunicantă* (cu presiune normală), prin blocaj extraventricular la nivelul spațiilor subarahnoidiene al cisternelor de la baza craniului ;

— hidrocefalie *necomunicantă*, prin blocaj ventricular. În acest tip de hidrocefalie, obstacolul poate fi realizat de o imperforare congenitală a orificiului Magendie, de o arahnoidită bazală, de o stenoză a apeductului Sylvius etc.

Aspecte radiologice (fig. 204, fig. 205).

În hidrocefalia comunicantă, dezvoltată în cursul hemoragiilor meningeale, în evoluția unor meningite etc., P.E.G. obiectivează dilatația ventriculară, importanța sa. Se obțin precizări asupra sediului blocajului extraventricular, aerul oprindu-se la nivelul cisternelor bazale (în particular în cea optochiasmatică).

Trei elemente permit a diferenția această hidrocefalie de o atrofie cerebrală primitivă :

— absența acumulării de aer la nivelul șanțurilor convexității (în atrofia cerebrală aerul evidențiază aceste șanțuri, foarte dilatate) ;

— închiderea unghiului format de plafoanele ventriculilor laterali (pe imaginea A-P), (fig. 200) devenind sub 130° (acest unghi este mai mare de 140° în atrofia cerebrală, plafoanele fiind aplatizate) ;

— persistența prelungită a aerului în S.V.

Riscul relativ al metodei P.E.G. în diagnosticul hidrocefaliei face ca metoda să fie folosită cu multă precauție.

În hidrocefalia necomunicantă, se pot întîlni următoarele aspecte :

— în imperforarea congenitală a orificiului Magendie, aerul introdus pe cale lombară nu pătrunde în S.V. ; prin ventriculografie se constată sporirea dimensiunilor întregului S.V. ;

— în arahnoidele bazei (sau ale convexității), se constată, de asemenea, o dilatare a S.V., dar, spre deosebire de situația anterioară, la P.E.G. aerul pătrunde în V_4, arătînd sediul blocajului cisternal.

Aceste blocaje se produc în diverse perioade de evoluție ontogenetică. Astfel, cînd blocajul este secundar unei infecții virale intrauterine, nou-născutul va avea un craniu voluminos, cu suturile disjuncte, iar prin transiluminare se va constata un S.V. foarte voluminos, cortexul fiind redus la o lamă subțire de țesut cerebral ; cînd blocajul este secundar unei hemoragii neonatale prin traumatism obstetrical, hidrocefalia se va constitui în lunile următoare, iar cînd blocajul este determinat de o meningită, hidrocefalia se poate produce în perioada copilăriei sau la adultul tînăr ;

— obstacolul poate fi realizat de o stenoză a apeductului Sylvius ; în acest caz, se constată o hidrocefalie supratentorială, cu sporirea dimensiunilor V_3, a

ventriculilor laterali (simetrică), cu derularea cisternei pericaloase, dilatarea cisternei venei lui Galien etc.

Cînd obstacolul este de cauză inflamatorie, se realizează o hidrocefalie care se instalează progresiv (cu semne craniene de H.I.C.), alteori cauza stenozei de apeduct este tumorală (tumoră de fosă posterioară sau tumori ale structurilor vecine, peduncul, tuberculi cvadrigemeni, epifiză) ;

— obstacolul poate fi și la alte niveluri ; o neoformație poate obstrua numai un orificiu Monro, antrenînd o dilatare a ventriculului lateral respectiv, iar o tumoră de hipotalamus (voluminoasă) poate împinge posterior apeductul și V_4 determinînd o hidrocefalie supratentorială.

În sfîrșit, o tumoră poate comprima o porțiune dintr-un ventricul lateral, creînd o dilatare selectivă (de exemplu, în cazul comprimării unui carefur ventricular cu originea cornului temporal se poate determina numai dilatarea acestuia).

În majoritatea situațiilor prezentate, metodele cu contrast negativ se completează prin ventriculografia cu contrast pozitiv.

II. APORTUL DE DIAGNOSTIC AL METODELOR P.E.G. PRIVIND MALFORMAȚIILE CRANIO-CEREBRALE, CRANIENE ȘI CRANIO-VERTEBRALE

a fost prezentat în Cap. III.

III. P.E.G. ÎN PATOLOGIA DEGENERATIVĂ

Acest capitol grupează ansamblul *atrofiilor cerebrale* care, schematic, cuprind:

Ca forme etiologice :
— atrofii secundare ;
— atrofii „idiopatice"

Ca forme anatomice :
— atrofii corticale,
— atrofii subcorticale,
— atrofii cortico-subcorticale.

O altă posibilitate de clasificare a aspectelor întîlnite este :
— atrofii localizate,
— atrofii difuze.

În vederea interpretării aspectelor P.E.G. întîlnite în atrofiile cerebrale, sînt necesare unele precizări :

— nu există un paralelism perfect între diversele tablouri clinice și diferitele forme anatomice ale atrofiilor cerebrale ;

— umplerea aerică a sistemului ventricular, a cisternelor și a șanțurilor corticale este variabilă ;

— pe imaginile radiologice, în poziții adecvate, în condiții normale, coarnele frontale se racordează la corpurile ventriculare sub formă de unghiuri ascuțite (fig. 206) ; carefurul (răspîntia ventriculară) are o lărgime de 15—18 mm, iar corpul ventricular (pe profil) are o înălțime de 15—20 mm ; V_3 are o lărgime de 4—8 mm (pe imaginile de față) ; șanțurile corticale, mai largi în regiunea frontală, nu trebuie să depășească 2—3 mm lărgime (fig. 207).

— imaginile P.E.G. variază cu vîrsta pacientului ; la copii, ventriculii au dimensiuni mai mici, iar șanțurile corticale sînt mai reduse ca lărgime. Lărgimea acestor elemente sporește cu vîrsta și nu se poate vorbi de o atrofie cere-

Scanned with OKEN Scanner

brală decît în cazurile cînd există fie o dilatare evidentă a sistemului ventricular (conturul lor devenind rotunjit), fie o sporire a lărgimii șanțurilor corticale, devenind trenee convergente (sau „plaje aerice").

Astfel, cînd S.V. are dimensiuni în limite normale, dar șunturile corticale sînt manifest lărgite (ca urmare a atrofiei și a retracțiilor circumvoluțiilor care le separă), aspectul este considerat *atrofie corticală*; cînd cortexul are aspect normal, dar se constată o dilatare a S.V. (hidrocefalie internă comunicantă), forma anatomică de atrofie cerebrală este *subcorticală*. (O posibilitate de apreciere a atrofiei periventriculare este prin calcularea *indicelui Evans*, care reprezintă raportul dintre distanța între prelungirile frontale — pe imaginea de față, și diametrul transversal al craniului la același nivel; cînd acest raport este între 0,25 și 0,30 se consideră că nu este o atrofie periventriculară; cînd acest raport este mai mare de 0,30, se apreciază gradul hidrocefaliei interne, implicit al atrofiei periventriculare) (fig. 201).

Frecvent, aceste două aspecte se asociază, realizînd *atrofia cortico-subcorticală*.

Grație imaginilor P.E.G. obținute, în tipurile anterioare de atrofii cerebrale se constată *forme localizate* și *forme difuze* (generalizate).

ATROFIILE CEREBRALE SECUNDARE

Au ca substrat dispariția celulelor nobile ale parenchimului care antrenează regresiunea fibrelor și o proliferare reactivă a nevrogliei și a țesutului conjunctiv perivascular; se produc fenomene de cicatrizare cu dispariția țesutului cerebral. Acest proces de atrofie cicatricială nu este dependent de felul agresiunii (tulburări vasculare, posttraumatice, inflamatorii, toxice), dar este în funcție de natura leziunii inițiale și de întinderea sa (atrofie cerebrală — corticală, subcorticală, mixtă, — circumscrisă sau difuză).

Forme localizate (circumscrise)

a) *atrofiile consecutive leziunilor vasculare*. Ca forme localizate, succed un ramolisment sau o hemoragie cerebrală. Zona afectată este ulterior invadată de țesut cicatricial, care, prin retracție, determină o dilatare ventriculară (de vecinătate), iar la nivelul cortexului, o denivelare (de exemplu, în cazul unui ramolisment în teritoriul A. sylviene, în timp, se poate constata dilatarea ventriculului lateral de partea respectivă cu participarea cornului frontal și temporal, iar cortextul regiunii rolandice și parțial al lobului temporal, este denivelat).

b) *atrofiile de origine traumatică*. Au același substrat și se produc, mai ales, după plăgi cranio-cerebrale sau contuzie cu dilacerare meningo-cerebrală localizată. În vecinătatea zonelor interesate apare o dilatație ventriculară și o depresiune corticală, respectiv o modificare a conturului ventriculului lateral corespunzător (fig. 208) și o zonă cu reținere suplimentară de aer (superficial).

Bilanțul sechelar posttraumatic, cu interes medico-legal, trebuie făcut prudent în funcție de leziunile organice și tulburările funcționale, în contextul altor examene paraclinice — și nu numai pe baza imaginilor P.E.G. Examenul P.E.G. este demonstrativ, dacă se urmăresc imaginile în timp, prin comparație. Boitelle (1953) consideră că atrofia cerebrală posttraumatică se constituie între 15—120 zile, leziunile atrofice progresive constatîndu-se la examene P.E.G. repetate.

c) *atrofiile din encefalopatiile infantile*. Mecanismul lor fiziopatologic este complex, iar dintre multiplele teorii emise consemnăm „teoria malformației", care

Scanned with OKEN Scanner

constă într-o porencefalie parțială sau totală tradusă P.E.G., printr-o zonă denivelată cu baza la cortex și vîrful la un ventricul, cu care poate comunica (ar fi rezultatul agenezici unui segment din veziculele cerebrale); se mai poate evidenția o dilatare ventriculară unilaterală sau o sporire a dimensiunilor S.V., bilaterală dar frecvent asimetrică.

Forme generalizate (atrofie difuză)

Delimitarea atrofiilor cerebrale în corticale — subcorticale, sau localizate (segmentare, circumscrise) — generalizate este schematică.

În marea majoritate a cazurilor, atrofia este mixtă, iar situațiile cînd este localizată sînt rare.

Formele de atrofie cerebrală *generalizată* (*difuză*) sînt mai tipice în cazul unor procese *infecțioase*, *toxice* sau *de origine vasculară*.

a) *Atrofiile de origine infecțioasă.*

Se întîlnesc secundar unor meningoencefalite de diverse cauze, dar, indiferent de agentul cauzal, pot apare sechele de atrofie cerebrală de diferite intensități, de regulă difuze, uneori cu discretă predominență într-o zonă delimitată.

Procesele infecțioase pot da și modificări la nivelul ependimului ventricular, realizînd aspecte discrete de hidrocefalie obstructivă; în cazul leziunilor leptomeningeale, P.E.G. poate să nu evidențieze șanțurile corticale, constatîndu-se numai dilatarea ventriculară.

b) *Atrofiile de origine toxică.*

Au diverse etiologii, dar atrofiile cerebrale sînt, în particular, frecvente în *intoxicațiile grave cu oxid de carbon* și în *etilism*.

În intoxicația cu oxid de carbon, datorită unor leziuni hemoragice-necrotice, în special în nucleii gri centrali (pallidum), imaginile P.E.G. demonstrează sporirea dimensiunilor coarnelor frontale care devin net convexe în incidența de față. Leziunile difuze, capilare și arteriolare, determină, în general, o atrofie subcorticală (dilatare ventriculară) și o atrofie corticală, mai frecventă la nivelul lobilor frontali. Imaginile pot fi asemănătoare cu cele întîlnite în schizofrenie.

În intoxicația cronică cu alcool, datorită carențelor vitaminice care determină hemoragii capilare și tulburări ale respirației celulare, se constată atrofii difuze sau localizate la nucleii gri centrali și regiunile periventriculare.

c) *Atrofiile de origine vasculară*

O altă cauză a atrofiilor generalizate este reprezentată de leziunile vasculare cerebrale. Dat fiind vîrsta la care survin, de obicei, aceste atrofii, frontiera dintre atrofiile de origine vasculară și cele idiopatice este dificil de stabilit. Oricum, într-o serie de situații (sindrom pseudobulbar cu ictusuri succesive de mică amploare), originea vasculară a atrofiilor generalizate nu poate fi pusă la îndoială.

În aceste cazuri se poate constata, prin P.E.G., o atrofie cortico-subcorticală difuză sau o atrofie cerebrală cu predominență subcorticală (dilatare evidentă a sistemului ventricular, veritabilă hidrocefalie internă).

ATROFII CEREBRALE IDIOPATICE

În această categorie de atrofii cerebrale, cauza determinantă este discutabilă. Dintre acestea se consemnează:

— în *epilepsie*, imaginile P.E.G. pot arăta o atrofie cerebrală localizată sau difuză, corticală și/sau periventriculară; în alte cazuri imaginile sînt nemodificate;

— în *coreea cronică* (Huntington), imaginile aerografice evidențiază atrofie cerebrală difuză ;

— în formele de *demență senilă* (în cadrul sindromului de involuție), atrofiile cerebrale difuze se găsesc asociate cu leziuni vasculare aterosclerotice, avansate. Asemenea leziuni vasculare se găsesc și la persoane vîrstnice, dar care nu prezintă modificări de involuție, precum și la persoane mai tinere. În ultimul timp, rolul factorului vascular în determinarea manifestărilor de involuție s-a restrîns, stabilindu-se implicațiile factorilor endocrini, enzimatici, a perturbărilor nutriționale ale celulelor nervoase etc.

Cînd se constată atrofii cerebrale la indivizii de vîrstă medie și cînd originea vasculară nu poate fi demonstrată într-un context clinic adecvat, se poate suspecta boala Pick sau Alzheimer :

— în boala Pick, care are mers progresiv spre sindrom de involuție, P.E.G. se constată atrofie corticală sub formă de zone circumscrise, predominantă în lobii temporali (și mai redusă în lobii frontali) ; este un proces atrofic difuz cu zone de electie ;

— în boala Alzheimer, procesul de atrofie cerebrală nu mai are caracter circumscris (predominant), este mai difuz, dar mai puțin evident.

Între aceste două sindroame există stadii intermediare, alimentînd, în plus, discuțiile privind atrofiile cerebrale idiopatice.

În această categorie de atrofii cerebrale „idiopatice", pe lîngă situațiile descrise anterior, mai sînt numeroase cazuri în care etiologia este încă nelămurită, așteptîndu-se aportul cercetărilor biochimice moderne.

Oricum, dincolo de etiologii și clasificări, atrofiile cerebrale beneficiază de posibilitatea de a fi diagnosticate și de a li se urmări evoluția și efectul terapeutic, prin metodele de explorare cu contrast aeric.

• *Atrofia cerebeloasă* se poate întîlni în cadrul unei atrofii globale sau izolată. Secțiunile tomografice în incidența „fosă posterioară, profil", pot evidenția o interesare vermiană sau/și emisferică : V_4 este dilatat, marea cisternă și cisternele fetei anterioare ale trunchiului cerebral sînt largi, de asemenea șanțurile subarahnoidiene.

IV. APORTUL METODELOR P.E.G. ÎN PATOLOGIA TRAUMATICĂ

În această pătologie, în condițiile actuale, folosirea metodelor de diagnostic cu contrast aeric este mult mai redusă ; diagnosticul paraclinic, de electie, este realizat de angiografie.

Hematoamele intracraniene (fig. 209, 210, 211) determină pe imaginile P.E.G. deplasări sau deformări ale S.V. ca oricare proces expansiv înlocuitor de spațiu ; metodele P.E.G. sînt folosite numai în cazuri de necesitate, cînd angiografia nu se poate realiza, sau este contraindicată.

Și în aceste situații, dar cînd clinic se suspectează un sindrom de H.I.C., P.E.G. este periculoasă, datorită posibilității de producere a conurilor de presiune, cu consecințele lor vitale.

Cînd, totuși, se efectuează P.E.G., cu precauție și numai în mediu neurochirurgical, pe imaginile realizate se poate constata :

— o deplasare, către partea opusă hematomului, a septum-ului pellucidum și a V_3, uneori denivelare a plafoanelor ventriculilor laterali sau deformări localizate ale contururilor. Dacă aerul mulează peretele intern al cavității unui

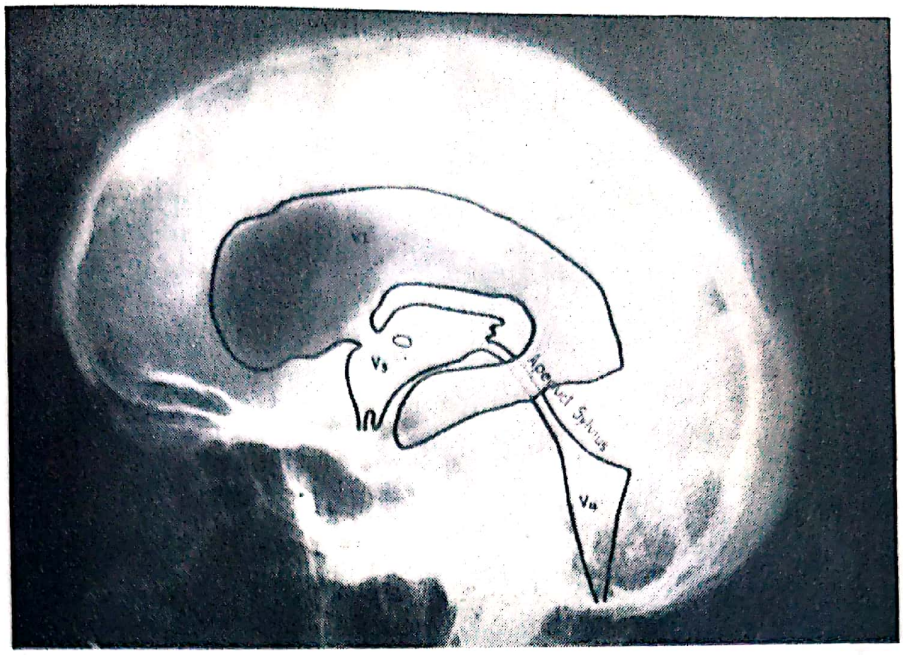

Fig. 191 — **Sistem ventricular, imagine de profil**

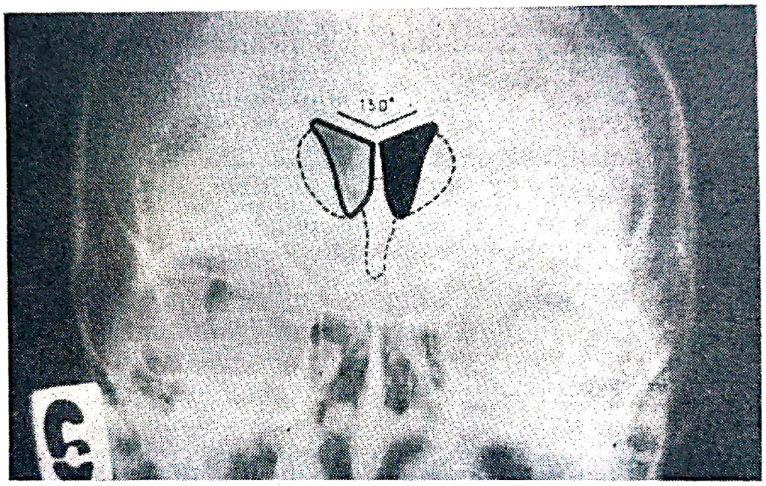

Fig. 200 — **P.E.G., imagine de faţă (unghiul plafoanelor ventriculilor laterali, normal 130°)**

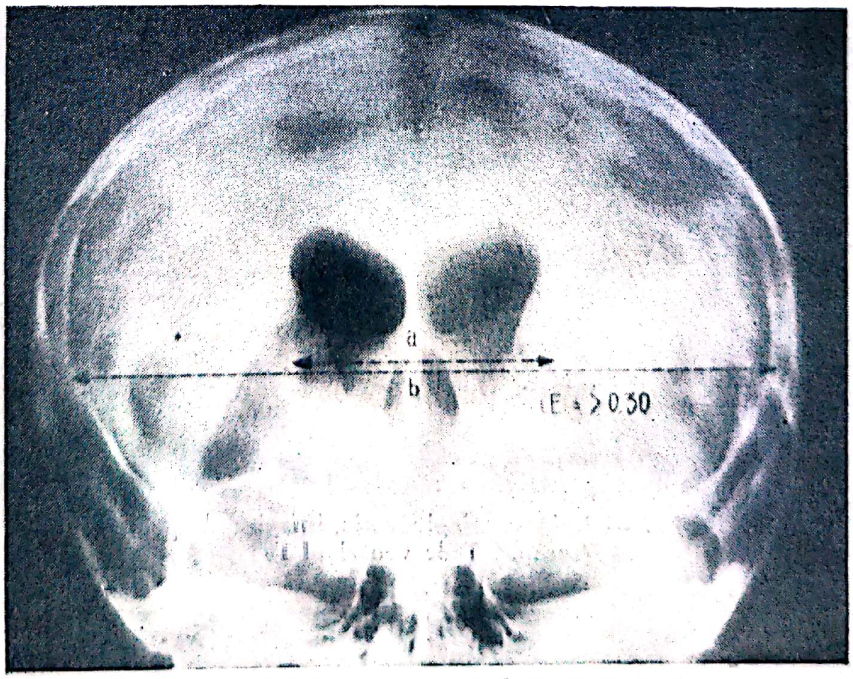

Fig. 201 — **P.E.G., imagine de faţă (Indicele Evans)**

Scanned with OKEN Scanner

Fig. 202 — **Iodoventriculografie, imagine de profil**
1 — ventricul lateral ; 2 — extremitatea posterioară a V_3 ;
3 — apeductul lui Sylvius

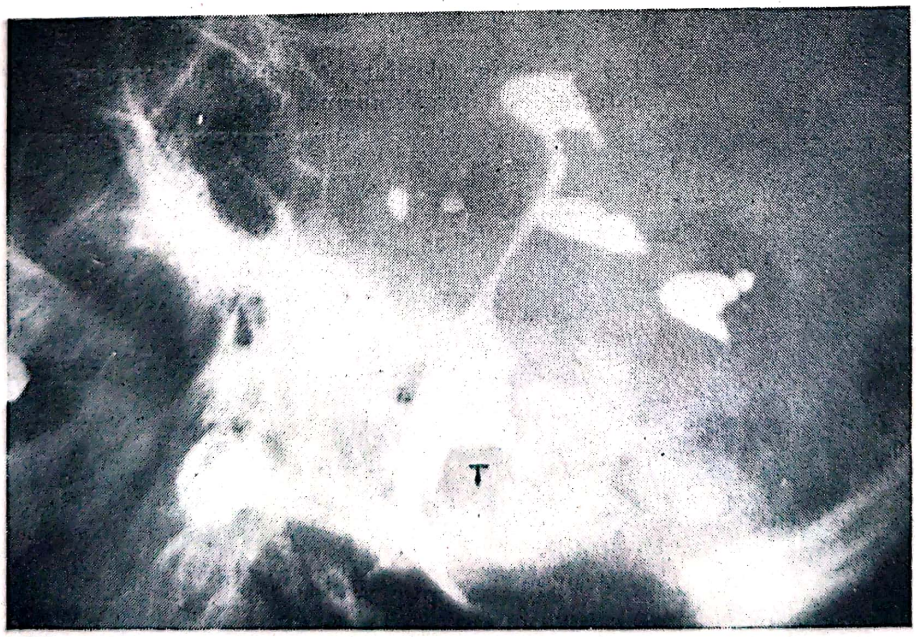

Fig. 203 — **Iodoventriculografie, imagine de profil.**
(tumoră-T de ventricul IV)

Scanned with OKEN Scanner

Fig. 204 — P.E.G., imagine de față.
Hidrocefalie internă asimetrică

Fig. 205 — P.E.G., imagine de față.
Hidrocefalie internă simetrică

Scanned with OKEN Scanner

Fig. 206 — P.E.G., imagine de față. Aspect normal

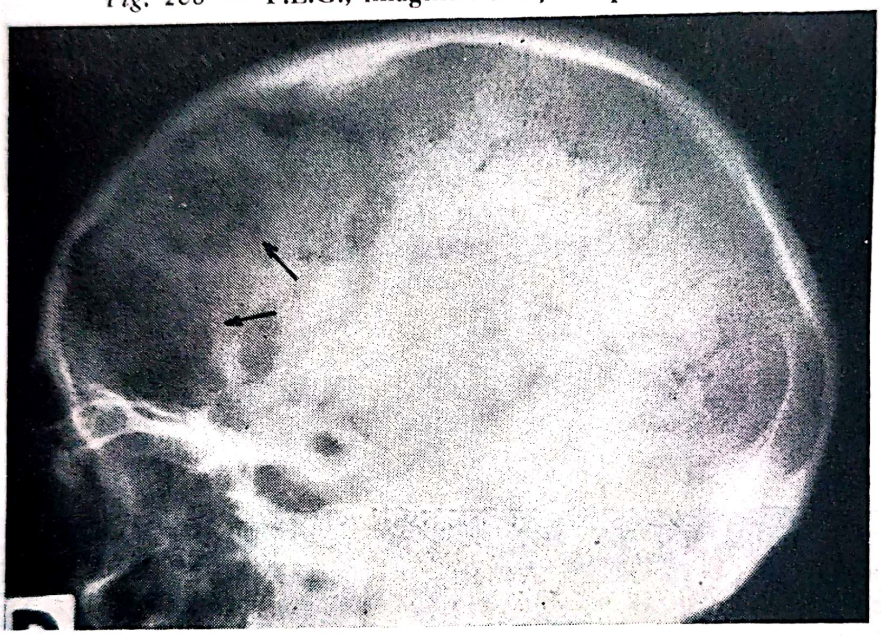

Fig. 207 — P.E.G., imagine de profil. Atrofie corticală difuză (predominant frontală) după abces frontal (operat)

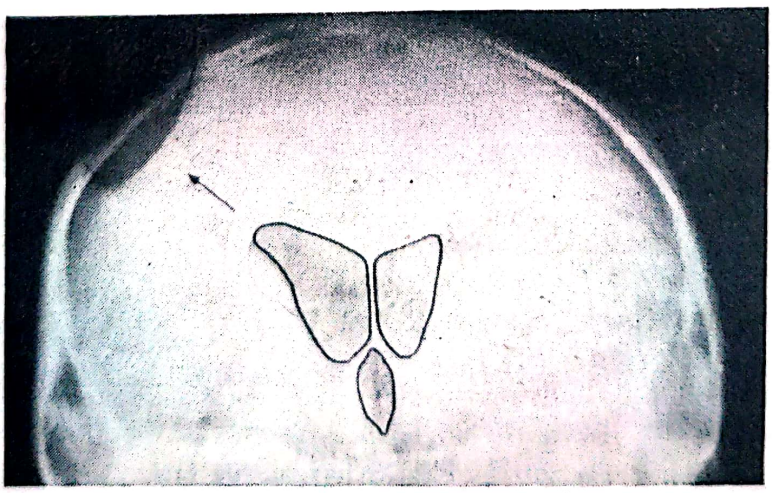

Fig. 208 — P.E.G., imagine de față. Atracție a unghiului supero-extern al ventriculului lateral drept

Scanned with OKEN Scanner

Fig. 209 — P.E.G., imagine de față.
Hematom extradural T-P stîng. Moderată deplasare către dr. a S.V. și reducerea diametrului transversal al ventriculului lateral stîng ; absența aerului epicerebral, emisferic stg. ; traiect liniar de fractură T-P stîng

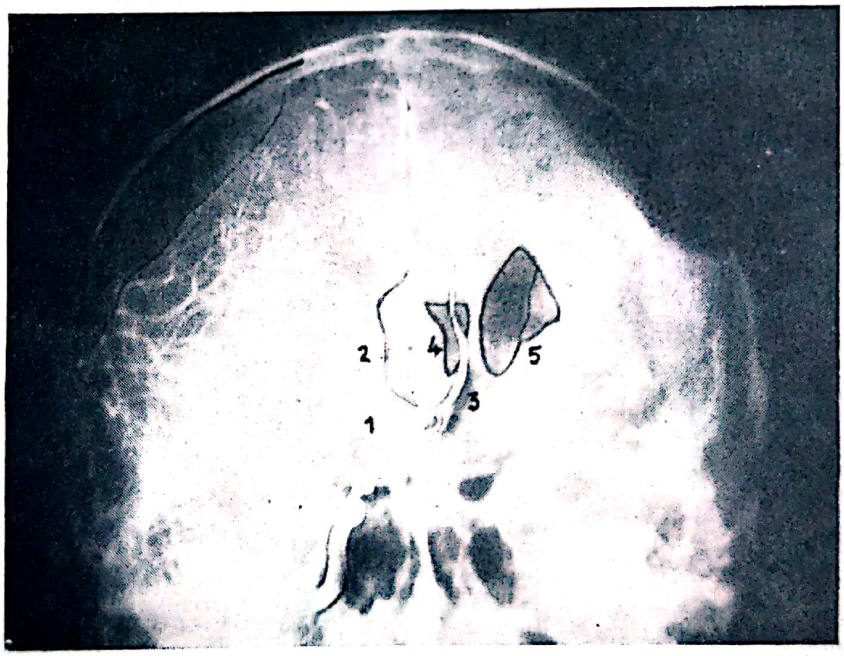

Fig. 210 — P.E.G. și angiografie carotidiană dr.
Hematom parieto-temporal dr. și lipsă de substanță osoasă parietal stîng.
Deplasare subfalciformă către stg. a arterei pericaloase dr. (3), A. fronto-polară (2) rămînînd în poziție normală, (localizare mai posterioară a hematomului) ; coborîre și deplasare medială a ventriculului lateral dr. (4) și atracția ventriculului lateral stg. (5) către craniectomie ; 1, A. carotidă internă

Scanned with OKEN Scanner

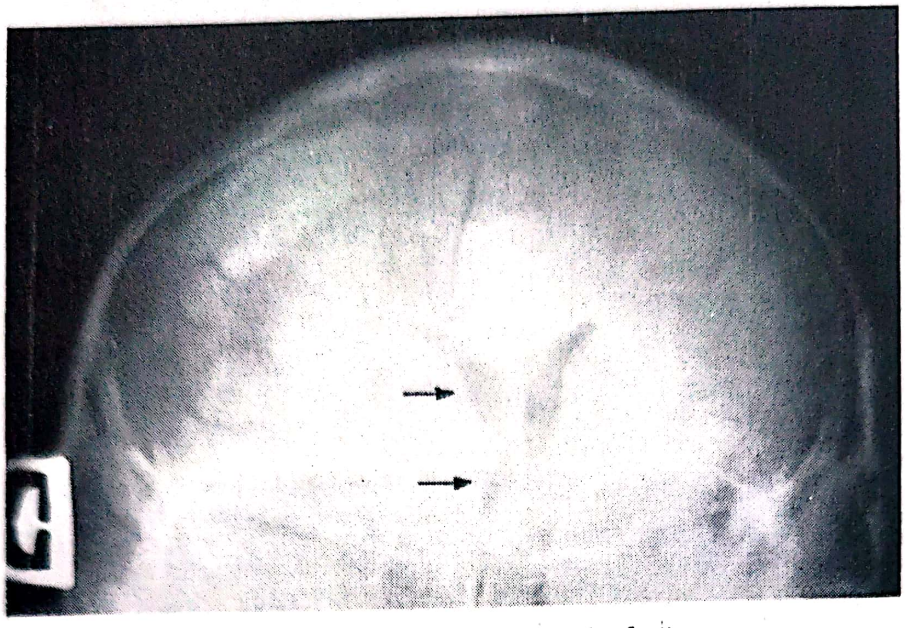

Fig. 211 — P.E.G., imagine de față.
Hematom extradural parieto-temporal dr., care deplasează către stg. sistemul ventricular ; focar de fractură T-P dr.

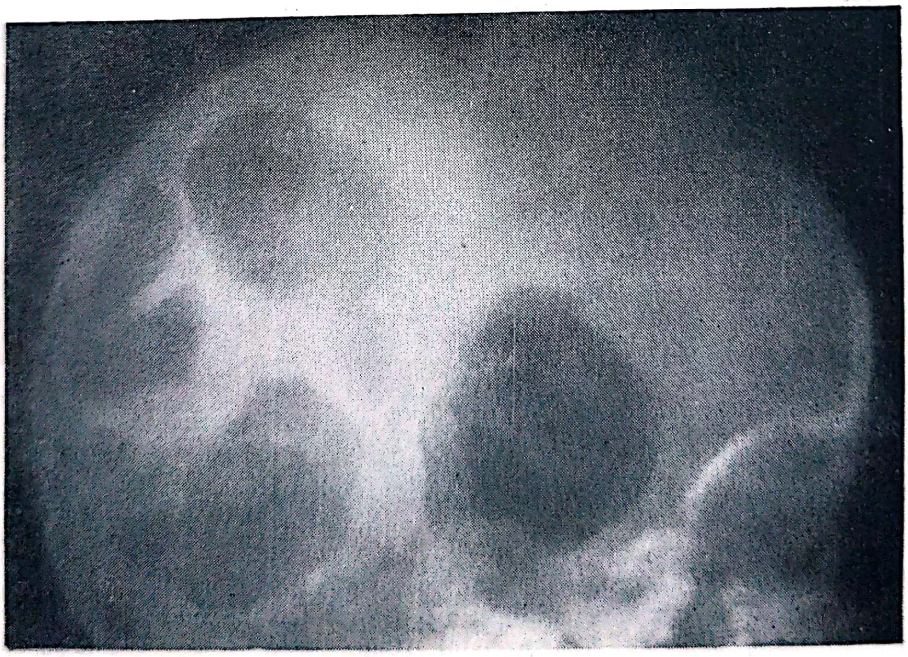

Fig. 212 — P.E.G., imagine de profil (copil).
Abcese cerebrale multiple

Scanned with OKEN Scanner

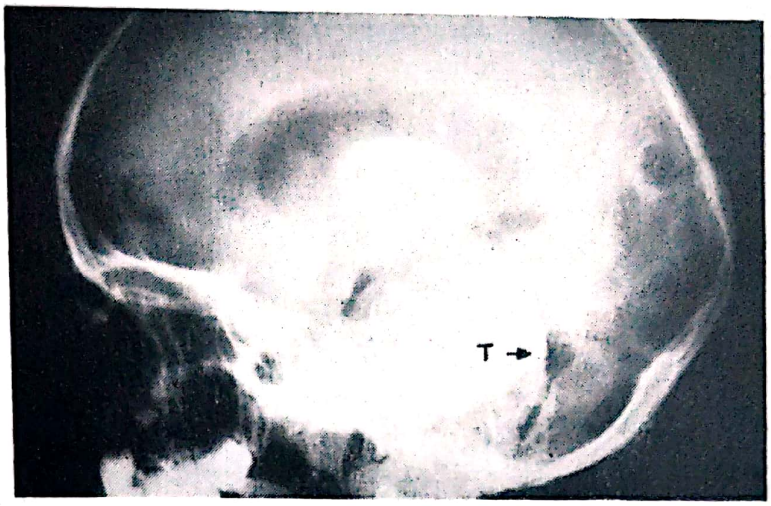

Fig. 213 — Ventriculografie, imagine de profil. Tumoră de fosă posterioară, preventriculară

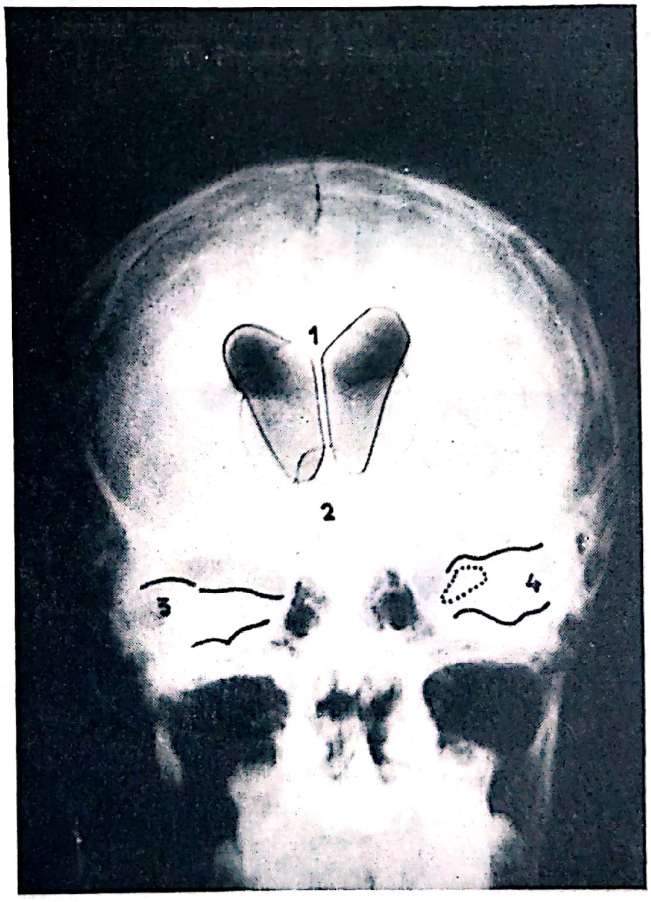

Fig. 214 — Ventriculografie, imagine de față. Neurinom de acustic, stg., stadiu avansat.

1 — ventriculii laterali ; 2 — ventriculul al III-lea; 3 — stînca temporală dr. ; 4 — stînca temporală stg. cu amputarea vîrfului

Scanned with OKEN Scanner

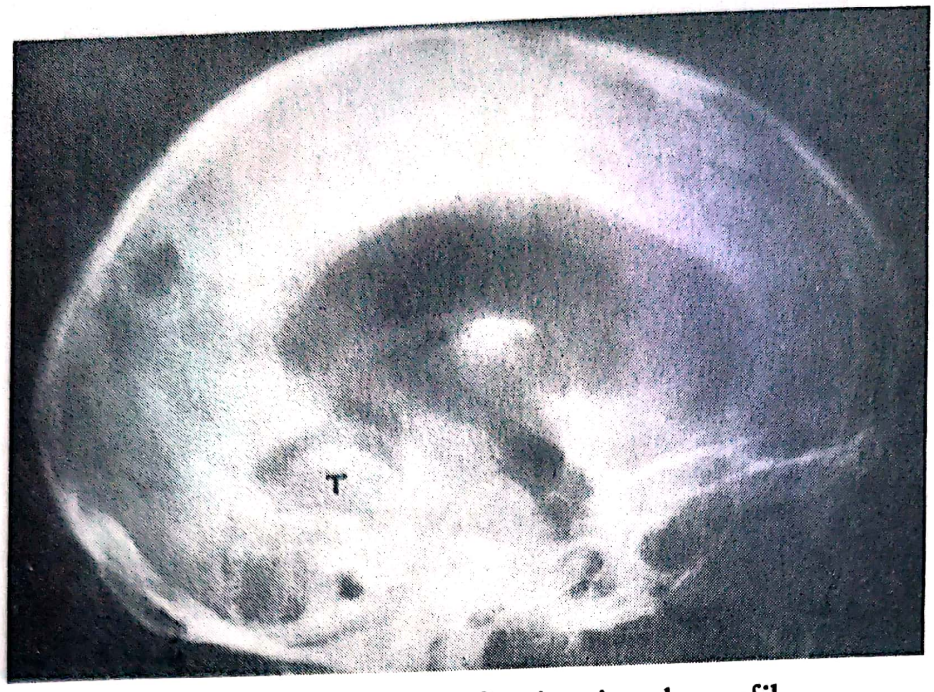

Fig. 215 — Ventriculografie, imagine de profil.
Tumoră intraventriculară (V_4) ; aerul coafează numai porțiunea superioară a tumorii (T)

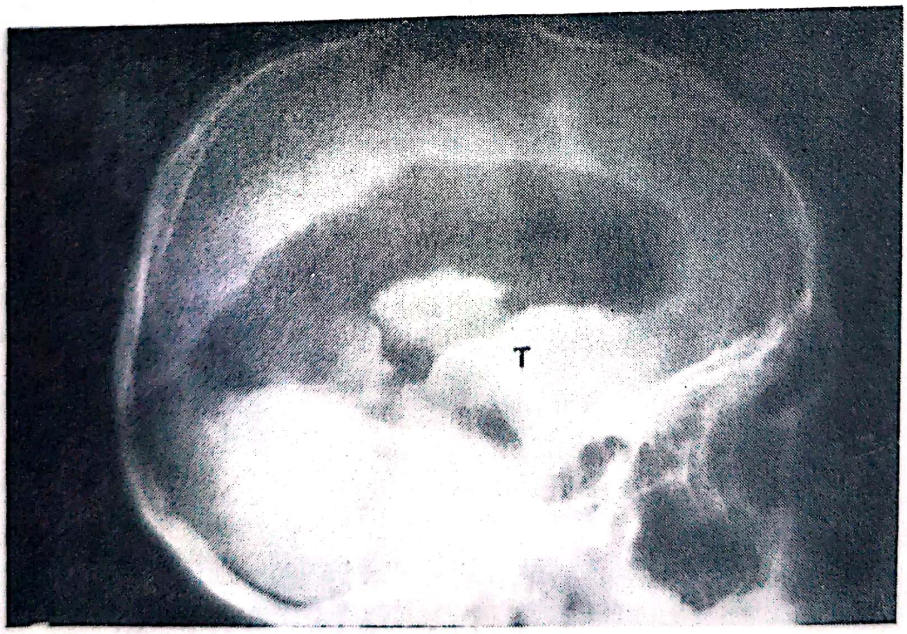

Fig. 217 — Ventriculografie, imagine de profil.
Tumoră (T) interesînd planșeul ventriculului al III-lea

Scanned with OKEN Scanner

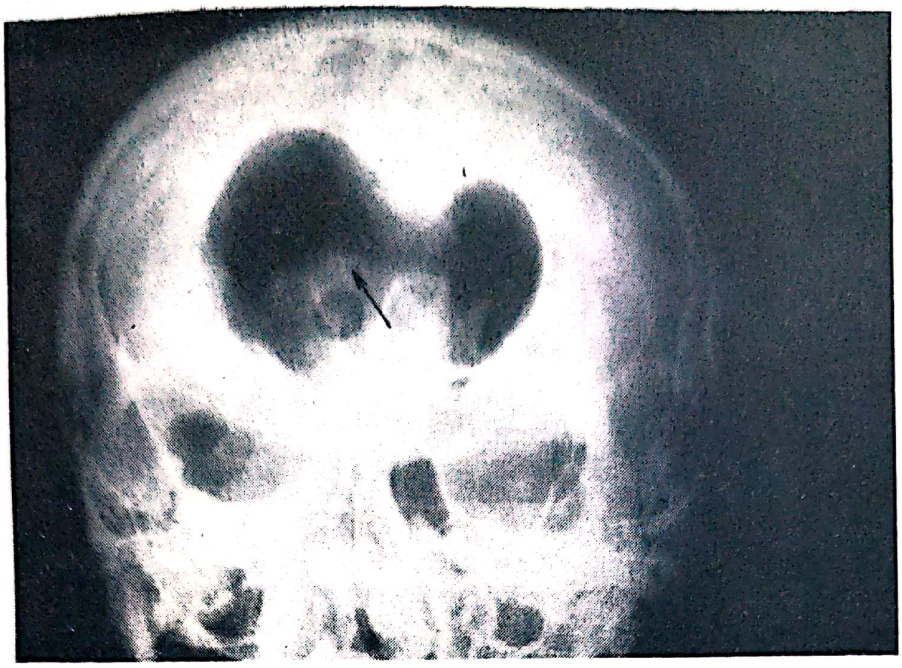

Fig. 218 — Ventriculografie, imagine de față.
Tumoră a ventriculului al III-lea cu invazie a ventriculului lateral drept

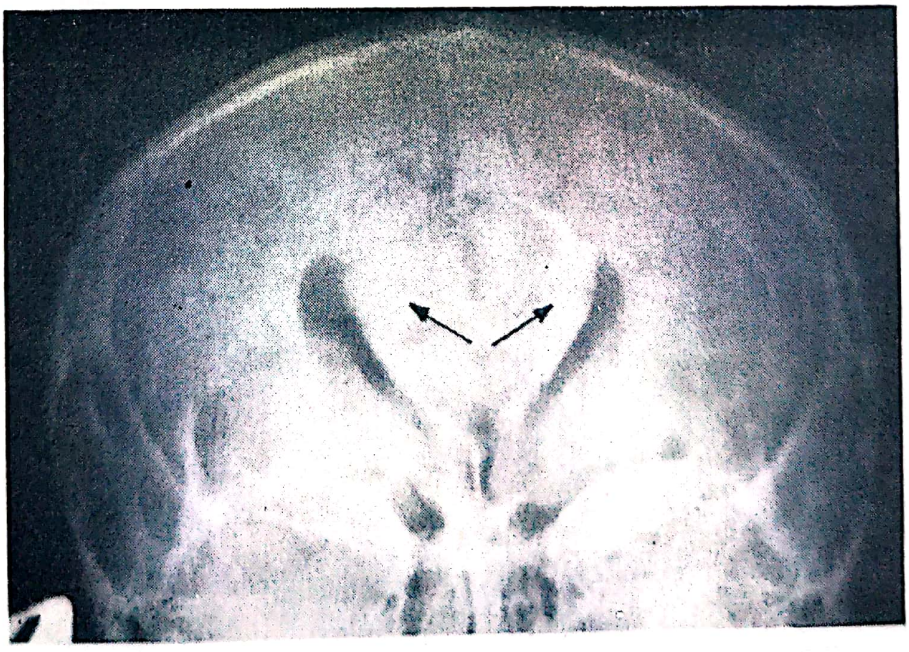

Fig. 219 — P.E.G., imagine de față. Lipom de corp calos

Scanned with OKEN Scanner

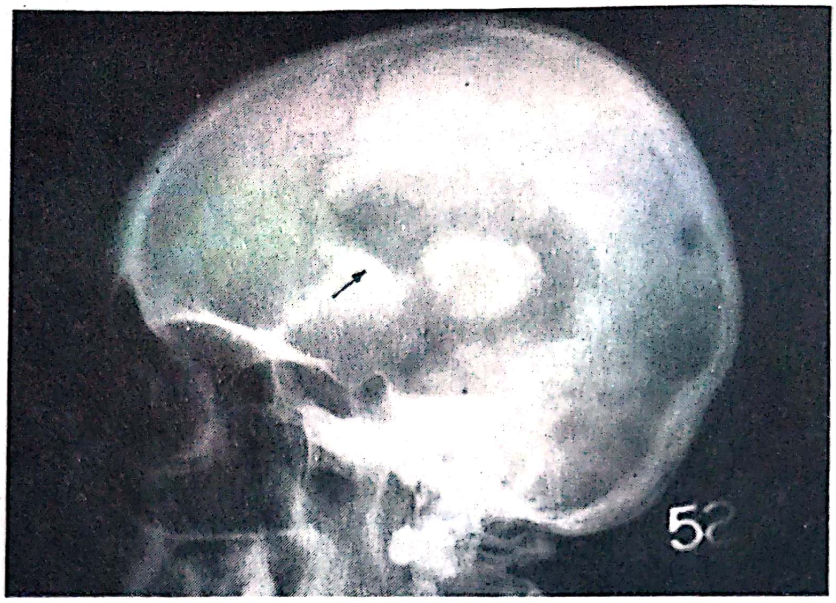

Fig. 220 — Ventriculografie, imagine de profil. Tumoră frontală-bazală (amputarea coarnelor frontale ale ventriculilor laterali)

Fig. 222 — Ventriculografie, imagine de față. Tumoră în ventriculul lateral stîng

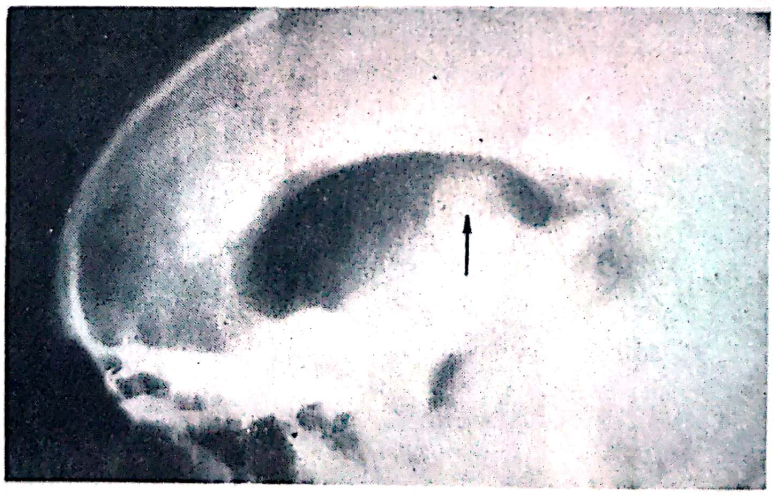

Fig. 223 — Ventriculografie, imagine de profil dr. Tumoră în ventriculul lateral stîng

Scanned with OKEN Scanner

hematom, pe imaginile P.E.G. de față și de profil se poate aprecia sediul intracerebral al colecției hematice.

În diagnosticul hematoamelor subdurale posttraumatice la sugari, cînd fontanela este încă deschisă, puncția făcută în unghiul extern al fontanelei și introducerea de aer în S.V. precizează limitele revărsatului sanguin (liber sau închistat, adesea bilateral). Postoperator, P.E.G. se poate efectua cu intenția de a verifica o eventuală refacere a hematomului.

În aprecierea *sechelelor posttraumatice*, în cadrul unui bilanț complex, clinic și paraclinic, P.E.G. poate arăta apariția și evoluția unor atrofii cerebrale.

S-a constatat și o anumită *valoare terapeutică* în unele sindroame subiective posttraumatice.

V. PATOLOGIA INFECȚIOASĂ ȘI POSIBILITĂȚILE DE DIAGNOSTIC PRIN P.E.G.

În cadrul acestei patologii, *abcesele cerebrale* pot beneficia, în anumite cazuri, de aportul metodelor aerografice de diagnostic, dar ca și în cazul hematoamelor intracraniene, aceste procese expansive înlocuitoare de spațiu beneficiază prioritar de aportul angiografiei.

P.E.G., chiar fracționată, este, de regulă, contraindicată, fiind periculoasă, prin agravarea sindromului de H.I.C.

Ventriculografia ocupă un loc important în diagnosticul abceselor, în special la copii (fig. 212) și în cazurile cu angiografii neconcludente. Prin intermediul imaginilor obținute (A-P, P-A și profile) se poate localiza abcesul, datorită modificărilor de sediu, formă și dimensiuni ale S.V.

Abcesografia. Cu intenția de a concretiza cavitatea abcesului, se pot introduce în ea substanțe cu contrast pozitiv (Lipiodol), sau negativ (aer) sau se apelează la tehnica abcesografiei cu contrast dublu (Lipiodol și aer).

Abcesografia nu este folosită în mod curent, dar cînd se efectuează și este concludentă, poate preciza sediul abcesului, forma, dimensiunile și eventualele prelungiri ale cavității.

Metoda nu este concludentă decît în cazul cavității unice (regulate sau neregulate) ; în cazul unui abces cloazonat sau a abceselor multiple, ea realizează un diagnostic incomplet. Inconvenientul major al metodei constă în accentuarea edemului cerebral existent și posibilitatea însămînțărilor secundare, encefalice și lichidiene.

VI. METODELE P.E.G. ÎN PATOLOGIA TUMORALĂ

În practică, P.E.G. și mai ales ventriculografia aerică sînt folosite (diferit) în diagnosticul : *herniilor cerebrale, al tumorilor fosei posterioare* și, uneori, în stabilirea localizării *proceselor expansive supratentoriale*.

Se apelează la aceste metode după efectuarea examenelor angiografice (angiografie carotidiană și/sau vertebrală), uneori completate prin ventriculografie cu contrast pozitiv (iodoventriculografie).

1. HERNIILE CEREBRALE

Hernia cerebrală sau „angajarea" se poate realiza în condițiile dezvoltării unui proces expansiv intracranian înlocuitor de spațiu, cînd substanța cerebrală din vecinătatea :

Scanned with OKEN Scanner

— *deschizăturii (fantei) subfalciforme*;
— *fantei Bichat*;
— *foramen magnum pacchionii* (de la nivelul cortului cerebelului);
— *găurii occipitale*, traversează aceste spații.

În prima situație, (fig. 210) circumvoluția pericaloasă se va angaja sub marginea inferioară a coasei (herniere subfalciformă), va depăși linia mediană și se vor comprima corpul calos și indirect V_3 și hipotalamusul. În aceste condiții, prin P.E.G. se vor constata : coborîrea plafonului ventriculului lateral respectiv (aplatizat sau concav cranial) și deplasarea V_3 în direcția hernierii.

În a doua situație, hernia temporală, prin fanta Bichat, implică traversarea acestei regiuni de către porțiunile infero-interne ale lobului temporal (separate de pedunculii cerebrali); P.E.G. se evidențiază deplasarea V_3 către partea opusă și slabă contrastare a apeductului mezencefalic Sylvius.

În a treia situație, foramen magnum pacchionii poate fi traversat în sens *caudal* de către circumvoluțiile mediane ale lobului temporal sau occipital (comprimîndu-se pedunculii cerebrali și chiar „torsionînd" trunchiul cerebral) și în sens *cranial*, de către regiuni din emisferele cerebeloase. Cînd „angajarea" se produce în sens *cranial*, P.E.G. se constată deplasare de jos în sus a porțiunii terminale a apeductului Sylvius și a segmentului posterior al V_3 și, de asemenea, aplatizare și împingere în sus a cisternei venei lui Galien.

În a patra situație, traversarea găurii occipitale de către una sau ambele amigdale cerebeloase (a doua eventualitate realizată de sindroamele avansate de H.I.C., de obicei de cauză supratentorială), comprimîndu-se bulbul, periclitează viața bolnavului.

Diagnosticul P.E.G. al acestui tip de angajare se stabilește astfel : în poziție „așezat" i se introduc pacientului 5 cm^3 de aer, pe cale lombară, fără a se extrage l.c.r.; o imagine de profil a regiunii cranio-cervicale evidențiază cum aerul mulează polul inferior al amigdalei cerebeloase sub planul găurii occipitale (cînd totuși, aerul pătrunde parțial în marea cisternă, aceasta este manifest aplatizată).

2. TUMORILE FOSEI POSTERIOARE

Cu scop didactic, menționăm clasificarea *radiologică — topografică* a neoformațiilor fosei posterioare propusă de Dufour M. și Legré J. (1969) :

— *tumori intraparenchimatoase*,
— *tumori extraparenchimatoase* (intraaxiale și extraaxiale, după autorii anglo-saxoni).

Tumorile intraparenchimatoase se dezvoltă din țesutul nervos nobil al trunchiului cerebral (segmentul subtentorial) și al cerebelului.

Tumorile extraparenchimatoase își au originea în elemente osteo-vasculare, meningeale sau dependente de nervii cranieni; se dezvoltă în spațiile cisternale și, în marea majoritate, sînt meningioame sau neurinoame.

Tumorile intraparenchimatoase

În cadrul acestora se disting :

a) tumori *anterioare*, situate înaintea planșeului V_4 (fig. 213) și a apeductului (majoritatea sînt tumori bulbo-protuberanțiale, care se pot întinde între măduva cervicală și pedunculi);

b) tumori *posterioare*, care nasc în spatele V_4 și a apeductului (tumori ale cerebelului).

Scanned with OKEN Scanner

În cadrul acestor tumori intraparenchimatoase, o altă împărțire consemnează :

— *tumori situate în spatele planșeului* V_4, pe linia mediană, (tumori ale vermisului și ale V_4) și laterale, (tumori ale emisferelor cerebeloase) ;

— *tumori situate înaintea* V_4, în general mediane, care se lateralizează rapid, simetric sau asimetric.

Tumorile extraparenchimatoase

Se dezvoltă în spațiile subarahnoidiene ale fosei posterioare și, în raport cu trunchiul cerebral, pot fi : anterioare-mediane, antero-laterale, laterale, postero-laterale și posterioare.

Localizările cele mai frecvente sînt :

a) *anterioare* (în cisterna bulbo-protuberanțială, în spatele clivusului și înaintea trunchiului cerebral) : meningioame de clivus, sarcoame bazisfenoidale, tumori epidermoide, cordoame sau anevrisme vertebro-bazilare ;

b) *antero-laterale*, constituind grupa *tumorilor unghiului ponto-cerebelos*. Alături de neurinomul de acustico-vestibular (fig. 214), se mai pot întîlni : meningioame ale feței postero-superioare a stîncii, colesteatoame, neurinoame de trigemen și, mult mai rar, condroame, ependimoame, cisticercoză ponto-cerebeloasă, tumori glomice (extinse) ;

c) tumorile *postero-laterale* și *posterioare* se dezvoltă în jurul emisferelor cerebeloase, fiind reprezentate esențial de meningioame.

Tot tumori *extraparenchimatoase* sînt și cele ale foramen-ului ovale, care se pot dezvolta subtentorial, supratentorial, sau „în bisac". Aceste neoformații pot fi : anevrisme bazilare (pseudotumorale), meningioame (de clivus, ale marginii libere a cortului etc.), cordoame, neurinoame de trigemen, tumori venoase (dependente de vena lui Galien) etc.

În cadrul tumorilor extraparenchimatoase, cele ale foramen-ului ovale au o frecvență redusă și — alături de acestea — tumorile găurii occipitale sînt, de asemenea, rare.

În diagnosticul neoformațiilor fosei posterioare, mai mult ca în oricare alte localizări, îmbinarea datelor clinice cu cele obținute pe radiografii, angiografii, P.E.G., ventriculografie (cu contrast negativ și pozitiv), este obligatoriu necesară.

În continuare vom consemna numai *modificările aerografice* întîlnite, și care trebuie să fie interpretate în contextul angiografiei (vertebro-bazilare și carotidiene) și al ventriculografiei cu contrast pozitiv.

Indiferent dacă sînt extra- sau intraparenchimatoase, vom prezenta *aspectele aerografice ale neoformațiilor* (tumorale) din *fosa posterioară* după următorul plan :

a) tumori anterioare (preventriculare)
b) tumori ale V_4 ;
c) tumori posterioare (retroventriculare) ;
d) tumori ale foramen-ului ovale ;
e) tumori ale găurii occipitale.

a) **TUMORILE ANTERIOARE (PREVENTRICULARE)**

În marea lor majoritate sînt *tumori ale trunchiului cerebral, tumori ale unghiului ponto-cerebelos* și *tumori anterioare ale liniei mediane* (cu histologie diversă).

Scanned with OKEN Scanner

Tumorile trunchiului cerebral

Sînt de obicei *glioame infiltrative*, proprii copiilor. Determină rar un sindrom de H.I.C. manifest, deoarece apeductul rămîne permeabil o perioadă mai lungă.

Examenul de elecție este P.E.G. fracționată, cînd se constată :

— semne ventriculare. Apeductul Sylvius și V_4 sînt împinse posterior (semn major) (fig. 213), apeductul pierzîndu-și curbura fiziologică. Distanța clivus—planșeu V^4 sporește, și această deplasare este confirmată de reperele Twining și Lysholm.

Pe imaginile de față, V_4 rămîne pe linia mediană sau este discret împins lateral cînd tumora se dezvoltă asimetric ;

— semne cisternale. Pe imaginile de profil, cisterna prebulbară și cea prepontină sînt comprimate, aplatizate, iar cisterna venei lui Galien este ridicată. Pe imaginile de față, se constată (indirect) un trunchi cerebral lărgit, cisternele circumprotuberanțiale și circumpedunculare descriu o manifestă curbă concavă către linia mediană (mulînd conturul lateral al tumorii).

Tumorile unghiului ponto-cerebelos

Se întîlnesc frecvent la adult, majoritatea fiind *neurinoame de nerv acustico-vestibular* și *meningioame* ale feței postero-superioare a stîncii.

Neurinomul de acustic are un sindrom clinic evocator, iar modificările radiografice ale conductului auditiv intern (respectiv) se întîlnesc la mai mult de jumătate dintre cazuri (fig. 214).

Pe imaginile aerografice se constată :

— semne ventriculare. În stadiu tardiv, cînd neoformația are anumite dimensiuni, pe imaginile de profil se evidențiază împingerea posterioară a apeductului Sylvius și a V_4 ; pe imaginile de față, aceste elemente ale sistemului ventricular sînt deplasate lateral, de partea opusă tumorii ;

— semne cisternale. Cînd neoformația are dimensiuni mici, aceasta poate fi văzută (indirect) într-o cisternă ponto-cerebeloasă, conturată de aer ; cînd dimensiunile sporesc, cisterna este deplasată și contrastată dificil (secțiunile tomografice, în plan frontal, sînt foarte utile, putînd să evidențieze tendința aerului de a mula conturul superior și intern al tumorii).

Aceste semne cisternale sînt foarte valoroase (cînd sînt concludente), permițînd să se afirme sediul extracerebral al neoformației.

În plus, cisternografia cu contrast pozitiv este o tehnică indicată în diagnosticul neurinomului de acustico-vestibular (stadiul intracanalicular), cînd poate evidenția o lacună în coloana opacă.

Meningiomul feței postero-superioare a stîncii determină aerografic modificări ventriculare și cisternale ca și neurinomul de VIII, dar modificările o soase locale (condensante și/sau litice), aspectul angiografic și morfologia normală a conductului auditiv intern îl deosebesc de neurinom.

Tumori ale liniei mediane (extracerebrale)

Sînt de natură histologică diversă și se întîlnesc, în majoritate, la adult. Radiografiile de craniu pot sugera diagnosticul (meningiom, colesteatom, cordom etc.), iar metodele cu contrast aeric evidențiază :

— semne ventriculare. Deplasarea posterioară a apeductului Sylvius și a V_4, ca și în tumorile de trunchi cerebral (pe imaginile de profil) ; aceste elemente nu sînt deplasate pe imaginile de față ;

— semne cisternale. Cînd există șansa ca aerul să muleze fața superioară și posterioară a neoformației, se poate afirma sediul ei extracerebral. De obicei,

Scanned with OKEN Scanner

se constată două aspecte : cisterna prepontină este dilatată prin deplasarea posterioară a trunchiului cerebral, sau necontrastată, datorită compresiunii exercitate de tumoră.

b) TUMORILE VENTRICULULUI al IV-lea

Mult mai frecvente la copii decît la adulți, sînt în majoritatea lor *tumori maligne — granulocitoame* (*meduloblastoame*). Se mai întîlnesc *ependimoame* și *astrocitoame*, cu malignitate mai redusă și, de asemenea, *tumori benigne* ca *papiloame* de plex coroid, tumori *epidermoide* și *dermoide*, foarte rare ca frecvență.

Tumorile V_4 pot fi primar intraventriculare sau pot invada secundar V_4 (tumori cerebeloase, de vermis).

Privind diagnosticul radiologic, metodele cu contrast aeric (ventriculografia, P.E.G. fracționată) pun în evidență :

— hidrocefalie internă, considerabilă ;

— V_4 contrastat incomplet (fig. 215) sau necontrastat, în cazul cînd tumora ocupă întreaga cavitate ;

— apeductul lui Sylvius poate fi amputat sau dilatat în segmentul său superior (anterior) ;

— marea cisternă este comprimată pe scoica occipitalului, iar cisterna pontină este împinsă înainte, pe lama bazilară, de către trunchiul cerebral.

Cu ajutorul unei P.E.G. de reperaj se poate aprecia existența sau gradul de herniere al amigdalelor cerebeloase (angajare sau anclavare a lor, etape succesive în sindromul de H.I.C.).

Examenele aerografice se completează, uneori, prin ventriculografia cu contrast pozitiv.

c) TUMORILE POSTERIOARE (RETROVENTRICULARE)

Neoformațiile dezvoltate în partea posterioară a spațiului subtentorial pot fi *dependente de vermis* (mediane) sau *de emisferele cerebeloase* (laterale).

— **tumorile vermiene suprafastigiale** (superioare) deplasează antero-inferior partea posterioară a V_4 și apeductul, modificări vizibile pe imaginile de profil ; pe imaginile de față, aceste elemente rămîn pe linia mediană.

Dezvoltîndu-se de deasupra planșeului V_4, împing antero-superior planșeul V_3, iar cisterna supracerebeloasă nu se contrastează.

Există, de regulă, hidrocefalie (simetrică) supratentorială.

— **tumorile vermiene subfastigiale** (inferioare) determină compresiunea de sub plafonul V_4, acesta fiind deplasat înainte și în sus ; apeductul Sylvius este manifest cudat (în unghi drept), cu partea sa inferioară verticalizată, iar cea superioară, ridicată, orizontală. Pe imaginile de față, V_4 și apeductul sînt pe linia mediană (imagini asemănătoare pot da un ependimom dezvoltat din partea inferioară a plafonului V_4 sau un meduloblastom pornit din planșeul V_4).

Aceste localizări, în vermisul inferior, determină, precoce, blocajul orificiul Magendie și implicit hidrocefalie care interesează tot sistemul ventricular.

Cisternele sînt comprimate, în mod deosebit marea cisternă.

Angajarea amigdaliană, care este frecventă, se produce chiar în stadii inițiale.

— **tumorile emisferice** (laterale). O tumoră situată într-un emisfer cerebelos determină deplasarea axului ventricular median — înainte și lateral (față

de tumorile vermiene în care predomină deplasarea anterioară, în cele de emisfer cerebelos este mai evidentă deplasarea laterală).

Supratentorial, V_3 și ventriculii laterali sînt dilatați ca urmare a unui blocaj la nivelul orificiului Magendie sau la nivelul apeductului.

Marea cisternă este comprimată, de asemenea cea prebulbară și cea prepontină ; cisterna ponto-cerebeloasă, de partea leziunii, este parțial dispărută.

Fiind vorba, frecvent, de un astrocitom cerebelos (extirpabil), prognosticul tumorilor emisferelor cerebeloase este mai bun.

d) TUMORI ALE FORAMEN-ULUI OVALE

Extra- sau intraparenchimatoase, situate călare în etajul supra- și subtentorial, prezintă o semiologie radiologică destul de ambiguă, dar aerografic se pot consemna :

— **tumorile plăcii cvadrigeminale** (intraparenchimatoase) determină (rapid) o obstrucție a apeductului Sylvius cu dilatare supraiacentă ; porțiunea posterioară a V_3 este împinsă înainte (simulînd o tumoră pineală) ;

— **tumorile intrapedunculare** deplasează antero-superior apeductul Sylvius și V_3 ; apeductul este comprimat și ulterior stenozat. Cisternele interpedunculare sînt, frecvent, dispărute, iar cisternele ambiante comprimate, putînd demonstra indirect sporirea volumului trunchiului cerebral (în special pe secțiuni tomografice în plan frontal (Chrzanowski și Wackenheim, 1966) ;

— **tumorile extraparenchimatoase.** Cele situate *median-anterior* deplasează posterior apeductul și ridică planșeul V_3 ; comprimă cisterna interpedunculară ; cele care se dezvoltă *antero-lateral* deplasează apeductul lateral și deformează partea postero-inferioară a planșeului V_3 ; localizările *postero-laterale* și *posterioare*, rare ca frecvență, în general *meningioame ale marginii libere a cortului*, deviază apeductul și, după direcția în care se dezvoltă, modifică conturul segmentului posterior al V_3 sau plafonul V_4 ; în plus, comprimă cisterna venei Galien în sens postero-anterior.

e) TUMORILE GĂURII OCCIPITALE

În situația acestor localizări tumorale, *mielografia* cu contrast negativ (gazoasă) sau cu contrast pozitiv, permite diagnosticul între o tumoră intramedulară și o tumoră extradurală.

În primul caz, aerografic se constată o sporire a volumului măduvei înalte, iar în a doua eventualitate, o lărgire sau o comprimare a spațiilor subarahnoidiene.

Examene suplimentare ca *iodoventriculografia* sau *angiografia vertebrobazilară* pot evidenția polul superior al tumorii (deformînd V_4), respectiv deplasarea trunchiului bazilar și a arterei cerebeloase postero-inferioare.

În final, în legătură cu ordinea în care se folosesc diferitele metode de explorare neuroradiologică, în diagnosticul patologiei fosei posterioare, aceasta este dependentă de posibilitățile tehnice, de aspectele clinice și de experiența serviciilor de neurochirurgie și neuroradiologie, respective.

La copil se începe cu metode pneumoencefalografice (cînd sindromul clinic permite), frecvent cu ventriculografie și, după caz, se apelează la iodoventriculografie.

La adult folosirea acestor tehnici de radiodiagnostic este, de asemenea, în funcție de existența sau nu, a sindromului de H.I.C.

Scanned with OKEN Scanner

În cazurile fără H.I.C. (sau moderată) se pot constata clinic modificări bilaterale, evocînd o leziune a liniei mediane, sau semne unilaterale, mai mult sau mai puțin localizate. Astfel, în cazul suspectării unui sindrom de unghi ponto-cerebelos (suplimentar, cu modificări osoase), P.E.G. fracționată sau ventriculografia pot stabili diagnosticul ; la nevoie se poate efectua și angiografie vertebrală, examen cu care noi începem explorarea. În situația probabilității unei tumori cerebeloase, se începe cu angiografie vertebrală, în intenția injectării neoformației (în alte servicii se începe cu P.E.G. fracționată) ; suspectîndu-se un sindrom vermian, se preferă P.E.G. fracționată. Dacă tabloul clinic evocă o leziune cu localizare anterioară în fosa posterioară, sau cînd se suspectează o tumoră a regiunii găurii occipitale se începe cu angiografia vertebrală.

În a doua eventualitate — *cînd sindromul de H.I.C. domină tabloul clinic* — se indică, inițial, iodoventriculografia și, eventual, angiografie vertebrală (sau invers).

Manifestările clinice ale fiecărui bolnav suspectat de o neoformație de fosă posterioară și posibilitățile tehnice ale serviciului fac din fiecare caz o individualitate de explorare ; se va căuta să se obțină maximum de informații cu minimum de risc.

3. PROCESELE EXPANSIVE SUPRATENTORIALE

Diagnosticul aerografic al proceselor expansive supratentoriale completează, de obicei, informațiile angiografice.

Vom avea în vedere următoarele localizări :

A. *Tumori care afectează structurile liniei mediane* :
   a) supraselare (și ale planșeului V_3) ;
   b) ale V_3 (în afara celor ale planșeului) ;
   c) ale formațiunilor comisurale interemisferice.

B) *Tumori emisferice cerebrale.*

A) TUMORI CARE AFECTEAZĂ STRUCTURILE LINIEI MEDIANE

a) PROCESE OCUPANTE DE SPAȚIU SUPRASELAR

Aspectele P.E.G. pot orienta diagnosticul spre un proces expansiv supraselar, extracerebral sau intracerebral.

Tumorile supraselare *extracerebrale* pot determina :

— semne ventriculare : împingere cranială a părții antero-inferioare a planșeului V_3 și ridicarea, uneori manifestă, a planșeurilor ventriculilor laterali ;

— semne cisternale : tumora împinge cisternele supraselare, aerul avînd tendința de a mula fața superioară a tumorii ; cisterna interpedunculară este comprimată (dispărută) ;

Tumorile supraselare *intracerebrale* :

— semne ventriculare : planșeul V_3 și partea sa antero-inferioară sînt amputate sau manifest împinse cranial, cu conturul neregulat (infiltrație tumorală) ;

— semne cisternale : cisternele sînt slab vizibile sau necontrastate.

Vom prezenta *aspectele aerografice* în procesele ocupante de spațiu *supraselar*, extra- și intracerebrale :

— Extracerebrale : *craniofaringioamele, adenoamele hipofizare, colesteatomul supraselar, meningioamele* ;
— Intracerebrale : *glioamele opto-chiasmatice, tumorile planșeului* V_3.

1. **Craniofaringioamele**

Rezultate din evoluția resturilor ectoblastice ale pungii lui Rathke, se întîlnesc mai frecvent înainte de 20 de ani.

Cea mai utilă clasificare (în vederea intervenției) este:
— craniofaringioame prechiasmatice,
— craniofaringioame retrochiasmatice.

Craniofaringioamele prechiasmatice.

Deficitul endocrin și mai ales modificările oftalmologice (hemianopsie bitemporală, atrofie optică) care denotă o compresiune opto-chiasmatică, reprezintă principala simptomatologie care alarmează ; sindromul de H.I.C. este redus.

P.E.G. fracționată este examenul preferat, și pe imaginile obținute se constată :
— semne ventriculare : ancoșă sau amputație a părții antero-inferioare a V_3 (liniară sau concavă antero-inferior) este imagine constantă. Este important să se constate absența dilatației ventriculare și nedeplasarea posterioară a apeductului și a V_4 ;
— semne cisternale : aerul cisternal chiasmatic și interpeduncular mulează conturul anterior și respectiv posterior al segmentului supraselar al tumorii.

Craniofaringioamele retrochiasmatice.

Sindromul de H.I.C. este constant, deficitul endocrin este mai redus și uneori se constată un sindrom cerebelos și piramidal care traduce împingerea posterioară a trunchiului cerebral. Oftalmologic, se constată, uneori, o hemoragie laterală sau un scotom central bilateral, care traduc compresiunea unei bandelete optice, sau a segmentului posterior al chiasmei; atrofia optică poststază cu edem papilar traduce H.I.C. care modifică și șaua turcească.

Dintre metodele de diagnostic radiologic cu contrast aeric, se folosește *ventriculografia* gazoasă, avîndu-se în vedere prezența sindromului de H.I.C. — cu fundul de ochi modificat (stază papilară). Pe imaginile obținute se constată :
— semne ventriculare : planșeul V_3 este împins cranial, iar alteori îl ocupă în întregime, obstruînd și orificiile Monro ; apeductul și V_4 sînt, adesea, împinse posterior ;
— semne cisternale : cisterna interpedunculară este dispărută, iar cisterna prepontină este aplatizată.

Se pot face două remarci :
— formele evoluate ale craniofaringioamelor pot fi dintr-odată pre- și retrochiasmatice ;
— la examenul P.E.G. se poate apela și pentru a se aprecia sediul și dimensiunea unei recidive.

2. **Adenoamele hipofizare**

Adenoamele hipofizare se subdivid în adenoame *cromofobe* (65%) și adenoame *cu hiperpituitarism*, dintre care adenoamele *eozinofile* sînt cele mai frecvente (30%).

Adenoamele eozinofile sînt responsabile de gigantism (la adolescenți) sau de acromegalie (la adult), iar adenoamele cromofobe se caracterizează (frecvent) prin hipopituitarism indirect (glandă hipofizo-dependentă) sau direct. Indiferent de varietatea lor, adenoamele beneficiază în prezent, datorită examenelor

neuroradiologice, de posibilitatea de a li se aprecia *volumul, forma, direcția expansiunii tumorale, prognosticul*, fiind circumscrise sau invadante (cu aspect malign).

Tomografia șeii turcești și P.E.G. fracționată dau cele mai concludente date de diagnostic; angiografia carotidiană, făcută sistematic, nu aduce precizări suplimentare explorării aerografice, dar poate elimina regretabila confuzie dintre un adenom hipofizar și un anevrism voluminos (în cazul abordului transsfenoidal al unui adenom) (Ougier, J.,1965; White J.C., 1962, — cit. de Hertzog, Bamberger și Guiot — 1970).

Adenomul eozinofil.

Volumul său poate fi variabil: — poate să nu depășească pe cel al hipofizei, nemodificînd șaua și nedeterminînd modificări oftalmologice, nici ale imaginilor P.E.G.; — alteori poate să balonizeze șaua, să comprime regiunea opto-chiasmatică și să împingă cranial V_3.

Adenomul cromofob

Se comportă radiologic ca un craniofaringiom prechiasmatic, și două argumente (modeste) pot suspecta natura acestei tumori, înaintea intervenției și a examenului histologic:

— adenomul cromofob este mai frecvent la adult decît craniofaringiomul;

— șaua este mărită, mai ales în sus antero-posterior, cu înfundarea planșeului, în caz de adenom (eventualele calcificări intraselare nu constituie un argument forte pentru craniofaringiom).

Formele maligne ale adenoamelor hipofizare, pe lîngă alte aspecte simptomatice, se traduc radiologic și prin expansiunile tumorale extraselare (supraselară, sfenoidală etc.).

Prin P.E.G., *expansiunea supraselară* se evidențiază — pe secțiuni tomografice. În primul stadiu de dezvoltare al tumorii, cisterna opto-chiasmatică este subțiată, apoi desființată, pentru ca în ce'e din urmă, împingerea cranială a porțiunii antero-inferioare a V_3 să poată indica gradul expansiunii supraselare (fig. 216).

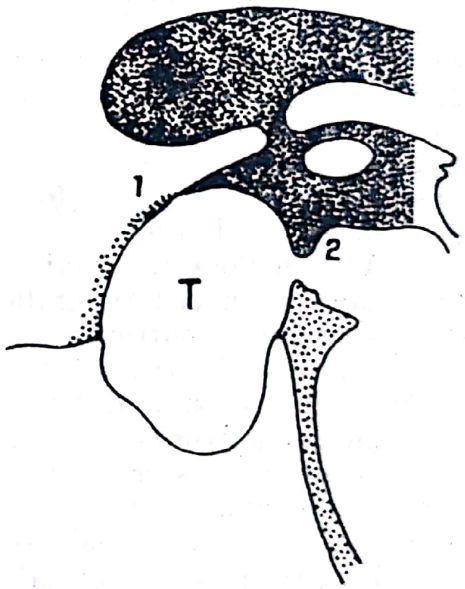

Fig. 216 — P.E.G.—Tumora hipofizară (adenom) — secțiune tomografică, incidență de profil

T — tumora mărește șaua și se dezvoltă supraselar; împinge și subțiază recesus-ul optic *(1)* și infundibular *(2)*; tumora este conturată de aerul din cisterne.

3. **Colesteatoamele supraselare**

În cazul acestor neoformații, destul de rare, P.E.G. permite numai de a se afirma existența unui proces expansiv supraselar, de a presupune localizarea extracerebrală; diagnosticul de natură este stabilit numai după examen histologic.

4. **Meningioamele**

Dintre cele cu dezvoltare supraselară, meningioamele tuberculului anterior al șeii se traduc clinic printr-o ambliopie progresivă cu hemianopsie bitemporală.

Angiografia este examenul de elecție și, cînd este posibil să se efectueze, P.E.G. precizează conturul tumorii care ridică și partea antero-inferioară a V_3.

5. **Glioamele opto-chiasmatice**

Sînt tumori rare, dar, comparativ, mai frecvente la tineri; se asociază, în incidență crescută, cu neurofibromatoza Recklinghausen. Clinic, se caracterizează printr-o scădere progresivă (uni- sau bilaterală) a acuității vizuale; cînd atrofia optică, existentă de regulă, este de o parte rezultatul compresiunii și în cealaltă parte dată de H.I.C., acest sindrom Foster-Kennedy este foarte evocator pentru o tumoră a regiunii chiasmatice.

Radiografia de craniu poate arăta o șa turcească *în omega*, nespecifică, și sporirea diametrului găurilor optice (uni- sau bilateral) (fig. 67 A); alteori șaua este modificată de H.I.C.

P.E.G. fracționată este examenul de preferat, în absența H.I.C.; cînd sindromul de H.I.C. este prezent, se recurge la ventriculografie gazoasă, completată sau nu prin cisternografie aerică:

— semne ventriculare: partea antero-inferioară a V_3 este împinsă în sus și posterior (nu se mai disting recesus-ul infundibular și chiasmatic); planșeurile ventriculilor laterali la nivelul corpurilor sau la nivelul prelungirilor frontale sînt ridicate;

— semne cisternale: injectarea aerică a cisternelor chiasmatice se face dificil; cisterna lamina terminalis este ridicată și împinsă, ca și V_3 posterior, tumora poate afecta și cisterna interpedunculară.

6. **Tumorile planșeului V_3**

Se întîlnesc mai frecvent la copii; semnele diencefalice sînt deseori revelatoare (pubertate precoce și accelerare a creșterii staturo-ponderale, tumora fiind localizată în hipotalamusul posterior; cînd sediul neoformației este în hipotalamusul anterior, predominantă este cașexia).

Sînt situații cînd, existînd numai semne de H.I.C., prima intenție de diagnostic este o tumoră de fosă posterioară. Anatomopatologic, aceste tumori implică o mare diversitate histologică.

Ventriculografia, mai frecvent folosită cea cu contrast pozitiv, completată, uneori, cu cisternografie aerică, relevează:

— semne ventriculare: planșeul V_3 este deformat, neregulat, împins superior și posterior (fig. 217); tumora poate proemina în cavitatea ventriculară. Apeductul și V_4 sînt, deseori, împinse posterior și în sus (sugerînd diagnosticul de tumoră de trunchi cerebral);

— semne cisternale: cisterna chiasmatică este comprimată parțial, de asemenea cea interpedunculară și prepontină. Secțiunile tomografice (frontale și sagitale) pot evidenția spațiul ocupat de tumoră, conturat aeric.

Diagnosticul diferențial se face cu: amprentele fiziologice de la nivelul planșeului V_3, cu un anevrism al segmentului terminal al trunchiului bazilar, cu unele tumori supraselare extracerebrale și cel mai frecvent, cu tumori ale trunchiului cerebral cu evoluție înaltă. Acestea invadează hipotalamusul posterior și talamusul, ridică planșeul V_3 și deplasează posterior și superior apeductul lui Sylvius și V_4.

b) TUMORILE V_3 (ALTELE DECÎT CELE ALE PLANȘEULUI) INTRAVENTRICULARE ȘI ALE REGIUNII EPIFIZARE

Tumorile V_3 sînt mai frecvente la adult; unele sînt *benigne* (chiste coloide) iar altele *maligne* de tipul glioamelor sau al ependimoamelor.

Sindromul de H.I.C. este întotdeauna prezent, dar lipsesc semne de localizare. Examenul de elecție este ventriculografia cu contrast pozitiv sau negativ:

Scanned with OKEN Scanner

— semne ventriculare : cînd tumora obstruează ambele orificii Monro, ventriculii laterali sînt dilatați simetric, iar dacă tumora obstruează numai un orificiu, este dilatat numai ventriculul lateral corespunzător (fig. 218). În funcție de extensia tumorii, uneori este imposibil de a trece substanța de contrast dintr-un ventricul lateral în celălalt. V_3 poate fi ocupat parțial sau complet de către tumoră, și în prima situație aerul sau Lipiodolul mulează conturul tumorii.

Diagnosticul diferențial se face cu : tumori ale planșeului V_3 (care bombează în lumenul cavității) și tumori supraselare extracerebrale (craniofaringiom retrochiasmatic).

Tumorile regiunii epifizare. Sînt diagnosticate la subiecți tineri, cînd prin dezvoltarea lor comprimă apeductul producînd hidrocefalie supratentorială și sindrom de H.I.C.

Simptomatologia clinică este complexă, fiind rezultatul interesării nervilor oculomotori, a pedunculilor cerebrali, a cerebelului și a pedunculilor cerebeloși superiori, a hipotalamusului posterior.

Din punct de vedere histologic, în afara *pinealoamelor* propriu-zise se pot dezvolta : *teratoame, corioepitelioame, ependimoame, spongioblastoame polare, astrocitoame* etc.

Ventriculografia — metodă de ales avîndu-se în vedere sindromul de H.I.C. — demonstrează o dilatare simetrică a ventriculilor laterali și situație mediană a V_3 dilatat, pe imaginile de față ; imaginile de profil pun în evidență o ancoșă caracteristică, concavă posterior la nivelul părții postero-superioare a V_3, și uneori coborîrea segmentului superior al apeductului.

Imaginile cele mai concludente se obțin prin ventriculografia cu contrast pozitiv, uneori fiind necesar să se facă diagnosticul diferențial cu : o tumoră talamică, cu o tumoră de trunchi cerebral (cu extensie înaltă), cu rarele anevrisme arterio-venoase dezvoltate în cisterna venei lui Galien.

c) TUMORILE FORMAȚIUNILOR COMISURALE INTEREMISFERICE

Tumorile de corp calos sînt cele mai importante în cadrul acestui grup (fig. 219).

Din punct de vedere clinic nu există un sindrom specific, individualizîndu-se totuși o simptomatologie psihică, semne motorii (bilaterale) etc.

Histologic, aceste tumori sînt *glioblastoame multiforme* (invadante) sau *lipoame* de corp calos — asociate uneori cu agenezie a acestei structuri.

Diagnosticul, prin examene aerografice, se poate presupune, pe următoarele semne :

— sporirea distanței dintre ventriculii laterali și distorsiunea acestora ; un eventual defect la nivelul unuia sau a ambelor plafoane ale ventriculilor laterali ; absența umplerii aerice a unui ventricul lateral ; modificări ale topografiei șanțurilor dintre circumvoluțiile fetei interne a emisferelor cerebrale ; deformarea sau amputarea părții anterioare a V_3.

B) TUMORI EMISFERICE CEREBRALE

Fiind mai frecvente la adult decît la copil, tumorile emisferelor cerebrale — sînt *intracerebrale*, (majoritar *glioame*, benigne sau maligne) și *extracerebrale* (*meningioame*).

Scanned with OKEN Scanner

În aceste localizări, diagnosticul de existență, de localizare și, adeseori, de natură histologică se stabilește prin angiografie, iar cînd acesta trebuie completat, se apelează la ventriculografia cu contrast negativ.

Și radiografiile de craniu aduc date importante de diagnostic :

— indirect, prin eventuala deplasare a epifizei (calcificate) și semne craniene de H.I.C. sau

— direct, prin evidențierea unor calcificări tumorale, reacții hiperostotice sau osteolitice.

În prezentarea modificărilor ventriculografice ale tumorilor emisferice vom avea în vedere următoarele localizări :

a) Tumorile frontale ;
b) Tumorile parietale ;
c) Tumorile temporale ;
d) Tumorile occipitale ;
e) Tumorile parasagitale ;

adăugîndu-se, datorită sediului lor:

f) Tumorile ventriculilor laterali ;
g) Tumorile nucleilor gri centrali.

a) **Tumorile frontale**

Aspectele aerografice (exceptînd localizările subfrontale și parasagitale) sînt următoarele :

— *pe imaginile de profil* : cornul frontal, de partea tumorii, segmentul său anterior este amputat sau cornul frontal și corpul ventriculului lateral (respectiv) sînt coborîte. Dacă localizarea este inferioară (bazală), la nivelul cornului frontal se poate constata o amprentă concavă caudal (fig. 220) ;

— *pe imaginile de față* : plafonul ventriculului lateral (respectiv) este coborît (mai ales în puseele de edem cu angajare subfalciformă) ; septum-ul este aproape întotdeauna deplasat către partea opusă, în timp ce cornul temporal rămîne pe loc ; V_3 este de asemenea deplasat de partea opusă tumorii, mai evident la nivelul segmentului superior.

Sînt și situații (rare) cînd o tumoră situată frontal nu modifică imaginile aerice.

Diagnosticul diferențial se face cu : o tumoră parasagitală, dar care deformează mai evident fața superioară a cornului frontal ; o tumoră de corp calos depărtează coarnele frontale ; meningioamele de bază împing de jos în sus coarnele frontale, dar angiografia este concludentă.

b) **Tumorile parietale**

Exceptînd pe cele parasagitale, sînt localizate *pre-* și *retrorolandic*. Ventriculografic se constată :

— *pe imaginile de profil* : plafonul ventriculului lateral (de partea tumorii) este coborît, uneori ancoșat, și mai puțin evident se constată aceleași modificări la nivelul cornului temporal ;

— *pe imaginile de față* : ventriculul lateral respectiv este împins de cealaltă parte, cu plafonul denivelat și coborît — angajare subfalciformă ; septum lucidum este, aproape de regulă, împins de partea opusă, și chiar partea superioară a V_3.

Diagnosticul diferențial : o tumoră frontală poate modifica planșeul cornului frontal respectiv (pe imagini de profil), pe cînd o tumoră parietală deprimă, deformează fața superioară a corpului ventricular, înaintea răspîntiei ventriculare ; o tumoră parasagitală-parietală determină aceleași modificări ca o tumoră parietală.

Scanned with OKEN Scanner

c) **Tumorile temporale**

Modificările aerografice în aceste localizări sînt :

— *pe imaginile de profil*, tumora poate amputa cornul ventricular temporal (de aceeași parte), extremitatea sa anterioară, poate să subțieze acest corn, să-l deplaseze în sus sau în jos ; în anumite situații, la nivelul răspîntiei ventriculare, se constată o amprentă și ridicarea segmentului de origine a cornului temporal, cu dilatarea sa în rest ;

— *pe imaginile de față* : cornul temporal este coborît sau ridicat, deplasat intern; ventriculul lateral de aceeași parte este angajat subfalciform, iar septum lucidum este împins de partea opusă (mai evident în segmentul inferior), ca și V_3.

Diagnosticul diferențial : un meningiom de aripă sfenoidală sau cele ale fosei cerebrale mijlocii dau modificări identice; o tumoră care se dezvoltă în scizura lui Sylvius are mai ales tendința de a deplasa caudal cornul temporal și cranial corpul ventricular respectiv.

d) **Tumorile occipitale**

Tumorile cu această localizare determină următoarele modificări aerografice, care trebuie interpretate în contextul variantelor anatomice normale :

— *pe imaginile de profil* : se poate constata o ancoșă pe unul din coarnele occipitale, care poate fi ridicat sau coborît ; o amputație a acestei prelungiri ventriculare este mai concludentă, iar alteori, la nivelul carefurului ventricular, se constată o ancoșă cu ridicarea sau coborîrea cornului occipital respectiv și dilatarea sa ;

— *pe imaginile de față* : cornul occipital de partea tumorii este deplasat către partea sănătoasă, și uneori chiar V_3.

Diagnosticul diferențial : tumori ale fosei posterioare, cu hidrocefalie, pot ridica coarnele occipitale, dar semnele ventriculare și cisternale proprii sînt edificatoare.

e) **Tumorile parasagitale**

Sînt tumori dependente de fața externă a sinusului longitudinal superior, de coasa creierului sau de dura mater parasagitală și regiunile corespunzătoare ale creierului.

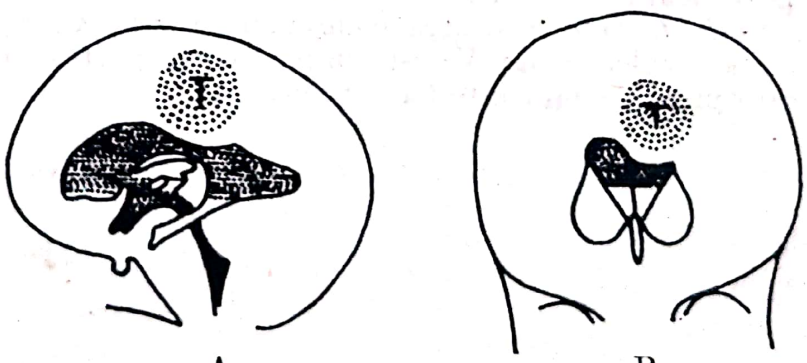

A B

Fig. 221 — **Ventriculografie. Tumoră parasagitală — stîngă.**
A) — incidența de profil ; ancoșă la nivelul plafonului ventriculului lateral.
B) — incidența de față ; coborîrea plafonului ventriculului lateral stîng în raport cu cel din dreapta.

După sediul lor, în sens antero-posterior, aceste tumori pot fi situate : — *anterior, mijlociu* sau *posterior*, respectiv — *frontal, central* (parietal) (fig. 221) sau *occipital*.

Modificările ventriculografice comune constau în : aplatizarea plafonului ventriculului lateral de partea tumorii, uneori fiind concav cranial (pe imaginile de profil, și deviere minoră a septum lucidum către partea sănătoasă, mai evidentă în segmentul superior (pe imaginile de față).

Semnele ventriculografice *comune* sînt completate de semnele aerografice *specifice* localizărilor frontale, parietale sau occipitale.

Diagnosticul diferențial. Cel mai dificil este de a diferenția o *tumoră parasagitală* care coboară plafonul ventriculului lateral (respectiv) de o *tumoră emisferică* (*mai laterală*) care coboară de asemenea ventriculul lateral, prin angajare subfalciformă ; aspectul pneumografic de diferențiere constă în faptul că în a doua situație coborîrea ventriculului lateral este mai evidentă, iar deplasarea sa controlaterală, mai marcată; în plus, distanța dintre corpul ventriculului lateral (respe tiv) și conul temporal este sporită (pe imagini'e de față).

f) **Tumorile ventriculilor laterali**

Sînt destul de rare și în evoluția lor provoacă un sindrom de H.I.C. tolerat mult timp. Pot ocupa orice segment al unui ventricul lateral, fiind *primar intraventriculare* (papiloame, ependimoame, tumori disembrioplazice, meningioame etc.) sau *paraventriculare* (astrocitoame benigne sau maligne, sarcoame).

Ventriculografic (fig. 222 și fig. 223) se constată : dilatarea ventriculului lateral respectiv (de regulă) și defect de umplere, cînd aerul mulează tumora. În funcție de natura histologică a tumorii intraventriculare, defectul de umplere poate avea aspecte diferite ale conturului (neregulat, mamelonat, net), iar alteori neoformația se poate calcifica.

g) **Tumorile nucleilor gri centrali**

Sînt de obicei *maligne*, invadante și hemoragice și nu determină, de regulă, sindrom manifest de H.I.C.

Pentru diagnostic, se poate folosi și P.E.G. fracționată, dar un examen P.E.G. negativ nu exclude prezența tumorii, care poate fi depistată la examene aerografice ulterioare.

De partea tumorii se poate constata :

— *pe imaginile de profil* : ridicarea planșeului corpului ventriculului lateral și deplasarea posterioară a cisternei retropulvinariene ;

— *pe imaginile de față* : ridicarea planșeului corpului ventriculului lateral (respectiv) este mai evidentă, iar V_3 este împins către partea opusă, descriind o concavitate care mulează fața internă a tumorii.

CAPITOLUL X

NOȚIUNI DE TOMOGRAFIE AXIALĂ COMPUTERIZATĂ (TOMODENSITOMETRIE)

„Tehnica lui Hounsfield constituie progresul cel mai important în radiologie de la descoperirea razelor-X.
Nu este vorba de îmbunătățirea sau perfecționarea unei tehnici, ci de un concept în întregime nou".

H. FISCHGOLD, 1975

I. GENERALITĂȚI :

Sinonime : — Scanner-X, Scanner-Rx
— T.D.M. (Tomodensitometrie)
— C.A.T. (Computerised Axial Tomography)
— A.T.T. (Axial Transverse Tomography)
— C.T. (Computed Tomography).

Această nouă tehnică radiologică a fost pusă la punct de către inginerul englez G. Hounsfield în 1972, iar primele aplicații medicale le-a făcut Dr. J. Ambrose în 1973.

Pentru această descoperire, Hounsfield, în 1979, primește premiul Nobel pentru medicină.

Primul aparat, EMI-Scanner (întreprinderea „Electrical Musical Instruments", *Scanner* referindu-se la controlul și înregistrarea unei radiații ondulatorii sau corpusculare printr-un detector mobil, iar *scanning*, întrebuințat în sensul baleiajului tomografic repetat) a fost construit și folosit în patologia cranio-orbitară (*Scanner-Rx cranio-orbitar*), iar după 1975 tehnica se extinde cu rapiditate pentru întregul corp (*Total Body* sau *Body Scanner*).

Astfel, așa cum afirma H. Fischgold (1975), noua tehnică va determina reorganizarea serviciilor de radiologie și o nouă anatomie radiologică devine necesară...

Tehnologia aparatelor Scanner-Rx este în continuă evoluție, dar principiul rămîne același : prin procedee informatice se folosesc, practic, teoriile matematice de formare și reconstrucție a imaginii ; se realizează o reconstrucție matematică a unei secțiuni a capului în termeni de densitate (înscriși în *cifre* pe o matrice sau convertiți în *semnale de imagine*, pe un ecran T.V.) (Gowler și Mosely, 1975).

Scanned with OKEN Scanner

Acest nou tip de imagine radiologică permite nu numai vizualizarea calitativă, ci și măsurarea cantitativă a unor mici diferențe de absorbție, într-un strat subțire de studiat (secțiune tomografică).

Pînă în prezent se considera că în organism există 4 grade de absorbție, disociabile pe un film radiologic :

— *osul* — cel mai dens ;

— *părțile moi* (creierul, ficatul, splina, mușchii) și *lichidele organice* (sînge, l.c.r., bilă, urină, exsudatele), considerate ca *echivalente ale apei* ;

— *grăsimea*, mai puțin densă decît viscerele pline și mușchii ;

— *aerul* — cel mai transparent, — și diferențierea țesuturilor cu indici de absorbție relativ asemănători cu cel al apei se făcea cu ajutorul substanțelor de contrast.

La ora actuală, grație Scanner-Rx, diferențele de densitate și absorbție cu un contrast sub 5% devin vizibile, nemaiconfundîndu-se, ca pe filmul radiografic convențional.

Absorbția fiecărui volum (studiat) poate fi apreciată pe o scară de 1 000 de nuanțe de gri, în mod arbitrar apa fiind notată cu zero, aerul cu —500, iar osul cu +500 (în radiografia convențională absorbția poate fi diferențiată doar între —100, treapta corespunzătoare aerului și +100, pentru os).

Cu ajutorul acestui nou sistem radiologic, se pot determina coeficienți de absorbție cu o precizie de pînă, în jur, de 0,5% și, în acest context, pentru o diferență de absorbție de 4%, ceea ce corespunde variației coeficienților de absorbție la nivelul creierului, este posibil de a determina 8 niveluri de absorbție (între 0—18 ; l.c.r., zero ; substanța albă, +18 ; substanța cenușie, +12 ; sîngele circulant, +6 ; hematomul recent, +25 pînă la +35 ; focar de necroză sau zonă de edem, +6 pînă la +10).

Contrastele lezionale sînt sporite prin injectarea intravenoasă de produși iodați hidrosolubili, modalitatea fiind folosită, cu precădere, în cazul *leziunilor izodense* (cu aceeași densitate ca a țesutului sănătos din jur).

În linii mari, un *tomodensitometru* (Scanner-Rx) se compune din următoarele ansamble :

— *sursa de radiații* este reprezentată de un tub radiogen de mare putere (aproximativ 4 000 W) alimentat de un generator de înaltă tensiune, cu parametri de funcționare stabili ;

— *blocul omogenizator*, care filtrează fasciculul neomogen de radiații și care are și rol de imobilizare a pacientului ;

— *fotomultiplicatorul*, care are două funcții : transformă energia luminoasă emisă de un cristal de iodură de sodiu (detectorul de fotoni) în fotoelectroni (prin intermediul unei fotocatode) și amplifică acest flux de electroni, obținîndu-se un curent măsurabil. Astfel se explică de ce „receptorul" are o sensibilitate de 100 de ori mai mare decît filmul radiologic convențional ;

— *ordinatorul* analizează absorbția fasciculului de Rx în structurile craniocerebrale, în funcție de greutatea lor atomică ; fasciculul are tensiune constantă, latura de 1 cm (este îngust, colimat), ceea ce suprimă radiațiile secundare și dungile de baleiaj, crescînd astfel puterea separatorie între indicii de absorbție ai diferitelor structuri cranio-cerebrale.

Tomografia este superlocalizată și selectivă ; se efectuează pe sectoare, tubul radiogen deplasîndu-se cu 1—2 grade pe o orbită paralelă cu craniul, realizîndu-se secțiuni paralele cu linia orbito-meatală.

Scanned with OKEN Scanner

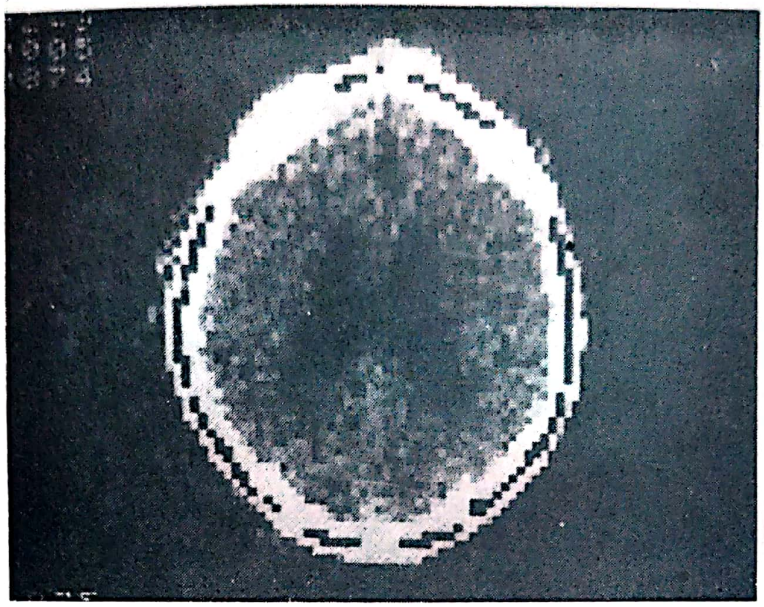

Fig. 224 — Secţiune T.D.M.
Dilatare ventriculară bilaterală
(hidrocefalie internă simetrică)

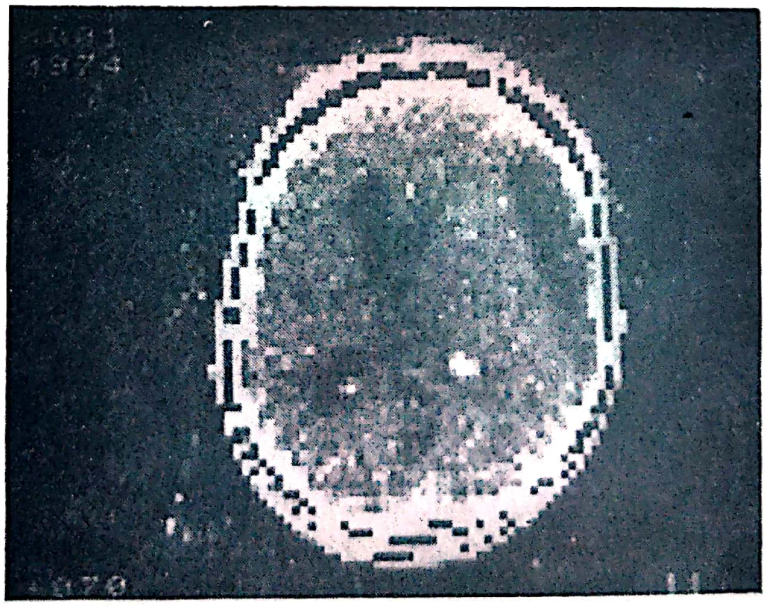

Fig. 225 — Secţiune T.D.M.
Hematom subdural cronic fronto-parietal drept
şi deplasare către stînga a sistemului ventricular
(„efectul masei")

Scanned with OKEN Scanner

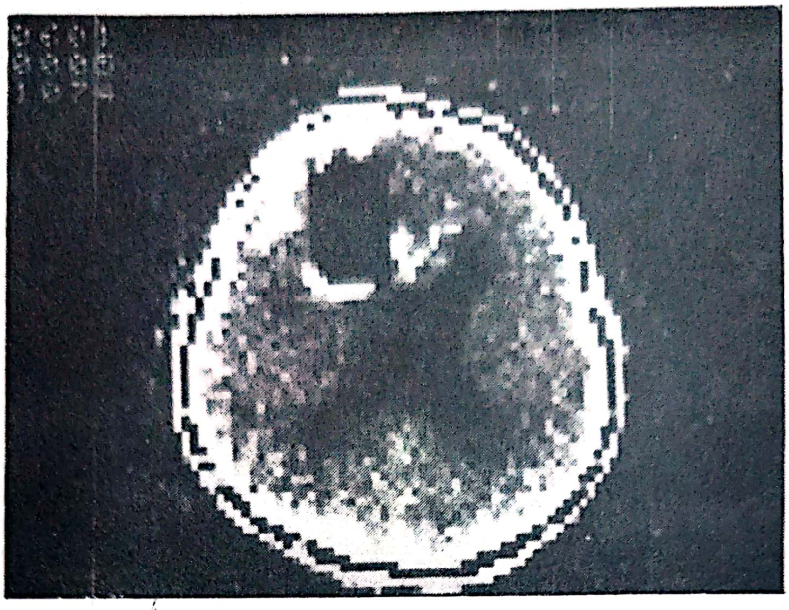

Fig. 226 — Secţiune T.D.M.
Oligodendrogliom chistic frontal stîng cu calcificare marginală (postero-laterală)

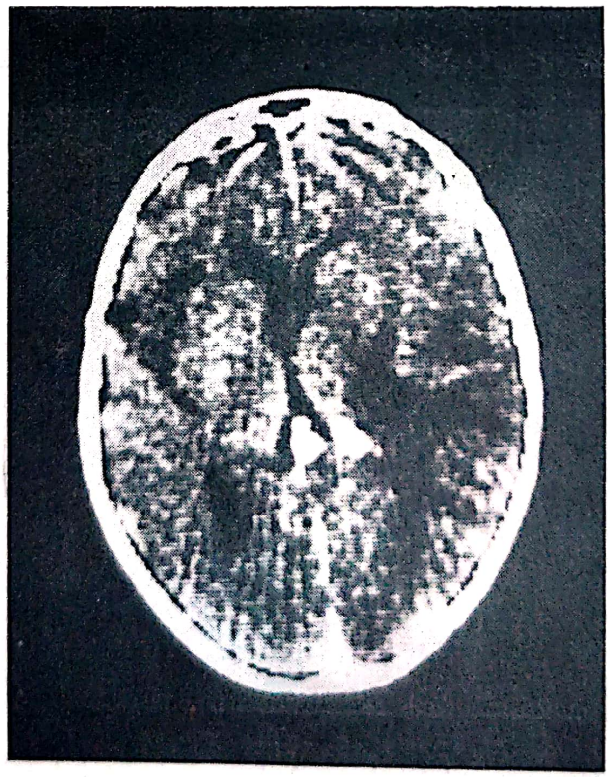

Fig. 227 — Secţiune T.D.M.
Glioblastom parietal drept

Scanned with OKEN Scanner

Sistemul tomografic se deplasează din treaptă în treaptă (de cîte 1 grad) și, după o rotație de 180 de grade, se obține un număr impresionant de măsurători densitometrice (cu fiecare baleiaj se fac 240 măsurători de absorbție, în total 43 200).

Integrarea acestor măsurători se face pe o *matrice numerică* cu 80 de valori pe fiecare latură.

Reconstrucția *imaginii-secțiune* făcută de ordinator constă în a se imprima rapid și direct (pe un document grafic) valori numerice (digitale), cifre care reprezintă coeficienții de absorbție ; aceste valori sînt convertizate în *semnale de imagine*, prin intermediul cărora se elaborează o imagine tomografică în semnale video (pe un osciloscop sau ecran T.V.), al cărui nivel de contrast este reglabil.

Imaginile intermediare și imaginea finală pot fi înmagazinate în memoria aparatului, pot fi înregistrate pe bandă magnetică sau fotografiate pe film polaroid.

Un examen T.D.M. durează în medie 30', iar iradierea pacientului (în funcție de colimator—diafragmă) este redusă ; doza este aproximativ egală cu cea primită în cazul unei radiografii simple a craniului, deci mult mai mică (de aproximativ 10 ori) decît în cazul unui P.E.G. sau angiografii seriate.

Interpretarea imaginilor video sau fotografiate, reținîndu-se ca document final cel cu valoarea de absorbție cea mai semnificativă, se face analizîndu-se structurile anatomice normale (pereții cranieni, cortexul și substanța albă, sistemul ventricular ocupat de l.c.r., nucleii bazali și cisternele ; orbita și conținutul său etc., sau unele modificări patologice).

Semiologia T.D.M. elementară cuprinde :

— imagini transparente (zone anatomice sau focare patologice dense, care rețin o cantitate mare de Rx) ;

— imagini mai închise la culoare (regiuni, structuri sau focare patologice care rețin o cantitate mai redusă de Rx).

O serie de regiuni craniene (orbita, regiunea selară, stîncile temporale, fosa posterioară) se detașează pe imaginile T.D.M., mai puțin net, iar aerul sau Lipiodolul restant în ventricul (de la un examen anterior), tuburile de dren, clipsurile metalice, datorită efectelor de perturbare a intensității variabile, bruiază imaginea și fac dificilă interpretarea.

Cu toate dificultățile (costul aparatului și lipsa de experiență în interpretarea imaginilor), metoda T.D.M. dă rezultate, calitative și cantitative, deosebite.

Metodele „clasice" de explorare paraclinică, în neurologie și neurochirurgie, pierd teren dar încă nu se poate renunța complet la aportul lor :

— ventriculografia și P.E.G. sînt utilizate foarte rar (în condițiile dotării cu Scanner-Rx) ;

— angiografia cerebrală este utilizată, în continure, păstrîndu-și indicații particulare ;

— examenele cu izotopi radioactivi (tehnici moderne) își păstrează locul în explorare ;

— electroencefalografia rămîne cu aceleași indicații ca și pînă în prezent.

2. APORTUL METODEI ÎN PATOLOGIA CRANIO-ENCEFALICĂ

Scanner-Rx este folosit în toată patologia cerebrală, dar într-o serie de afecțiuni și-a conturat indicațiile majore :

— în consecințele traumatismelor cranio-cerebrale (hematoame, contuzie-dilacerare, edem cerebral localizat), ca diagnostic, verificare postoperatorie, constatarea eventualelor sechele (atrofie cerebrală) ;

— în accidentele vasculare cerebrale (hemoragie intracerebrală, hematom primar, ramolisment etc.) ;

— în hidrocefalii și atrofii cerebrale, epilepsie (secundară) ;

— în afecțiuni nedeterminate cu suspectarea unui sindrom de H.I.C. (la care, prin examene T.D.M. repetate, se poate constata creșterea dimensiunilor sistemului ventricular) ;

— în tumorile cerebrale emisferice (supratentoriale) și ale fosei posterioare (subtentoriale), diagnosticul acestora, urmărire postoperatorie etc.

În *hematoamele* intracraniene, *recente* (intracerebral, subdural), colecția hematică conține mai multe globule roșii și hemoglobină decît sîngele circulant ; indicele de absorbție al acestora este între +25 și +35, realizînd un contrast diferit față de substanța cerebrală din jur (cu indice de absorbție al Rx de +12, +18).

Cronicizarea hematoamelor se evidențiază T.D.M. prin scăderea intensității absorbției, leziunea devenind mult mai transparentă (densitatea imaginii se apropie, treptat, de cea a parenchimului cerebral înconjurător).

Se apreciază că prin T.D.M. se pot evidenția hematoame cu diametrul pînă în jur de numai 5 mm.

Postoperator, în timp, examenele T.D.M. repetate pot constata sporirea dimensiunilor sistemului ventricular (parțial sau în ansamblu, deformări) și apariția atrofiei cerebrale periventriculare și/sau corticale.

Infarctul cerebral prezintă aspecte T.D.M. concordante cu stadiul evoluției leziunii ; în primele 24 de ore se constată scăderea absorbției Rx într-o anumită zonă de substanță cerebrală, cu contur difuz. După 2—4 săptămîni conturul focarului necrotic devine net, iar în centrul transparenței pot apare zone dense (limitate), reprezentate de focare hemoragice cu indice de absorbție ridicat. După 4—5 luni, în focarul de ramolisment se constată o lacună, cu același grad de absorbție ca și al l.c.r.

Focarele de *encefalită* sau *abces cerebral* sînt evidențiate de obicei prin intermediul edemului sau al focarului necrotic.

Chisturile arahnoidiene, porencefalia, hidrocefalia se traduc prin transparențe localizate, cu contur net, materializînd formațiuni anatomice. Urmărirea modificărilor dimensiunilor sistemului ventricular, a evoluției hidrocefaliilor (de diferite cauze, inclusiv controlul după intervențiile de shuntare — de exemplu Torkildsen), constituie indicație importantă a examenului T.D.M.

Aspecte tomodensitometrice în diagnosticul tumorilor cerebrale

Aportul T.D.M. (Scanner-Rx) în diagnosticul tumorilor cerebrale (supra- și subtentoriale) este esențial privind *diagnosticul de existență* și apreciabil, în cel *de natură histologică*.

Acest examen nu implică spitalizarea pacienților și nu este contraindicat în cazurile cu sindrom de H.I.C.

Tumorile cerebrale sînt diagnosticate în T.D.M. prin semne indirecte și directe, ele fiind *izo-*, *hipo-* sau *hiperdense*, în raport cu țesutul cerebral din jur.

Semnele indirecte sînt reprezentate de *efectul masei tumorale* asupra sistemului ventricular (deplasări sau deformări) și/sau asupra altor structuri anatomice — epifiza sau plexuri coroide, calcificate.

Scanned with OKEN Scanner

Semnele directe constau în vizualizarea tumorii, care poate fi :

— spontană (datorită diferențelor de densitate între zona patologică și țesutul cerebral sănătos din jur), sau

— prin accentuarea densității anomaliilor din zona tumorală (injectare intravenoasă a unui mediu de contrast hidrosolubil, ioxitalamat de metilglucamină, 2 cm^3/kg).

Fiind etape succesive de explorare tomodensitometrică a tumorilor cerebrale, evidențierea lor spontană și „provocată" poate preciza : localizarea, volumul (dimensiunile), gradul de extindere, unicitatea sau multitudinea lezională.

Procentul tumorilor cerebrale, nevizibile spontan este considerat în jur de 7% și acesta scade pînă la 1,6% după injectare de substanță de contrast (Kazner, cit. de Greitz T., 1975) ; *prizele* tomodensitometrice luate în asemenea condiții aduc și argumente suplimentare pentru diagnosticul de natură.

Edemul peritumoral, bine materializat numai după injectarea produsului de contrast, este pentru prima dată vizibil grație T.D.M. ; diagnosticul diferențial între necrozele și chisturile intratumorale, ca și între calcificări și hemoragii poate fi foarte dificil (Pertuiset B. și colab., 1979).

Astrocitoamele

În cazul astrocitoamelor de gradul I și II, T.D.M., leziunea este hipodensă, frecvent omogenă, cu efect al masei asupra sistemului ventricular (fără prize cu substanțe de contrast) ; uneori se constată microcalcificări în masa acestei infiltrații și chiar remanieri chistice — hipodense, circumscrise, cu limite nete.

Astrocitoamele de gradul III și IV, de obicei necrozante, se impregnează cu substanța de contrast, realizînd imagine de priză de contrast sub formă de coroană groasă, cu contur neregulat, înconjurată de o infiltrație hipodensă, edematoasă.

Alte imagini, atipice, sînt reprezentate de prize de contrast hipodense, alteori omogene mai mult sau mai puțin regulate.

În cazul astrocitoamelor, imaginile spontane și prizele de contrast pot sugera benignitatea sau malignitatea tumorii ; în favoarea benignității pledează imaginile de leziuni hipodense, omogene (fără prize de contrast), situate în substanța albă, și prezența calcificărilor intratumorale ; în astrocitoamele maligne se constată imagini cu necroză centrală și prizele de contrast heterogene.

Metastazele

Cel mai evocator aspect este cel al unei prize de contrast intense și omogene, nodulare, cu conturul regulat și bine circumscrisă, înconjurată de un edem perilezional important.

Se mai pot întîlni aspecte în coroană cu zona centrală necrozată, sau coroană neregulată (simulînd un gliom) ; mai rar, nici o priză de contrast nu este concludentă, obținîndu-se în T.D.M. un aspect hipodens infiltrant sau chistic.

Unele metastaze hemoragice sînt, spontan, hiperdense, omogene și cu conturul net.

În toate situațiile multitudinea imaginilor întărește diagnosticul de metastaze.

Meningioamele

Aspectul lor T.D.M. este în funcție de localizare :

— cele de convexitate, spontan, sînt izodense sau discret hiperdense, uneori cu calcificări intratumorale ; priza de contrast este de obicei hiperdensă, cu contur regulat, bine delimitată ; tumorile mai voluminoase au contururile mai puțin regulate și sînt mai puțin omogene (diferențiate angioblastic sau sarcomatos).

Scanned with OKEN Scanner

În 1979, B. Pertuiset, A. Nachanakian și A. Yacoubi (neurochirurgi), D. Ancri (explorationist, G.E.G.), Kujas (anatomopatolog), D. Gardeur și J. Metzger (neuroradiologi), în cadrul spitalului parizian „Hôpital de la Pitié", au făcut un studiu competent asupra unei serii de 100 de tumori cerebrale supratentoriale, diagnosticate prin T.D.M., scintigrafic și angiografic, operate și verificate histologic.

Cercetarea a implicat : diagnosticul de existență (și localizare), de benignitate-malignitate, și de natură histologică.

Autorii au propus și un protocol de explorare a tumorilor cerebrale supratentoriale, în funcție de datele obținute în tomodensitometrie (T.D.M.).

Rezultate :

Meningioamele

Examen — metodă	Diagnostic (+), *meningiom*	Diagnostic de localizare, corect
— T.D.M.cu prize de contrast	96%	100%
— Scintigrafie	92%	96%
— Angiografie	84%	96%

— T.D.M. a fost pozitivă în toate cazurile pentru diagnosticul topografic și foarte importantă în precizarea naturii meningiomatoase ;

— angiografia și scintigrafia concordă în diagnosticul de localizare, dar scintigrafia (în comparație cu angiografia) apare mai sigură în diagnosticul de natură.

Astrocitoamele de gradul I și II

Examen—metodă	Diagnostic (+), *astrocitom gradul I—II*	P.E.I. fără caractere de malignitate	Diagnostic de localizare, corect
— T.D.M. cu prize de contrast	66%	75%	100%
— Scintigrafie	25%	33%	41%
— Angiografie	0	25%	75%

— T.D.M. este examenul cel mai sigur privind localizarea și natura tumorii (benignitatea) ;

— scintigrafia dă rezultate mai slabe privind localizarea, în comparație cu angiografia, dar discret mai bune în afirmarea benignității.

Astrocitoamele de gradul III și IV

Examen—metodă	Diagnostic (+), *astrocitom gradul III—IV*	Proces expansiv malign	Diagnostic de localizare, corect
— T.D.M. cu prize de contrast	75%	90%	100%
— Scintigrafia	80%	90%	92%
— Angiografia	30%	35%	82%

În comparație cu T.D.M., scintigrafia (cinegamagrafia) localizează acest tip de tumori cu mai puțină precizie, dar le stabilește bine natura malignă ; rămîne mai sigură în afirmarea diagnosticului histologic.

Metastaza cerebrală

Examen—metodă	Diagnostic (+), metastază	Proces expansiv malign	Diagnostic de localizare, corect
— T.D.M. cu prize de contrast	77%	86%	95%
— Scintigrafie	81%	90%	90%
— Angiografie	36%	45%	54%

— localizările multiple nu au fost considerate, datorită contraindicațiilor operatorii (în diagnosticul localizărilor multiple T.D.M. dă cele mai bune rezultate) ;

— și în cazul localizărilor „unice", T.D.M. este superioară celorlalte examene, dar scintigrafia este mai valoroasă pentru stabilirea naturii tumorale ; cauzele de eroare pentru scintigrafie și angiografie, cel mai frecvent, au fost realizate de astrocitoame ;

— în cazul T.D.M. pot să nu fie depistate metastazele izodense, fără edem și fără efectul masei asupra sistemului ventricular.

În aceste situații (diagnosticul celor mai frecvente tumori cerebrale supratentoriale) autorii desprind următoarele concluzii :

— T.D.M. este un examen foarte valoros, lipsit de riscul iradierii pacientului (comparabil cu o radiografie standard) ; ea permite de a vedea direct tumora cerebrală, precizîndu-i structura și raporturile sale cu sistemul ventricular ;

— metoda stabilește, frecvent, diagnosticul histologic, dar trebuie știut că același morfotip T.D.M. poate fi observat în tumori cu structură diferită. Cercetarea evoluției în timp a *densităților tumorale*, după injectarea produselor iodate de contrast și studiile histogramelor de repartiție a densității tumorale, permit de a se îmbunătăți, încă, diagnosticul histologic în T.D.M. ;

— T.D.M. joacă un rol inegalabil în deciziile terapeutice : contraindicații operatorii (de exemplu invadarea nucleilor gri centrali), tratament hormonal (în tumorile cu edem voluminos), centraj stereotaxic etc. ;

— scintigrafia cerebrală, mai ales tomoscintigrafia cu reconstrucție prin ordinator, stabilind diagnosticul de natură, uneori mai corect decît T.D.M., rămîne în continuare de mare interes ;

— explorările angiografice, în condițiile actuale, nu mai sînt considerate *examene de depistare* a tumorilor cerebrale, păstrîndu-și indicația în unele meningioame, în malformațiile vasculare și atunci, în condiții de injectare selectivă, cu angiotomografie, sustracția imaginilor etc. ;

— evoluția tehnologiei actuale privind T.D.M., vizualizarea în trei planuri a spațiului prin reconstrucție, utilizarea unor produse de contrast și mai selective, angiotomodensitometria, și mai ales tomografia cu emisie de pozitroni, care permite examinarea „funcțională" a structurilor cerebrale normale și patologice etc.), vor diminua și mai mult aportul altor metode de diagnostic neuroradiologic și costul explorărilor.

Scanned with OKEN Scanner

Un studiu asemănător, dar referindu-se la *tumorile fosei posterioare*, a fost făcut în 1979 de către J. Philippon și Nachanakian (Serviciul de Neurochirurgie, — Hôpital de la Salpêtrière) și D. Gardeur și J. Metzger (Serviciul de Neuroradiologie, Hôpital de la Pitié, în care am lucrat în 1977 în timpul stagiului de perfecționare făcut în Franța — Créteil, la spitalul „H. Mondor").

Referirile s-au făcut pe un lot de 134 tumori ale fosei posterioare, la adult, operate și verificate histologic (cu excepția a 19 tumori de trunchi cerebral).

Majoritatea bolnavilor au fost examinați prin T.D.M. și examene izotopice, și mai puțin constant prin angiografie vertebrală și P.E.G. :

— T.D.M. a fost practicată cu secțiuni groase de 6 mm, paralele cu planul orbito-meatal +25°, înainte și după injectare intravenoasă de ioxitalamat de metilglucamină — 38% iod (Telebrix-38), în doză de 1—2 ml/kg corp ;

— explorarea izotopică s-a făcut prin cinegamagrafie, după injectare de petehtenat de Te^{99m} și derivate mercuriale (în suspiciunea de metastază) ;

— angiografia vertebrală, pe cale humerală sau prin cateterism selectiv, a fost interpretată în condiții de sustracție ;

— ventriculografia cu contrast pozitiv s-a efectuat, cel mai frecvent, cu Amipaque ;

— P.E.G. a fost realizată prin tomografie cu baleiaj hipocicloid.

Nu s-au avut în vedere, în acest studiu, informațiile examenului clinic sau de evoluție, deși acestea sînt primordiale în orientarea examenelor paraclinice, și nici aspectele întîlnite pe radiografiile standard (importante în colesteatoame, neurinoame, meningioame).

Interesul studiului s-a axat pe aportul T.D.M., constatîndu-se :

— această metodă apare ca cea mai bună tehnică de explorare, dînd cele mai valoroase rezultate ; în cadrul celor 134 cazuri, nu s-au constatat decît 5 rezultate fals-negative—96% diagnostic pozitiv ; procentajul este apropiat de cel raportat de alți autori : 98,6% Naidich ; 95,4% Baker și Hauser ; 94% Greitz ;

— rezultatele fals-negative, în cazul proceselor expansive ale fosei posterioare, sînt mai numeroase decît în localizările supratentoriale, datorită unor artefacte, a structurii izodense a unor tumori de trunchi cerebral, a dificultăților de apreciere a efectului masei (asupra V_4 și al cisternelor) și a explorării dificile (prin C.T.-Scanner) a găurii și a scoicii occipitale ;

— diagnosticul de natură histologică este și mai dificil, fiind precizat în jur de 84%, constatîndu-se imagini T.D.M. asemănătoare, în procese patologice diferite ca structură (D. Gardeur și J. Metzger, 1978).

Privind examenele neuroradiologice „clasice", fiecare își păstrează indicațiile particulare, dar frecvența folosirii lor scade concomitent cu perfecționările metodei T.D.M. (tomografia cu emisie de pozitroni, care permite examinarea „funcțională", metabolică a structurilor cerebrale) și sporirea experienței de interpretare a noilor imagini.

Scanned with OKEN Scanner

Scanned with OKEN Scanner

BIBLIOGRAFIE SELECTIVĂ

Aaron C., Doyon D., Fischgold H., Metzger J. et Richard J.: *Artériographie de la carotide externe.* Masson Edit. (Paris), 1970.

Aimard G., Vighetto A., Confavreux C., Ventre J. J., Duquesnel J.: *Artériographie par technique de Seldinger en neurologie: valeur diagnostique chez 200 malades.* Nouv. Presse Med., 1981, 10, 4, 223—227.

Aldescu C.: *Sustracția în angiografia cerebro-medulară.* Rev. Neurol. Psihiatr. Neurochir., 1969, 6, 507—514.

Aldescu C., Cozma N., Tîrcoveanu E.: *Considerații anatomoradiologice asupra aspectului normal al arterei oftalmice.* Consf. de radiol., Buc., 1971.

Aldescu C., Rusu M., Cozma N., Ianovici N.: *Aportul radiografiei simple a craniului în traumatismele cranio-cerebrale recente, cu interesarea etajului anterior al bazei.* Al IV-lea Congr. naț. de radiolog., Buc., 1973.

Aldescu C., Obreja T., Cozma N.: *Posibilități angiografice în stabilirea diagnosticului de „meningiom al bolții craniului".* Ses. științif. omagială „Al Obregia", Buc., 1973.

Aldescu C.: *Posibilități angiografice de apreciere a diagnosticului „de natură" al celor mai frecvente tumori cerebrale supratentoriale.* Teză de doctorat, I.M.F. Iași, 1973.

Aldescu C., Oblu N., Rusu M., Obreja T., Nemțeanu E., Anghel M.: *Some aspects of the angiographic diagnostic of the meningiomas of the skull.* Congr. Naț. Cehoslovac de Rad., 1974.

Aldescu C.: *Embolizarea arterială terapeutică.* U.S.S.M. Iași, oct. 1976 (public. cu Chișleag Gh., 1978).

Aldescu C., Clement Cz., Iacob C.: *Aportul angiografiei carotidiene în patologia vasculară cerebrală.* Consf. de rad. Suceava, 1976.

Aldescu C., Dimov V.: *„Hipoplazie" bilaterală a arterei carotide interne, cu circulație de supleanță cortico-corticală, transdurală și de tip Moya-moya, la un subiect tînăr.* U.S.S.M. Iași, martie 1978.

Ambrose J.: *Computerized transverse axial scanning (tomography).* Part. 2, Clinical Application. Brit, J. med. Hosp. 1973, 46, 1 023—1 047.

Ambrose J.: *The EMI-Scanner*; Clinical use. Brit. J. med. Hosp., 1974, 14—21.

Anderson P. E.: *Angiographic localization of small intracerebral hematoma.* Acta Radiol., 1963, 1, 2, 173—181.

Arseni C., Niculescu St.: *Morfopatologia tumorilor sistemului nervos,* în *„Morfopatologia sistemului nervos"* (sub red. I. Niculescu), Ed. med. Buc., 1957.

Arseni C., Petrovici I., Nash F., Cunescu V.: *Bolile vasculare ale creierului și ale măduvei spinării.* Ed. Med. Buc., 1965.

Arseni C.: *Hematoamele intracerebrale primare.* Neurol. Psihiat. Neurochir., Buc., 1970, 15, 2, 115—126.

Arseni C., Maretsis M.: *Indicațiile și contraindicațiile arteriografiei cerebrale la bolnavii gravi care suferă de o afecțiune a sistemului nervos.* Neurol. Psihiatr. Neurochir., 1971, 2, 133—140.

Arseni C., Oprescu I.: *Traumatologia craniocerebrală.* Ed. Med. Buc., 1972.

Arseni C., Constantinescu Al.: *Hipertensiunea intracraniană.* Ed. Acad. R.S.R., București, 1972.

Arseni C., Carp N.: *Anatomia patologică a tumorilor sistemului nervos.* Ed. didact. și pedag., Buc., 1978.

Arseni C., Horvath L., Ciurea A. V.: *Afecțiunile neurochirurgicale ale sugarului și copilului mic (0—3 ani).* Ed. Med. Buc., 1979.

Arseni C.: *Tratat de neurologie,* vol. I. Editura Medicală, București, 1979.

Arseni C., Horvath L., Ciurea A. V.: *Patologia neurochirurgicală infantilă,* Ed. Acad. R.S.R., Buc., 1980.

Bagdasar D., Arseni C.: *Traité de Neurochirurgie.* Edit. de l'Acad. R.P.R., 1951.

Belloni S.: *À propos de la cisternographie.* Sem. Hôp. (Paris), 1951, 27, 2 083.

Bernasconi V., Cassinari V., Gori G.: *Diagnostic value of the tentorial arteries of the carotid sifon.* Neurochir. (Stuttg.), 1965, 8, 67—72.

Berret A.: *Metastatic disease of the brain and its differential diagnosis.* Acta Radiol. (Stockh.) 1963, 206—213.

Bîrzu I.: *Radiodiagnostic clinic,* vol. I și II. Ed. med. Buc., 1965.

Bonnal J., Legré J.: *L'angiographie cérébrale.* Masson et C-ie édit. (Paris), 1958.

Bonnal J., Descuns P., Duplay J.: *Les abcès encephaliques à l'ère des antibiotiques.* Édit. Masson et C-ie (Paris) 1950.

Bories J., Fredy D., Rosier J.: *Tomo-encephalography. Technique and normal images.* Neuroradiology, 1970, 1, 200—209.

Bories J., Fredy D., Rosier J., Merland J. J.: *Étude tomoencephalographique de la fosse postérieure.* Ann. Radiol., 1971, 14, 649—656.

Bories J., Fredy D., Marsault C.: *Étude tomoencephalographique de la fosse postérieure.* Ann. Radiol., 1973, 16 (5—6), 393—408.

Borzan N.: *Studiul leziunilor obstructive și anevrismale ale arterei carotide interne în segmentul ei cervical.* Teză de doctorat, I.M.F. Timișoara, 1975.

Boulouresques J., Roger J., Bonnal J., Serratrice L.: *L'hemorragie cérébrale. L'hématome intracérébral spontané.* Encycl. Méd.-Chir., Neurologie III, 1951.

Boudouresques J., Hauw J. J., Escourolle R. et coll.: *Diagnostic des hémorragies cérébrales. 247 observations anatomiques.* La nouv. Pres. Méd., 1979, 8, 18, 1 479—1 481.

Bourjat P.: *Radiodiagnostic des tumeurs temporales.* La France Med., 1968, 2, 79—85.

Bouteille M., Houdart R., Delarue G.: *Arguments ultrastructuraux en faveur de l'unicité histogénétique des astrocitomes polymorphes et oligodendrogliomes.* Rev. Neurol., 1965, 112, 69—71.

Bradac G. B., Wackenheim A.: *Radio-anatomie pneumo-stratigraphique normale et pathologique de la region presellaire et frontale inféro-interne.* Ann. Radiol., 1968, 11 (3—4), 217—228.

Braun J. P., Wackenheim A.: *Capilarographie cérébrale.* J. Radiol. Electrol., 1969, 6—7, 532.

Brihaye J. et coll.: *Les exophtalmies neurochirurgicales.* Neuro-Chir. (Paris), 155, 1, 110—116.

Brihaye J. et coll.: *Les exophtalmies neurochirurgicales.* Neuro-Chir. (Paris) 1968, 14, 3, 197—212.

Broussin J.: *Technologie en traumatologie d'urgence.* Rapport presenté au XIV-ème Congr. Intern. de Radiol., Rio de Janeiro, 1977. Électro-méd., 1979, 2, 53—56.

Bull J. W. D.: *Positive contrast ventriculography.* Acta Radiol. (Stockh.), 1950, 34, 253—268.

Bull J. W. D. et coll.: *The radiological criteria and familial occurence of primary basillar impression.* Brain, 1955, 78, 229—247.

Cabanis E. A.: *La tomographie axiale transverse avec ordinateur (EMI-Scanner), une ère neuro-radiologique nouvelle.* Ann. Oculist. (Paris), 1974, 207, 6, 413—429.

Calabro A.: *Emploi des produits de contraste tri-iodes dans l'artériographie cerebrale.* Neuro-Chir. (Paris), 1956, 2, 115—124.

Cambier J.: *Les examens complémentaires dans l'hemorragie cérébrale.* Rev. Prat. (Paris) 1963, 29, 3 489—3 496.

Caron J. P.: *Malformations osseuses de la charnière occipito-cervicale et malformation*

Scanned with OKEN Scanner

d'Arnold-Chiari. Gaz. méd. Fr., 1962, 2 485—2 495.

Caron J. P. et coll.: *À propos de 21 cas de malformation vasculaire intraorbitaire avec exophtalmies*. Neuro-Chir. (Paris), 1968, 14, 8, 844—854.

Cassinari V., Bernasconi V.: *Aspects angiographiques des méningiomes de la faux du cerveau*. Neuro-Chir. (Paris), 1966, 12, 5, 645—659.

Castaigne P., Escourolle R., Poirier J.: *L'ultrastructure des méningiomes*. Rev. Neurol., 1966, 114, 249—261.

Chișleag Gh.: *Curs de radiodiagnostic*, vol. V și VI, I.M.F. Iași, 1959.

Chișleag Gh., Bîrzu I., Tudosiu I.: *Aportul examinărilor radiologice cu substanțe de contrast*. Consf. de Radiolog. Timișoara, 1969.

Chișleag Gh., Petrovanu C., Aldescu C.: *Unele modificări osoase în tumorile bazei craniului*. Consf. de Radiolog., București, 1971.

Chișleag Gh.: *O nouă metodă de examen radiologic: tomografia computerizată a capului*. Viața medicală, 1977, vol. 24, 2, 51—59.

Chișleag Gh., Aldescu C.: *Embolizarea arterială prin cateterism — o nouă metodă terapeutică*. Radiologia, 1978, XVII, 3, 199—205.

Christophe L., Thyry S.: *Trombose de la carotide interne. Suppléance par l'artère ophtalmique*. Neuro-Chir. (Paris) 1955, 1, 1, 110—116.

Chrzanowski R. et Wackenheim A.: *Pneumostratigraphie frontale du tronc cérébral*. Ann. Radiol. 1966, 9 (11—12), 872—880.

Cinca I., Mares A.: *Diagnostic neurologic*. Ed. Med., Buc., 1971.

Cîmpeanu E. și colab.: *Neurologie clinică*, vol. I, Editura „Dacia" Cluj-Napoca, 1979.

Collard M. et coll.: *Ere nouvelle de la neurologie: la tomographie axiale transverse computerisée — TATC, EMI-Scanning et ses indications*. J. Radiol. Electrol., 1975, 56, 6—7, 453—469.

Cornelis G., Dereymaeker A.: *L'iodoventriculographie dans les affections de la fosse postérieure*. Acta radiol. (Stockh.) 1963, 1, 828—835.

Cozma N.: *Contribuții la studiul anatomiei sistemului arterial vertebro-bazilar și arteriografiei vertebrale normale și în patologie*. Teză de doctorat, Iași, 1970.

Da Gradi A., Pistolesi G.F.: *L'angiographie rétrograde de l'artère carotide externe par voie transtemporale*. Ann. Radiol. 1966, 9, 7—8, 603—615.

Daum S., Le Beau J., Billet R.: *Gliomes sustentoriels à développement extra-cérébral*. Neuro-Chir. (Paris), 1963, 3, 279—288.

David M., Pourpre H., Lapointe J., Dilenge D.: *Neuro-Chirurgie*, Édit. Flammarion, (Paris), 1961.

David M., Fischgold H.: *Évolution et valeur des examens complémentaires dans le diagnostic des tumeurs intra-crâniennes*. Neuro-Chir. (Paris), 1967, 13, 1, 5—20.

Debrun G.: *Pneumo-encéphalographie et ventriculographie lipiodolée. (anatomie radiologique normale)*. Feuil. d'Électrorad., 1963, 17, 1—11.

Debrun G.: *Apport des méthodes pneumo-encéphalographiques et de l'iodo-ventriculographie en pathologie*. Feuil d'Electrorad., 1964, 21, 1—24.

Debrun G. et coll.: *Traitement des fistules arterio-veineuses et d'anévrismes par ballon gonflable et largable*. Nouv. Presse méd., 1975, 32, 2 315—2 318.

Delarue J., Abelanet R., Chomette G.: *Étude de la vascularisation des tumeurs malignes*. Presse Méd. 1965, 73, 1 517—1 522.

Delarue J., Abelanet R., Chomette G.: *Étude de la vascularisation des tumeurs malignes, cérébrales*. Ann. Anat. Path., 1966, 11, 151—168.

Dilenge D. et Calabro A.: *Le diagnostic des glioblastomes par l'angiographie carotidienne*. Presse Med. 1960, 38—41.

Dilenge D., Fischgold H., David M.: *L'artère ophtalmique. Aspects angiographiques*. Neuro-Chir. (Paris), 1961, 7, 4, 249—257.

Dilenge D.: *L'angiographie de l'artère carotide interne*. Masson et C-ie edit. (Paris), 1962.

Dilenge D., David M., Talairach J.: *Le comportement du lipiodol dans les stenosses de l'aqueduc de Sylvius*. Ann. Radiol., 1963, 6, 297—301.

Dilenge D., David M., Simon J. et Morice J.: *Valeur séméiologique des branches méningées de l'artère carotide interne et de l'ar-*

Pons H., Jost M. T.: *La radiologie d'urgence des traumatisés*. Ann. Radiol. 1969, 12, 7—8, 597—605.

Popoviciu L., Pendefunda Gh., Pascu I.: *Bolile vasculare cerebrale din sistemul vertebro-bazilar*. Ed. Junimea (Iași), 1980.

Puech P. et coll.: *Traumatisme crânio-cérébraux*. Edit. Legrand, (Paris), 1950.

Reny A. et Stricker M.: *Fractures de l'orbite*. Masson édit., (Paris), 1969, 15—18.

Rusu M.: *Dilacerarea meningo-cerebrală traumatică localizată*. Teză de doctorat, I.M.F. Tg. Mureș. 1969.

Rusu M.: *Explorarea clinică în neurochirurgie*. Editura Junimea (Iași), 1980.

Ruggiero G.: *Evolution de la technique de l'angiographie cérébrale*. J. de Radiol. Electrol., 1965, 10, 595—605.

Salamon G.: *Technique de la ponction percutanée de l'artère carotide externe*. Ann. Radiol., 1966, 9, 855—866.

Salamon G., Guerinel G., Combalbert A., Faure J., Giudicelli G.: *Étude artériographique des méningiomes intracrâniens*. Corrélations radio-anatomiques. Ann. Radiol. 1969, 12, 7, 8, 662—678.

Săceanu Alex.: *Contribuții la ventriculografia cu contrast pozitiv*. Teză de doctorat, I.M.F. Tg. Mureș, 197, 1971.

Schinz H. R., Baensch W. E., Friedl E., Uehlinger E.: *Traité de Radiodiagnostic*, Delachaux & Niestle. S. A., édit., 1975, vol. 2.

Sehmitzer (în colab. cu V. Grancea și I. Zissu): *Radiologie medicală*, vol. I. Ed. Didact. și Pedag., Buc., 1963.

Serbinenco F. A.: *Baloon catheterization and occlusion of major cerebral vessels*. J. Neurosurg., 1974, 41, 125—145.

Shapiro R. et Robinson F.: *The roentgenographic diagnosis of the Arnold-Chiari malformation*. Amer. J. Roentgen. 1955, 73, 390—395.

Simionescu M.: *Aspecte anatomo-clinice ale metastazelor cerebrale*. Ed. Med. Buc., 1958.

Spillane J. D., Pallis G. et Jones A. M.: *Developmental abnormalities in the region of the foramen magnum*. Brain, 1957, 80, 11—48.

Subirana M., Vrousos C.: *Pneumostratigraphie frontale des hémisphères cérébelleux*. J. Radiol. Electrol., 1964, 45, 225—232.

Taveras J. M., Wood E.: *Diagnostic Neuroradiology*. Ed. Williams & Wilkins., Baltimore, 1964.

Tircoveanu E.: *Studiu anatomo-radiologic al arterei oftalmice*. Ses. Cerc. Științif., Iași, 1971.

Thiébaut F., Wackenheim A. et Vrousos C.: *Le diagnostic radiologique des malformations de la région cérébello-medullaire décrites par Chiari*. Neuro-Radiol. (Paris), 1963, 6—7, 209—231.

Vlahovitch B., Gros C., Frerebeau P. et Billet M.: *Les repères insulaires dans l'angiographie carotidienne du nourrisson et de l'enfant*. Neuro-Chir. (Paris), 1966, 7, 817—823.

Vlahovitch B., Frerebeau P., Ouaknine G., Billet M. et Gros G.: *L'angiographie sélective per-opératoire dans les tumeurs cérébrales hémisphériques*. Acta Radiol., 1969, 9, 503—510.

Vlahovitch B., Frerebeau P., Kuhner A., Ouaknine G., Billet M. et Gros G.: *Étude anatomo-arteriographique des boucles artérielles du territoire sylvien supra- et infra-insulaire*. J. de Méd. (Montpellier), 1967, 1, 505—513.

Wackenheim A., Braun P.: *Aspects particuliers de la séméiologie neuro-radiologique des masses expansives parasellaires*. Ann. Radiol., 1967, 10, 43—46.

Weill F. et coll.: *Orientation actuelle de la prévention et du traitement des accidents graves d'intolérance aux produits de contraste iodés*. J. Radiol. Electrol., 1968, 1—2, 148—150.

Wertheimer P., Descotes J.: *Traumatologie crânienne*. Edit. Masson et C-ie, 1961.

Zeides des Plantes B. G.: *Subtraktion*. Ed. G. Thieme Verlag., (Stuttgart), 1961.

Zeides des Plantes B. G.: *The significance of substraction in the neuroradiology*. Radiology, 1968, 8, 333—335.

Zulch K. J.: *Biology and morphology of glioblastoma*. Acta Radiol. (Stockh.), 1969, 8, 65—77.

Scanned with OKEN Scanner

Redactor : VICENȚIU DONOSE
Referent : Prof. dr. NICOLAE OBLU
Tehnoredactor : HUMULESCU ALEXANDRU

Apărut 1982. Format 70×100/16. Coli tipo 12,50.
+ 88 pag. ilustrații pe h. cretată
Bun de tipar la 22.V.1982. Editura Junimea
str. Gheorghi Dimitrov nr. 1,
IAȘI — ROMÂNIA

Tiparul executat sub comanda nr. 2
la Întreprinderea poligrafică Iași,
str. 7 Noiembrie nr. 49.

Scanned with OKEN Scanner

Prin excelență, patologia neurologică și neurochirurgicală a beneficiat substanțial de noile mijloace de explorare, atît în diagnostic cît și în orientarea soluționării terapeutice.

În **Spitalul clinic de Neuro-Chirurgie din Iași** *(devenit* Spitalul clinic nr. 3*)* **Laboratorul de explorări radiologice,** *organizat și condus de autorul lucrării a asigurat și asigură, cu deosebită competență, activitatea de profil pentru întreaga patologie neurochirurgicală și neurologică.*

Prestigiul acestui laborator a fost permanent consolidat de temeinica pregătire a autorului, de preocuparea constantă pentru asigurarea unui diagnostic radiologic cît mai corect.

Grație prudenței în interpretarea diverselor aspecte radiologice din patologia neurochirurgicală și neurologică, prin spiritul său de colaborare și permanentă verificare a interpretărilor radiologice, autorul și-a asigurat fondul unui discernămînt valoric în exactitatea diagnosticului neuroradiologic.

Această experiență, de aproape 20 de ani, constituie motivația sintezei din prezenta lucrare, ce onorează suplimentar prestigiul Spitalului clinic nr. 3 din Iași, care, la această apariție editorială, se află la 10 ani de existență.

Prof. Dr. N. OBLU

EDITURA JUNIMEA

Lei 34

Scanned with OKEN Scanner